

**МОРФОЛОГІЧНІ ЗМІНИ ЕКЗОКРИННОГО АПАРАТУ  
ПІДШЛУНКОВОЇ ЗАЛОЗИ ЗА УМОВ ГОСТРОЇ ДІЇ  
СОЛЕЙ ВАЖКИХ МЕТАЛІВ**

*А.М. Романюк<sup>1</sup>, О.В. Кравець<sup>2</sup>*

*Вивчено морфологічні особливості змін екзокринної частини підшлункової залози статевозрілих щурів за умов навантаження організму різними комбінаціями солей важких металів, що виявляються у північних районах Сумської області.*

**ВСТУП**

Останнім часом все більшого значення набуває дія несприятливих екологічних факторів на здоров'я людини. У різних сферах своєї життєдіяльності людина контактує зі значною кількістю хімічних речовин, які, впливаючи на організм тривалий час в малих дозах і концентраціях, можуть кумулюватися в тканинах та здійснювати пошкоджуючу дію [1].

Важкі метали є основними забруднювачами навколишнього середовища, які здійснюють несприятливий вплив на населення. Результати гігієнічних та клінічних спостережень свідчать про те, що сполуки важких металів можуть викликати зміни функцій метаболізму і структури ряду органів і систем, підвищувати рівень захворюваності [2-4]. Питання про оцінку комбінованої дії металів актуальне, тому велике значення має взаємозв'язок між сполуками металів у біосередовищах та їх токсичністю [2].

Підшлункова залоза (ПЗ) — майже єдиний орган, який завдяки поєднанню зовнішньосекреторної та ендокринної функцій бере участь практично в усіх фізіологічних процесах, починаючи від травлення і до процесів адаптації, у т. ч. пристосування до зміненого гомеостазу всього організму [5, 6]. Особливості змін підшлункової залози при дії на організм несприятливих чинників (у тому числі і важких металів) вивчено недостатньо. Впливу важких металів на ПЗ присвячені поодинокі дослідження, які в основному характеризують дію окремих металів [7-12].

Літературні дані стосовно впливу несприятливих факторів на морфологію та функціональні зміни ПЗ поодинокі та часом суперечливі. Даних щодо впливу на ПЗ комбінацій солей важких металів та порівняння їх дії в літературі не знайдено. Тому дослідження перетворень у ПЗ під впливом різних комбінацій солей важких металів є актуальною науковою проблемою. Розуміння механізмів порушення функціонування ПЗ дозволить розробити оптимальні заходи щодо їх профілактики та лікування.

У північних районах Сумської області спостерігається підвищення вмісту деяких важких металів у водоймах та ґрунті (згідно з "Доповіддю про стан навколишнього природного середовища в Сумській області у 2000 році", виданою Міністерством екології та природних ресурсів України, Державним управлінням екології та природних ресурсів у Сумській області, яка є складовою частиною "Національної доповіді про стан навколишнього природного середовища в Україні у 2000 р.") [13].

<sup>1</sup> Д-р мед. наук, професор, Сумський державний університет.

<sup>2</sup> Аспірант, Сумський державний університет.

## МЕТА РОБОТИ

На експериментальній моделі вивчити морфологічні особливості та дати порівняльну характеристику змін екзокринної частини ПЗ тварин статевозрілого віку за умов навантаження організму солями важких металів у різних комбінаціях.

## МАТЕРІАЛИ І МЕТОДИ

Експеримент проведено на 26 білих щурях-самцях лінії Вістар масою 200 - 250г. Тварини були поділені на 4 групи: I група - інтактні, які перебували у звичайних умовах віварію та не піддавалися впливу зовнішніх чинників; II група - експериментальні, які протягом одного місяця отримували з питною водою комбінацію солей цинку (5 мг/л), міді (5 мг/л), заліза (10 мг/л), III група – отримували комбінацію солей марганцю (5 мг/л), свинцю (3 мг/л), міді (5 мг/л), IV група - комбінацію солей цинку (5 мг/л), свинцю (3 мг/л), хрому (10 мг/л).

Всі дослідження на тваринах виконувалися з дотриманням „Загальних етичних принципів експериментів на тваринах”, ухвалених Першим національним конгресом з біоетики 20 вересня 2001 р. Вивчалася загальна гістологічна картина екзокринної частини ПЗ. Зображення зберігали за допомогою цифрової відеокамери та прикладної програми «Видео Тест 5,0». Морфометричні дослідження проводилися за допомогою комп'ютерної програми «Видео Размер 5,0».

Вимірювали такі морфометричні показники: об'єм ядер панкреатоцитів (ОЯП), об'єм панкреатоцитів (ОП), об'єм цитоплазми панкреатоцитів (ОЦП), ядерно-цитоплазматичний індекс (ЯЦІ), об'єм панкреатичних ацинусів (ОПА).

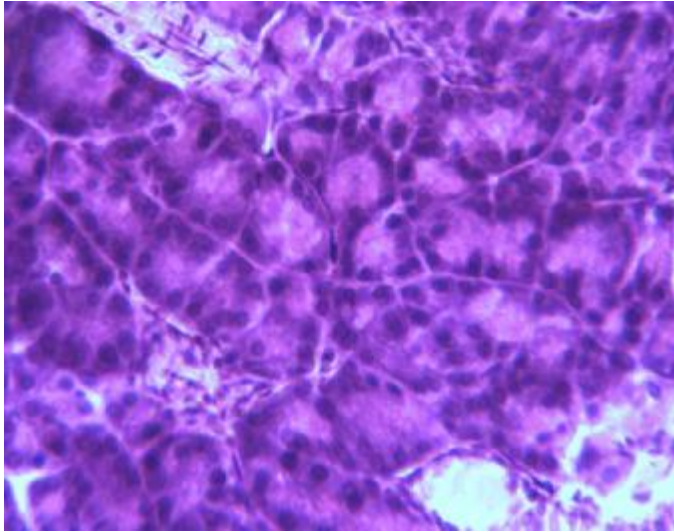
## РЕЗУЛЬТАТИ ДОСЛІДЖЕННЯ ТА ЇХ АНАЛІЗ

У контрольних щурів ацинуси, які утворюють більшу частину часточок ПЗ, розміщені щільно (рис. 1). Будь-яких порушень в їх будові та структурі міжацинарних проміжків, які зайняті сполучною тканиною, що містить капіляри, не виявлено. В ядрах екзокринних панкреатоцитів, які розміщуються у базальній частині ацинусів, видно інтенсивно забарвлені ядерця. У цитоплазмі міститься значна кількість ацидофільних зимогенних гранул. Досить велика частка екзокринних панкреатоцитів представлена двоядерними клітинами.

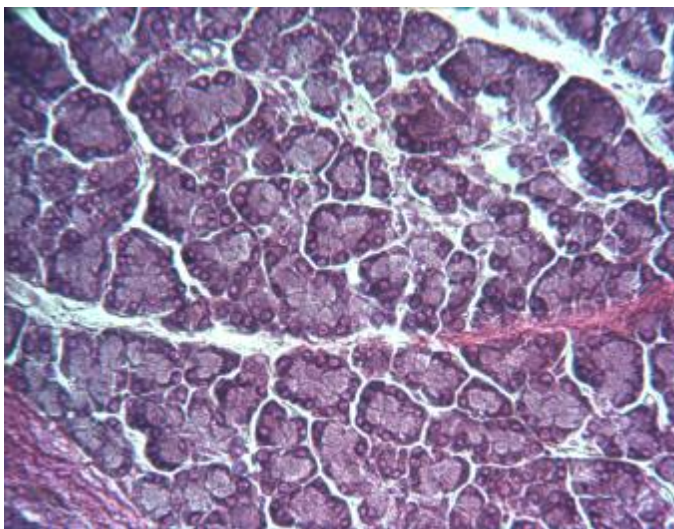
ПЗ піддослідних тварин макроскопічно не відрізнялася від контролю. Вивчення гістологічних препаратів показало, що у щурів, які отримували важкі метали, виникають значні патогістологічні зміни в екзокринній частині ПЗ. При мікроскопічному дослідженні відмічена не зовсім чітка часточкова будова паренхіми, нормальне співвідношення ексреторних та інкреторних елементів порушене. У ПЗ виявляються лімфоїдна інфільтрація та розволокнення сполучнотканинних міжчасточкових прошарків. Набряк та розволокнення строми змінюють часточкову структуру залози.

Виявляються дистрофічні зміни в ацинозній паренхімі, некроз тканини на окремих ділянках. Набухання частини клітин супроводжується дистрофічними змінами різного ступеня аж до лізису цитоплазми та ядер (рис. 2).

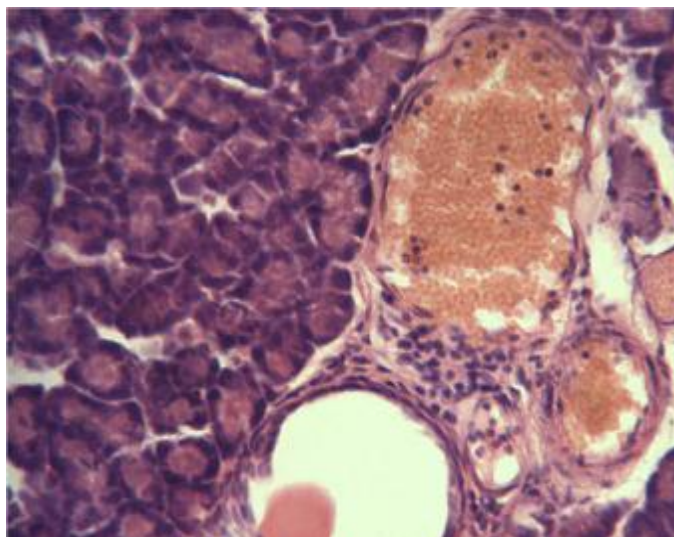
У деяких часточках поряд з ацинозною тканиною нормальної будови спостерігаються ділянки дезінтеграції ацинусів, які розпадаються на окремі безладно розміщені клітини, які втратили полярне диференціювання та розміщуються безладними групами чи паралельними довгими тяжами. Їх ядра позбавлені специфічної структури: у багатьох місцях розмір ядер зменшений, вони пікнотичні, гіперхромні, інколи не мають ядерця.



*Рисунок 1 - ПЗ  
інтактних тварин.  
Забарвлення  
гематоксилін-еозином.  
Зб. × 320*



*Рисунок 2 – Набряк,  
дистрофія та  
деструкція ацинозної  
паренхіми тканини ПЗ  
на 30-ту добу  
експерименту.  
Забарвлення за  
Гоморі. Зб. × 260*



*Рисунок 3 – Повнокров'я  
судин ПЗ на 30-ту добу  
експерименту.  
Забарвлення  
гематоксилін-еозином.  
Зб. × 320*

В перидуктальних просторах виявлялись ознаки лімфогістіоцитарної інфільтрації та незначного склерозу. Судини залози розширені, переповнені кров'ю з явищами стазу. Нерідко спостерігаються дифузні та вогнищеві крововиливи у міжчасточковій ацинозній тканині (рис. 3).

Таблиця 1 – Морфометричні показники підшлункової залози експериментальних щурів за умов навантаження організму солями важких металів у різних комбінаціях

Показник	I група	II група, солі: цинку (5 мг/л), міді (5 мг/л), заліза (10 мг/л)	III група, солі: марганцю (5 мг/л), свинцю (3 мг/л), міді (5 мг/л)	IV група, солі: цинку (5 мг/л), свинцю (3 мг/л), хрому (10 г/л)
ОЯП	14,6±3,3	12,6±3,2	11,8±2,6	11,2±3,6
ОЦП	77,8±13,2	83,2±11	89,6±12,5	94±13,6
ОП	92,4±16,5	95,8±14,2	101,4±15,1	105,2±17,2
ЯЦІ	1:6,3	1:7,6	1:8,4	1:9,4
ОПА	821,2±65,5	870,4±52,9	945,5±35,3	1044,7±51,1

Результати морфометричних досліджень паренхіми ПЗ показують, що об'єм панкреатоцитів порівняно з контрольною (I групою) зріс у II групі на 3,7%, III групі – на 9,7%, IV групі – на 13,8%. Об'єм ядер панкреатоцитів зменшився відповідно на 13,7%, 19,2% та 23,3%. За рахунок набряку збільшився об'єм панкреатичних ацинусів у II групі на 6%, III групі – на 15,1%, IV групі – на 27,2%.

#### ВИСНОВКИ

У результаті проведеного експерименту виявлено, що при підвищеному споживанні солей важких металів у підшлунковій залозі щурів спостерігаються набряк, дистрофія та деструкція тканини органа з порушенням мікроциркуляції. Патологічні зміни найбільше виражені при споживанні комбінації солей цинку (5 мг/л), свинцю (3 мг/л) та хрому (10 г/л).

Перспективи подальших досліджень: вивчити та дослідити адаптаційні перетворення екзокринного апарату ПЗ після потрапляння в організм солей важких металів різних комбінацій.

#### SUMMARY

*Experiments were carried out on the 36 rats, which undergo acute influence of heavy methalls. The atrophic and dystrophic changes of pancreatic acynocytes with pyknosis of the nuclei, morphological signs of circulatory disturbances were founded on the 30-th day of experiment.*

#### СПИСОК ЛІТЕРАТУРИ

- Капирина Н.К., Степанова О.В. Состояние поджелудочной железы при хронической свинцовой интоксикации // Biomedical and Biosocial Anthropology. -2004. - №2. - С. 156-157.
- Мудрый Я.Д., Короленко Т.К. Тяжелые металлы в окружающей среде и их влияние на организм // Врачебное дело. -2002. -№5-6. – С. 6-9.
- Куценко Г.И., Здольник Т.Д. Заболеваемость рабочих болезнями органов пищеварения в условиях воздействия свинца // Гигиена питания. -2002. - №2. – С. 31-34.
- Луковникова Л. В., Фролова А.Д., Чекунова Л.П. Металлы в окружающей среде, проблемы мониторинга // Эфферентная терапия. -2004. - Т 10, №1. – С. 74-79.
- Казимов Л.А., Рощин А.В. Основы закономерностей комбинированного действия металлов и их значение в гигиене // Гигиена труда и профессиональные заболевания. - 1992. -№1. - С 3 -7.
- Комаренко Д. І., Поляков О. Б. Пострадіаційна панкреатопатія: віддалені наслідки іонізуючого випромінювання // Сучасна гастроентерологія. -2003. - №1 (11). – С. 31-33.

7. Шевчук И.А., Цапок П.И. Влияние тиреоидного токсикоза на обмен меди и цинка, морфологию и функциональное состояние поджелудочной железы белых крыс // Проблемы эндокринологии. -1970. - №1. -С. 75-78.
8. Луговой С. П., Легкоступ Л.А. Механизмы биологического действия свинца на пищеварительную систему // Сучасні проблеми токсикології. - 2002. -№2. – С. 23-25.
9. Трахтенберг И.М., Тычинин В.А., Талакин Ю.Н., Лампека Е.Г., Остроухова В.А., Покровская Т.Н., Юречко Е.И. К проблеме носительства тяжелых металлов // Журнал АМН України. -1999. - Т 5, № 1. - С. 87-95.
10. Купша Е.И., Нарбутова Т. Е., Рогозина О.В., Степанова О.В. Морфофункциональные аспекты влияния хронической свинцовой интоксикации на различные системы организма. Карповські читання: Матеріали I Всеукраїнської науково-морфологічної конференції (Дніпропетровськ, 18-21 травня 2004р.) /За ред. професора І.В.Твердохліба.- Дніпропетровськ: Пороги, 2004. - 75с.
11. Оншина П.Н., Ников П.С. Состояние поджелудочной железы у крыс при экспериментальной хронической свинцовой интоксикации. Гигиенические вопросы производства цветных металлов в Казахстане. -Алма-Ата, 1987. – С. 112-116.
12. Шевчук И.А., Сандуляк Л.И. Содержание цинка в поджелудочной железе и его связи с функциональной активностью островков Лангерганса // Проблемы эндокринологии. -1971. - Т. 17, №6. -С 113-117.
13. Доповідь про стан навколишнього природного середовища в Сумській області у 2000 році.- Суми: Видавництво "Джерело", 2001.- 178с.

*Надійшла до редакції 31 січня 2007 р.*