

ЗАКРИТІ ПОШКОДЖЕННЯ ДВНАДЦЯТИПАЛОЇ КИШКИ (ОГЛЯД ЛІТЕРАТУРИ)

М.Г. Кононенко, д-р мед. наук, професор
Медичний інститут Сумського державного університету, м. Суми

Представлен анализ данных литературы относительно закрытых повреждений двенадцатиперстной кишки (ДПК): современная отечественная и международная классификации; клиническая картина разрыва внутрибрюшинного и внебрюшинного отделов ДПК; методики обследования; алгоритм хирургического лечения с описанием методик вмешательства в зависимости от вида повреждения; осложнения.

Ключевые слова: закрытые повреждения двенадцатиперстной кишки, разрыв, хирургическое лечение, осложнения.

Представлено аналіз даних літератури стосовно закритих пошкоджень дванадцятипалої кишки (ДПК): сучасна вітчизняна та міжнародна класифікації; клінічна картина розриву внутрішньочеревного та позаочеревинного відділів ДПК; методики обстеження; алгоритм хірургічного лікування з описанням методик втручання залежно від виду пошкодження; ускладнення.

Ключові слова: закриті пошкодження дванадцятипалої кишки, розриви, хірургічне лікування, ускладнення

Пошкодження дванадцятипалої кишки (ДПК) у зв'язку із значною кількістю діагностичних помилок, ускладненнями у післяопераційному періоді і високою летальністю належать до найбільш тяжких [1, 2, 3]. Розриви ДПК за своїми наслідками жахливі, це – діагностичний виклик [4]. Особливо складна, інколи драматична, ситуація виникає при пошкодженні заочеревинного відділу ДПК.

Найбільш часті причини закритих пошкоджень ДПК: удар у живіт (70,4%), падіння з висоти (14,8%), удар об руль автомобіля (7,4%) [5]. Частота пошкоджень ДПК особливо збільшується внаслідок автодорожніх травм [6].

Виділяють 4 види закритої травми ДПК [5]:

- а) гематома стінки ДПК;
- б) надрив стінки кишки до слизової оболонки;
- в) розрив усіх шарів стінки кишки;
- г) повний поперечний розрив ДПК.

Міжнародно визнаною класифікацією є Abbreviated Injury Scale (AIS) – скорочена шкала пошкоджень, яка розроблена [7] у 1990р.

Велике практичне значення як для діагностики, так і для лікування має виділення *внутрішньочеревного* (верхня горизонтальна частина ДПК) і *позаочеревинного* пошкодження (низхідна і нижня горизонтальна частини кишки, де немає захисного покриву очеревини). Деяко частіше (54%) пошкоджується низхідний відділ ДПК [8]. При закритій абдомінальній травмі у ДПК між воротарем зверху і flexura duodenojejunalis знизу як у замкненому просторі раптово підвищується тиск, виникає ударна гідравлічна хвиля, рідина і газ розривають найбільш слабку задню стінку ДПК. У 68% з ДПК пошкоджуються інші органи, у першу чергу підшлункова залоза (ПЗ) [9], що супроводжується абдомінальним шоком [10].

Потерпілих з травмою живота для ретельного обстеження і, за необхідності, лікування обов'язково госпіталізують в ургентне хірургічне відділення.

Діагностика пошкоджень ДПК проводиться двохетапно: I етап – до операції; II етап – під час втручання.

Клінічна картина залежить від локалізації, виду пошкодження, наявності поєднаних пошкоджень, часу з моменту травми. Патогномонічних симптомів, характерних для пошкодження ДПК, немає [8].

Гематома стінки ДПК. Клінічних ознак такого пошкодження відразу після травми немає. Лише через 2-3 години може з'явитися клінічна картина високої кишкової непрохідності, що свідчить про інтрамуральну підслизову гематому стінки ДПК [11].

Клінічна картина розриву внутрішньочеревного відділу ДПК

Це не що інше, як «перфоративний» перитоніт з періодами: I – абдомінального шоку (до 3 годин); II – «уявного благополуччя» (до 6 годин); III – перитоніту (через 6- 12 годин після травми).

Таблиця 1 - Міжнародна класифікація (AIS) пошкодження дванадцятипалої кишки

Градація	Вид пошкодження	Морфологія пошкодження	AIS 90, бали
I	Гематома	Займає 1 відділ ДПК	2
	Розрив	Частина шарів стінки без перфорації	3
II	Гематома	Займає більше 1 відділу ДПК	2
	Розрив	Розрив менше 50% окружності	4
III	Розрив	Розрив 50-75% окружності II відділу ДПК	4
		Розрив 50-100% окружності в I або в III чи в IV відділах ДПК	4
IV	Розрив	Розрив більше 75% окружності у II відділі ДПК	5
		Пошкодження ампули чи дистального відділу загальної жовчної протоки	5
	Розрив	Масивне пошкодження панкреатодуоденального комплексу	5
	Васкуляризація	Деваскуляризація ДПК	5

* При множинних пошкодженнях додається один ступінь

Скарги. Сильний біль як від удару ножем (симптом *Дьєлафуа*) з іррадіацією у праве надпліччя, ший (симптом *Елекера*), біль вздовж правого бокового каналу.

Огляд. Положення травмованого, як правило, на правому боці з підтягнутими ногами, обличчя бліде із загостреними рисами (*facies abdominalis*). Черевна стінка не бере участі в акті дихання (симптом *Вінтера*), видно (у худорлявої людини) рельєф прямих м'язів живота (симптом *Чугаєва*), шкіра мошонки зібрана у складки, скорочена, пеніс голівкою повернутий вгору, яєчка підтягнуті до пахових каналів (симптом *Бернштейна*).

Аускультация. Перистальтика пригнічена (рефлекторна реакція), а пізніше вона не прослуховується внаслідок бактеріального перитоніту. У деяких хворих спостерігається тріада *Гюстена*:

- а) тони серця вислуховуються до рівня пупка;
- б) тертя очеревини;
- в) металевий дзвін (газ через дефект кишки виходить у перитонеальний ексудат).

Перкусія. Укорочення перкуторного звуку (коли рідини не менше 500 мл) над правим боковим каналом та правою здухвинною ділянкою (симптом *Де Кервена*). Печінкова «тупість» зникає (симптом *Кларка*) і можливий навіть тимпаніт (симптом *Спіжарного*).

Пальпація. У першу годину брадикардія (симптом *Грекова*). Живіт різко напружений, «дошкоподібний» (симптом *Краснобаєва*). У епігастральній ділянці інколи відчутні незначні поштовхи (симптом *Юдіна-Якушева*) - через невеликий дефект стінки ДПК газ потрапляє в черевну порожнину.

Через подразнення очеревини виникає болючість пупка (симптом *Думбадзе*) та правого пахового каналу (симптом *Кримова*).

Позитивні ознаки подразнення очеревини: симптом *Менделя* – при легких поштовхах кінчиками напівзгнутих пальців по черевній стінці посилюється біль у ділянці запаленої очеревини; симптом *Роздольського* – те ж саме при перкусії; двохетапний симптом *Щоткіна-Блюмберга*:

I етап – при надавлюванні на черевну стінку посилюється біль над ділянкою запалення (симптом *Мортола*);

II етап – біль різко посилюється, коли руку швидко забирають («біль при розвантаженні»).

Ректальний симптом *Куленкампа* – різка болючість при глибокому ректальному дослідженні пальцем дугласового тазового заглиблення очеревини («крик Дугласа»).

У термінальну фазу перитонеальні симптоми майже не виражені. У цей період характерні загострені риси обличчя – *facies Hippocratica*: шкіра бліда з синюшним відтінком, загострений ніс, запалі очі, синюшні губи, сухий язик.

Симптом *Маделунга* – ректальна температура вища ніж під рукою на 1°C і більше.

Клінічна картина розриву позаочеревинних відділів ДПК

Розпізнати таке пошкодження дуже важко, оскільки шлунково-кишковий вміст не потрапляє в черевну порожнину і немає ознак подразнення очеревини. Вони з'являються з розривом очеревини задньої черевної стінки. Тому у перші години після травми клінічна картина «стерта», що зумовлює пізню госпіталізацію [8].

Скарги. Характерна двоххвилюва больова крива після травми помірний біль в епігастральній ділянці, який стихає чи зовсім зникає. Через 6-8-20 годин біль знову посилюється, інколи іррадіює в поперекову ділянку справа, в низ живота, у малий таз, у мошонку. Ця друга больова хвиля - сигнал катастрофи і потребує детального обстеження хворого.

Заочеревинний розрив ДПК у деяких травмованих проявляється септичним станом з ознаками інтоксикації (симптом *Канавела*). Гнійно-некротичне розплавлення заочеревинної клітковини симулює пошкодження правої нирки чи ПЗ: з'являється набряк, припухлість, тимпаніт, крепітація у поперековій та/чи правій здухвинній ділянках внаслідок підшкірної емфіземи (симптом *Пастернацького*) [12].

Патогномонічним симптомом пошкодження заочеревинного відділу ДПК можна вважати виявлений ректально пальцем пресакральний м'який *тістоподібний інфільтрат* з характерною *крепітацією газу* (превертебрально в таз опустився шлунково-кишковий вміст з кров'ю і газом).

Лабораторні дослідження спочатку малоінформативні. Через 3-4 години нарастають лейкоцитоз, диспротеїнемія, токсичні зміни в сечі.

Рентгенологічний метод. При оглядовій рентгенографії живота нерідко виявляють пневмоперитонеум (симптом *Леві-Дорн*) – серпоподібна полоска газу під правим куполом діафрагми у

вертикальному положенні пацієнта чи під черевною стінкою при латерографії у положенні тяжкотравмованого на боці. Виявляється затемнення у правій половині живота.

Рентгенологічні ознаки пошкодження заочеревинного відділу ДПК [5]: газ в заочеревинному просторі і чіткий контур правої нирки; розмитий контур т. Пеорсоас; водорозчинна контрастна рідина витікає за межі ДПК; зміщення і порушення моторики ДПК.

УЗД виявляють гематому, інфільтрацію заочеревинного простору, нечіткість контурів правої нирки. Виявлена рідина в черевній порожнині ще не свідчить про розрив порожнистого органа (може бути гемоперитонеум при пошкодженні паренхіматозного органа чи брижі кишечника або сеча при внутрішньоочеревинному розриві сечового міхура).

КТ і **MPT** при пошкодженні порожнистого органа малоінформативні. Але на спіральному комп'ютерному томографі в умовах додаткового контрастування діагностичні можливості значно збільшуються – чутливість досягає 94%, а точність – 86%. Достовірні ознаки пошкодження кишкової трубки: виявляються, по-перше, вільна рідина в черевній порожнині без ознак пошкодження паренхіматозного органа, по-друге, повітря та/чи рентгеноконтрастна рідина за межами кишки [4, 13].

Пневмогастродуоденографія. Через зонд у шлунок вводять до 1000 см³ повітря, яке через дефект потрапляє в черевну порожнину і на рентгенограмі видно пневмоперитонеум (проба *Хенельта*).

Метод подвійного контрастування – крім повітря, у шлунок вводять 40 мл водорозчинної контрастної рідини, що при оглядовій рентгенографії чи КТ проявляється гідропневмоперитонеумом або ретропневмоперитонеумом.

Дуоденографія проводиться у двох варіантах.

1. Якщо немає явних ознак абдомінальної катастрофи, то виконують рентгеноконтрастне дослідження шлунка і ДПК барієвою сумішшю. За наявності інтрамуральної гематоми просвіт ДПК звужений, перистальтика знижена, евакуація контрастної речовини сповільнена [11].

2. У ДПК вводять зонд з двома балонами – один розміщують за воронгарем, другий - біля зв'язки Трейца, які роздувають. Введена в зонд рентгеноконтрастна рідина за наявності дефекту витікає за межі ДПК [14].

Фіброгастродуоденоскопія і дуоденографія для виключення розриву ДПК необхідні в поєднанні [15]. При фібродуоденоскопії можна виявити асиметричне звуження просвіту ДПК, слизова оболонка розтягнута, що свідчить про інтрамуральну гематому [11].

Лапароцентез з «пошуковим катетером» інформативний при порушенні цілості внутрішньоочеревного відділу ДПК, коли отримують ексудат з домішками шлунково-кишкового вмісту. Це підтверджує проба *Неймарка* - до 2-3 мл цієї рідини додають 4-5 крапель 10% настоянки йоду, і, якщо рідина стає брудно-синьою, це свідчить про наявність крохмалю і, отже, кишкового вмісту.

Лапароскопією можна виявити розрив ДПК (у місці виділення забарвленої рідини, яку вводять через назогастральний зонд) чи *тріаду Лаффіте* (жовтувато-зелене забарвлення парадуоденального простору та очеревини; емфізему під нею; ретроперитонеальну гематому).

Поєднання лапароскопічного і ендоскопічного методів дослідження дає можливість завжди виявити пошкодження заочеревинного відділу ДПК [8].

Лапаротомія - останній метод діагностики.

Алгоритм хірургічної тактики подано на рис. 1.

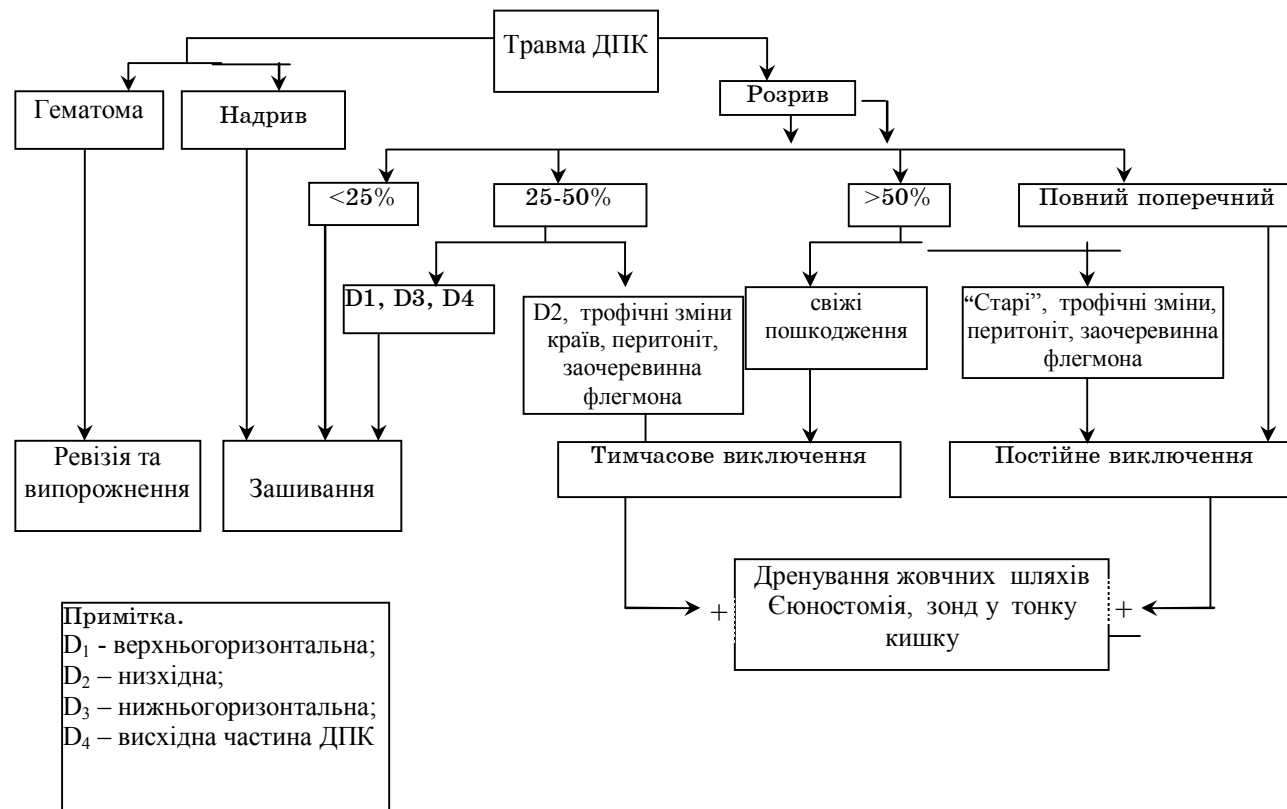


Рисунок 1 - Алгоритм хірургічного лікування при травмі дванадцятипалої кишки (А.Б. Молитвословов і співавт., 2004)

Ретроперитонеальний розрив ДПК у перші години не діагностується не лише до операції, оскільки немає жодного патогномічного симптому [5, 8], але, інколи, і під час втручання внаслідок неадекватної субопераційної ревізії, зокрема через відмову від розкриття заочеревинної гематоми у ділянці ДПК [1, 5, 8, 16]. У результаті діагностичної помилки розвивається флегмона заочеревинного простору з тяжкими наслідками.

Втручання при підозрі на розрив ДПК проводять терміново. Вже під час лапаротомії видно, що очеревина «парусить», і коли її розрізають, то з шумом виходить повітря (симптом *паруса Дубко*). Операційна діагностика повноцінна лише після ретельного вивчення заочеревинного відділу, особливо задньої стінки, ДПК. Для цього кишку мобілізують за Кохером, але і в такому обсязі не завжди можлива адекватна ревізія [17]. Більш повну інформацію отримують після мобілізації ДПК за Кохером-Клермоном, переміщуючи медіально разом з ДПК голівку ПЗ (для огляду стають доступними майже вся задня частина ДПК, ретродуоденальний відділ холедоха, частково ворітна та нижня порожниста вени). Якщо гематома в четвертому відділі (висхідна частина) ДПК, доповнюють мобілізацію за Стронгом. Коли поширена гематома, то для ревізії нижньогоризонтальної і висхідної частин ДПК проводиться мобілізація за R.V. Cattell та J.W. Braasch - розрізають очеревину латерально від висхідної та сліпої кишок і нижче паралельно прикріпленню брижі тонкої кишки, після чого їх одним блоком відводять вгору (своєрідна правобічна медіальна вісцеральна ротація).

Саме такий технічний прийом дає можливість візуалізувати усі відділи ДПК і парапанкреатодуоденальні гематоми.

Щоб не пропустити пошкодження магістральної судини, ПЗ чи ДПК ревізія такої гематоми, незалежно від об'єму, обов'язкова [17]. Але невеликий розрив заочеревинного відділу ДПК в гематомі все ж таки можна не помітити. Щоб його не пропустити, проводять додаткові дослідження.

Інтраопераційні дослідження:

а) у ДПК після її перетиснення у воротаря і дистальніше зв'язки Трейтца через назогастродуоденальний зонд під тиском уводять забарвлену рідину і спостерігають, чи вона не трапляє за межі кишки;

б) ДПК роздувають газом;

в) у кишку вводять водорозчинну рентгеноконтрастну рідину і проводять рентгенографію;

г) виконують фіброгастродуоденоскопію.

Якщо виявляють розрив ДПК, то, по-перше, його ліквідують; по-друге, проводять декомпресію ДПК чи виключають її; по-третє, адекватно дрениують заочеревинний простір.

I. Характер пошкодження ДПК і можливі втручання

1. Гематома стінки ДПК. Травмованим з невеликою інтрамуральною гематомою, виявленою УЗД чи КТ, проводять консервативну терапію [18,19]. Інтрамуральна гематома, яка діагностована клініко-рентгенологічно, є показанням до екстреного втручання - серединної лапаротомії, оскільки виявляються ще й інші пошкодження: печінка (75%), кишечник (75%), нирки (50%), надниркові залози (37,5%), нижня порожниста вена (25%), аорта (12,5%) з утворенням масивної заочеревинної гематоми [11,20]. Значну гематому розкривають у поперечному напрямку кишки, тобто вздовж судин її стінки. Для ревізії і виключення розриву усіх шарів стінки кишки кров видаляють, інколи до 250 мл, судину, що кровить, прошивають, накладають дворядні шви на дефект [1,5,11,20].

Втручання на дуоденальній стінці завершують по-різному:
а) декомпресія ДПК назодуоденальним зондом дистальніше гематоми;
б) накладення гастроентероанастомозу з міжкишковим за Брауном;
в) виключення ДПК перев'язуванням чи прошиванням верхньогоризонтального відділу ДПК апаратом УО з гастроентероанастомозом [11]. Обов'язкове дренивання парадуоденальної, парапанкреатичної ділянок та підпечінкового простору.

2. Розрив стінки ДПК. Вибір методики операції залежить, по-перше, від розміру дефекту; по-друге, від терміну з моменту травми. Так, до 6 годин після пошкодження - зашивають рану, пізніше 6 г [21] чи після 12 г [12] – відключають ДПК.

Невеликий розрив. Краї рани висікають і зшивають у поперечному напрямку вузловими швами при можливості атравматичною голкою 4/0 дворядно із скрупульозною адаптацією слизової і оментодуоденопексією [1]. Первинний шов рани ДПК завжди доповнюють холецистостомою і дрениванням сальникової сумки. Якщо ж пошкодження більше S окружності ДПК, крім зашивання рани, виконують дренируючу операцію [8].

У зв'язку з небезпекою дуоденостазу, панкреатиту і неспроможності швів з метою декомпресії ДПК проводять її інтубацію [2], а також вводять інтестинальний зонд за зв'язку Трейтца для харчування [8]. Місце пошкодження широко дрениують у поперекову ділянку.

Великий розрив стінки ДПК. Якщо дефект зашити неможливо, можна скористатися пропозицією Е.М. Борового (цит. [22]): навколо дефекту ДПК підшивають як «латку» петлю тонкої кишки, або її розрізають уздовж і накладають дуоденоєюнальний анастомоз з міжкишковим та гастроєюноанастомозом.

3. Розчавлення ділянки ДПК.

А. Нежиттєздатну стінку кишки висікають, дефект зашивають з оментодуоденопексією і накладають гастроєюноанастомоз та єюноєюноанастомоз.

Б. Майже або циркулярне пошкодження ДПК поза зоною великого дуоденального сосочка. Проводять мобілізацію кишки і циркулярну її резекцію з дуоденодуоденоанастомозом «кінець-у-кінець». Якщо ж зшити кінці кишки через натяг неможливо, то їх зашивають наглухо і накладають гастро- чи дуоденоєюноанастомоз з міжкишковим [2,23].

В. При неможливості надійно зашити куску ДПК виконують резекцію шлунка за однією із модифікацій методу Більрот II і формують дуоденостому: у кишку вводять товсту трубку; навколо неї зашивають куску; зону від ДПК до черевної стінки ізолюють великим сальником і тампонами; кінці останніх з трубкою виводять назовні через широку контрапертуру.

Травні соки збирають і вводять ендогастрально. Нориця через декілька неділь (місяців) заживає самостійно.

4. Пошкодження панкреатодуоденальної зони. При такій виключно тяжкій травмі два варіанти втручання [24,25]:

- а) тампонування зони пошкодження;
- б) єдино можлива «операція відчаю» - панкреатодуоденальна резекція (ПДР).

Показання до ПДР:

- а) розтотчення ДПК, холедоха і голівки ПЗ;
- б) деваскуляризація ДПК через відрив від ПЗ;
- в) профузна кровотеча із інтрапанкреатичного відділу ворітної вени.

II. Декомпресія ДПК

Після травми ДПК неминучий дуоденостаз. У стінці кишки виникають посттравматичні порушення мікроциркуляції. Внаслідок цього великий ризик неспроможності швів. Цьому сприяє [5] ряд факторів:

- а) панкреатодуоденальна травма;
- б) великий (більше 6 годин) термін від моменту травми;
- в) розмір дефекту більше 50% окружності ДПК;
- г) локалізація дефекту в D₂ (низхідний відділ ДПК);
- д) наявність заочеревинної флегмони чи/та перитоніту;
- е) некроз країв рани стінки ДПК («стара» рана).

Тому необхідна декомпресія кишки. З цією метою розсікають зв'язку Трейца і опускають flexura duodenojejunalis (операція Стронга) і в ДПК трансназально проводять зонд. Зменшує ризик неспроможності швів ДПК дренивання жовчної протоки (холецисто- чи холедохостомія) [2,20], оскільки суттєво зменшується об'єм дуоденального вмісту.

Та все ж таки це не може гарантувати від реальної загрози неспроможності швів і утворення дуоденальної нориці та заочеревинної флегмони. Неспроможність швів ДПК досить часта – у 35,7% з летальністю 21,4% [8].

III. Виключення дуоденального пасажу

Це втручання показане у першу чергу за наявності двох чи трьох несприятливих факторів пошкодження ДПК [5]. Є пропозиції виключати ДПК із пасажу при будьякому її розриві, особливо у низхідному відділі.

Виключення дуоденального пасажу, так звана «дивертикулізація» ДПК, запропонована у 1972 р. С. Verne et. al. (цит. [26]). Досить складна методика спрощувалася і удосконалювалася. Тепер вона полягає у тому, що зашивають дефект ДПК, прошивають антральний відділ шлунка апаратом УО чи УКЛ з перитонізацією серозно-м'язовими швами і накладають гастроентероанастомоз.

Описаний варіант виключення ДПК називають [5] постійним. Тимчасове виключення автор проводить не прошиванням, а накладенням лігатури хромованим кетгуттом №6 у зоні воротаря з перитонізацією цієї зони і гастроєюноанастомозом.

У ДПК через анастомоз ретроградно проводять «постійний» зонд. Через 3-4 тижні майже у всіх оперованих виникає реканалізація і відновлюється гастродуоденальний пасаж. При адекватному дрениванні за такий термін розрив кишки заживає, заочеревинний запальний процес ліквідується.

Якщо «дивертикулізація» після зашивання дефекту стінки ДПК не була проведена профілактично і виникла неспроможність швів кишки в післяопераційному періоді, то цей обсяг втручання обов'язковий при релапаротомії [27].

У дітей [16] в основному обмежуються зашиванням дефекта ДПК дворядними швами, декомпресією шлунка та ДПК і дрениванням заочеревинного простору в поперекову ділянку. Розвантажувальна операція пропонується, якщо діагностика пошкодження ДПК запізнена.

Доцільно інтраопераційно провести назоеюнальний зонд для ентерального харчування.

IV. Дренивання інфікованого заочеревинного простору

Через розріз 4-5 см м'яких тканин у правій поперековій ділянці виводять мінімум два поліхлорвінілових чи силіконових дренажі з широкими гумовими смужками. Також дрениують черевну порожнину в підребер'ях та здухвинних ділянках.

У післяопераційному періоді ускладнення розвиваються дуже часто – від 25% до 72,5% [21,28]. Характерно, що при закритих пошкодженнях

ДПК ускладнення спостерігаються майже у 2 рази частіше, ніж при відкритих (61,9 % і 33,3 % відповідно) [21]. Найбільш частим, у 35,7% [12], і небезпечним ускладненням є неспроможність швів зашитого дефекту ДПК з перитонітом і утворенням дуоденальної нориці [1, 29]. Тому головним завданням є профілактика цього ускладнення та гострого посттравматичного панкреатиту. Для цього таким травмованим пригнічують зовнішню секрецію травних органів (панкреатодуоденального комплексу) октреотидом вже на операційному столі добовою дозою 0,9-1,2 мг протягом 5-7 днів [21]. Перші 3 доби вводять також 750-1000 мг 5-фторурацилу [8]. Крім того, доцільно введення квамателу.

При розриві ДПК часто вирішальне значення має фактор часу від травми до хірургічного втручання [10, 20, 21]. Зокрема, до 6 г з моменту травми після зашивання дефекту стінки ДПК з декомпресійним назогастроуденальним зондом ускладнення виникли у 31,6% з летальністю 10,5%, а в більш пізні терміни – у 50% і 35,7% відповідно. Після 6 г з моменту травми необхідно відключати ДПК перев'язкою (прошиванням) препілоричного відділу шлунка з гастроєюностомією.

При виникненні неспроможності швів дефекту ДПК пропонується формувати дуоденальну норицю: у просвіт кишки вводять трубку (краще - катетер Фолея), яку виводять на черевну стінку, а навколо кладуть великий сальник, відмежовуючи зону дренажування від черевної порожнини [11].

Можливе специфічне пізне ускладнення після евакуації гематоми стінки ДПК [30] – посттравматичне функціональне її порушення, що проявляється парезом і дуоденостазом. При повторному втручанні через 3 тижні після першої операції виявлено значне (до 6-7 см діаметром) її розширення. Накладено дуоденоентеро- і гастроентероанастомози. Із 8 пацієнтів з інтрамуральною гематомою ДПК померло 3 (37,5% летальність) [11].

У зв'язку із частими ускладненнями при пошкодженні ДПК (заочеревинна флегмона, перитоніт, сепсис, ПОН та ін.) летальність ще висока: 40,9% [20]; 45,8% [25]; 70% [31].

SUMMARY

CLOSED DAMAGE OF DUODENUM (review of literature)

M.G. Kononenko

Medical institute of Sumy State University

The literature according to closed damage of duodenum weve analyzed: modern domestic and international classification; clinical presentation of rupture of intraabdominal and extraabdominal parts of duodenum; methods of inverstigations; algoritm of surgical treatment with manual of methods of surgical operations depending on variant of damage; complications.

Key words: closed damage of duodenum, rupture, surgical treatment, complications.

СПИСОК ЛІТЕРАТУРИ

1. Молитвословов А.Б. Повреждения двенадцатиперстной кишки / А.Б. Молитвословов, А.Э. Маркаров, А. А. Баев // Хирургия.- 2000.- № 5.- С. 52-57.
2. Повреждения двенадцатиперстной кишки в практике районного хирурга/ Комаров Н.В., Бушуев В.В., Ляхманов К.Е., Комаров Р.Н. // Вестник хирургии. – 2004. – № 2. – С. 92 –93.
3. Duodenal perforation after a blunt abdominal sporting injury: the importance of early diagnosis/ Aherne N.J., Kavanagh E.G., Condon E.T. et al. // J. Trauma. - 2003. - Vol. 54, №4. - P. 791-794.
4. Timaran C.H. Role of duodenography in the diagnosis of blunt duodenal injuries / C.H. Timaran, B. J. Daley, B.L. Enderson // J. Trauma. - 2001. – Vol. 51, № 4. – P. 648 – 651.
5. Диагностическая и лечебная тактика при травме двенадцатиперстной кишки /Молитвословов А.Б., Ерамишанцев А.К., Маркаров А.Э., Демьянов А.И., Бокарев М.И. //Хирургия. – 2004. – № 8. – С. 46 –51.

6. Degiannis S. Duodenal injuries/ S. Degiannis, K. Boffard // Br. J. Surg. - 2000. - Vol. 87, №11. - P. 1473-1479.
7. Organ injuri scaling II: pancreas, duodenum, small bowel, colon and rectum / Moore E.E., Cogbill T.H., Malangoni M.A. et al. // J. Trauma. - 1990. - Vol. 30, № 11. - P. 1427 - 1429.
8. Повреждения двенадцатиперстной кишки (клиника, диагностика, лечение) / Михайлов А.П., Сигуа Б.В., Данилов А.М., Напалков А.Н. // Вестник хирургии. - 2007. - №6. - С.36-40.
9. Kiss L. Injuries to the duodenum and pancreas in 42 operated cases / L. Kiss, A. Remescu // Chirurgia (Bucur.). - 2001. - Vol. 96, №1. - P. 23 - 35.
10. Диагностика и лечение сочетанных повреждений поджелудочной железы и двенадцатиперстной кишки /Иванов П.А., Гришин А.В., Корнеев Д.А., Зиняков С.А. // Скорая медицинская помощь.- 2004.- № 3.- С. 158-159.
11. Чирков Р.Н. Диагностика и хирургическая тактика при травматических интрамуральных гематомах двенадцатиперстной кишки/ Р.Н. Чирков, М.М. Абакумов, В.Н. Блохин // Хирургия. - 2008. - №5. - С. 33-36.
12. Трутяк І.Р. Травматичні пошкодження дванадцятипалої кишки / І.Р. Трутяк, Я.М. Лунь, Р. І. Трутяк // Львівський медичний часопис. -2006. - Т.12, №1. - С.85-87.
13. Helical computed tomography of bowel and mesenteric injuries /Killeen K., Shanmuganathan K., Poletti P.A., Cooper C., Mirvis S.E. // J. Trauma. - 2001. - Vol. 51, № 1. - P. 26 -36.
14. Підопригора А.П. Методика діагностики та лікування закритих пошкоджень дванадцятипалої кишки / А.П. Підопригора, Ю.А. Підопригора, В.В. Калиновський. - В кн.: Матеріали XX з'їзду хірургів України. -Тернопіль: Укрмедкнига, 2002. - Том 2. - С. 733 - 734.
15. Duodenal mucosal injury caused by blunt abdominal trauma /Kushimoto S., Mun M., Yamamoto Y. et al. // J. Trauma. - 2001. - Vol. 51, № 3. - P. 591 - 593.
16. Изолированные повреждения забрюшинной части двенадцатиперстной кишки у детей /Пуман В.Г., Щербина В.И., Машков А.Е., Семилев Э.А., Синенкова Н.В. // Детская хирургия. - 2002. - № 3. - С. 4-7.
17. Диагностика и лечение ранений живота с повреждением забрюшинных органов и структур / Смоляр А.Н., Абакумов М.М., Бармина Т.Г., Донова Л.В., Черная Н.Р. //Хирургия. - 2009. - №1. - С.8-13.
18. Yutan E. Blunt duodenal rupture: complementary roles of sonography and CT / E. Yutan, G.M. Waitches, R. Karmy-Jones // Amer. J. Roentgenol. - 2000. - Vol. 175, № 6. - P. 1600-1603.
19. Blunt duodenal injuries in children /Desai K.M., Dorward I.G., Minkes R.K., Dillon P.A. //J. Trauma. - 2003. - Vol. 54, №4. - P. 640-646.
20. Иванов П.А. Хирургическая тактика при травме двенадцатиперстной кишки / П.А. Иванов, А.В. Гришин // Хирургия. - 2004. - №12. - С. 28 -34.
21. Повреждения органов панкреатодуоденальной зоны /Иванов П.А., Гришин А.В., Корнеев Д.А., Зиняков С.А. // Хирургия. - 2003. - № 12. - С. 39 - 43.
22. Романенко А.Е. Закрытые повреждения живота/ А.Е. Романенко.- К.: Здоров'я, 1985. - 207с.
23. Сідий А.В. Травма живота з ушкодженням порожнистих органів: діагностика і лікування / А.В. Сідий, В.І. Безкороваийний, А.Д. Нетков // Одеський медичний журнал. - 2004. - № 4. - С. 70 -72.
24. Хирургическая тактика при панкреатодуоденальных повреждениях/Молитвословов А.Б., Бокарев М.И., Маркаров А.Э., Копылов А.Б. // Анналы хирургической гепатологии.- 2000.- Т.5, № 2.- С. 185.
25. Чирков Р.Н. Оптимизация диагностики и хирургического лечения пострадавших с сочетанной панкреатодуоденальной травмой / Чирков Р.Н., Васютков В.Я., Шабанов Ю.А. - В кн.: Достижения и проблемы современной клинической и экспериментальной хирургии: Матер. конф. хирургов России, посв. 100 - летию со дня рожд. проф. В.С. Семёнова. - Тверь, 2004. - С. 235 - 237.
26. Кочнев О.С. Экстренная хирургия желудочно-кишечного тракта/ О.С. Кочнев. - Казань: Изд-во Казанского ун-та, 1984. - 288 с.
27. Релaparотомия в хирургии повреждений двенадцатиперстной кишки/ Михайлов А.П., Данилов А.М., Напалков А.Н., Сигуа Б.В., Цыбульская И.А. - В кн.: Новые технологии в хирургии: Труды международного хирургического конгресса (5-7 октября 2005). - Ростов -на -Дону, 2005. - С. 130 -131.
28. Jansen M. Duodenal injuries: surgical management adapted to circumstances / M. Jansen, D.F. Du Toit, B.L. Warren // Injury. - 2002. - Vol. 33, №7. - P. 611-615.
29. Prognostic determinants in duodenal injuries /Blocksom J.M., Tuburski J.G., Sohn R.L. et al. // Am. Surg. - 2004. - Vol. 70, №3. - P. 248-255.
30. Позднее осложнение травмы двенадцатиперстной кишки /Чирков Р.Н., Абакумов М.М., Блохин В.Н., Феллер В.С. // Хирургия. - 2008. - №2. - С. 69-70.
31. Infections complications following duodenal and/or pancreatic trauma / Tyburski J.G., Dente C.J., Wilson R.F. et al. // Amer. Surg. - 2001. - Vol. 67, №3. - P. 227 -230.

Надійшла до редакції 19 червня 2009 р.