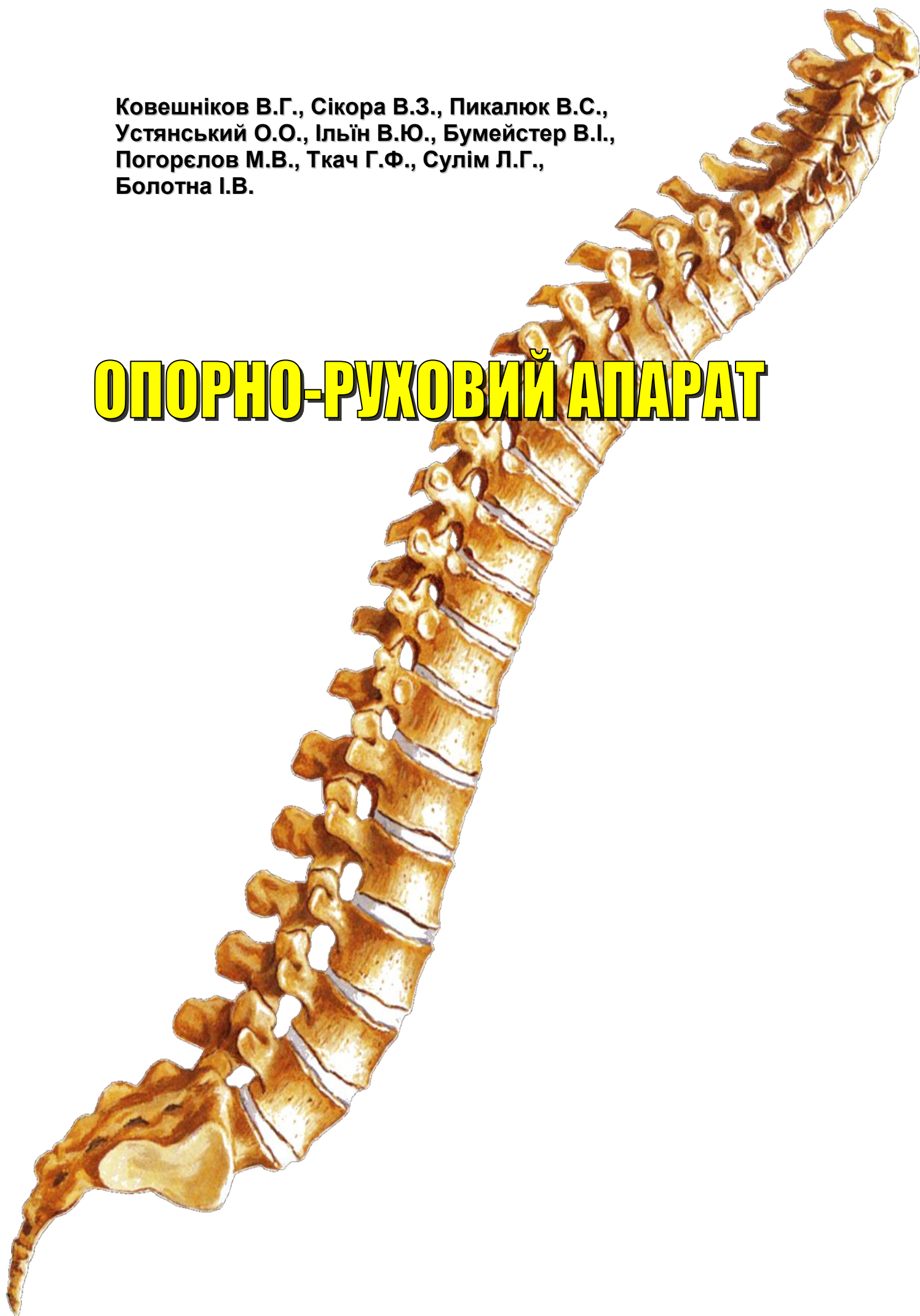

Ковешніков В.Г., Сікора В.З., Пикалюк В.С.,  
Устянський О.О., Ільїн В.Ю., Бумейстер В.І.,  
Погорєлов М.В., Ткач Г.Ф., Сулім Л.Г.,  
Болотна І.В.

# ОПОРНО-РУХОВИЙ АПАРАТ





## ПЕРЕДМОВА

*Курс анатомії людини, що має свої специфічні ознаки, є одним із найскладніших предметів у системі медичної освіти. Студенти за короткий час повинні запам'ятати велику кількість анатомічних термінів українською та латинською мовами, зрозуміти та вивчити особливості будови анатомічних структур. Процес вивчення анатомії людини, як відомо, насичений значною кількістю фактичного матеріалу, нелегкий, але надзвичайно необхідний для подальшого вивчення медичних дисциплін.*

*У більшості випадків, особливо на початку вивчення предмета, важко засвоїти значну кількість фактичного матеріалу, але для подальшого вивчення ряду медичних дисциплін це необхідно. Тому головною метою цієї праці стало доступне для розуміння та для запам'ятовування викладення необхідного матеріалу у вигляді конспекту.*

*Невеликий розмір та значний обсяг конкретної інформації – одна з переваг посібника. Даний навчальний посібник з анатомії людини є сучасним за науковим змістом, де анатомічні терміни подані згідно з українським стандартом Міжнародної анатомічної номенклатури (Сан-Паулу, 1997), прийнятим у Києві у 2001 р., та Міжнародною гістологічною номенклатурою (українсько-англійсько-латинський словник термінів з цитології, гістології та мікроанатомії). – Львів, 2001.*

*Цей посібник відповідає європейським вимогам викладання анатомії і узгоджений із новою навчальною програмою з анатомії людини, створеною на засадах Болонської декларації в кредитно-модульній системі.*

*При викладенні фактичного матеріалу, який поданий стисло, у зручній для читання і сприйняття формі, звертається увага на функціональну роль анатомічних структур. Деякі розділи, що важко засвоюються студентами, розширені. Кожна анатомічна структура супроводжується латинською назвою, яка повторюється неодноразово у тексті. Таке повторення латинською мовою анатомічних термінів, на нашу думку, сприяє їх кращому запам'ятовуванню.*

*Цей навчальний посібник з анатомії людини є повторенням основ медичних знань для лікарів і для пересічного читача, оскільки він містить всі основні анатомічні структури будови тіла людини, а студенту дасть можливість запам'ятати основний фактичний матеріал.*

*Як правило, підручники з анатомії людини є громіздкими, детально описують форму, будову і функцію складових тіла людини.*

*Ми пропонуємо студенту матеріал у вигляді конспекту (витягу) про будову тіла людини, який дасть можливість вивчити основні аспекти складових людського організму, їх функціональні можливості, а для лікарів – повторити такі необхідні в практичній медицині знання з анатомії людини.*

## ВСТУП

Програма з анатомії людини для вищих медичних закладів освіти України III-IV рівнів акредитації складена для спеціальностей 7.110101 "Лікувальна справа", напряму підготовки 1101 "Медицина" відповідно до освітньо-кваліфікаційних характеристик (ОКХ) і освітньо-професійних програм (ОПП) підготовки фахівців, затверджена наказом МОН України, експериментальним навчальним планом, розробленим за принципами Європейської кредитно-трансферної системи (ECTS) і затвердженням наказом МОЗ України.

Термін навчання здійснюється протягом 6 років, а базова медична підготовка – протягом 5 років.

**Вивчення анатомії людини здійснюється** впродовж I-III семестрів 1-го та 2-го років навчання.

Програма структурована на модулі, змістові модулі, теми відповідно до вимог "Рекомендацій щодо розроблення навчальних програм навчальних дисциплін".

Організація навчального процесу здійснюється за кредитно-модульною системою відповідно до вимог Болонського процесу.

Програма дисципліни структурована на модулі, до складу яких входять блоки змістових модулів. Обсяг навчального навантаження студентів описаний у кредитах ECTS – залікових кредитах, які зараховуються студентам при успішному засвоєнні ними відповідного модуля (залікового кредиту).

Дисципліна структурована на 3 модулі:

### **Модуль 1 Анатомія опорно-рухового апарату**

#### **Змістові модулі:**

- 1 Вступ до анатомії.
- 2 Анатомія кісток скелета.
- 3 З'єднання кісток скелета.
- 4 Мієлогія.

### **Модуль 2 Спланхнологія. Серцево-судинна система:**

#### **Змістові модулі:**

- 5 Анатомія травної системи.
- 6 Анатомія дихальної системи.
- 7 Анатомія сечової системи.
- 8 Анатомія статевих систем.
- 9 Анатомія органів ендокринної системи.
- 10 Анатомія артеріальної системи.
- 11 Анатомія венозної системи.
- 12 Анатомія лімфатичної та імунної систем.

### **Модуль 3 Нервова система. Органи чуття**

#### **Змістові модулі:**

- 13 Анатомія спинного мозку.
  - 14 Анатомія головного мозку.
  - 15 Анатомія черепних нервів.
  - 16 Анатомія спинних нервів і автономної нервової системи.
  - 17 Анатомія органів чуття.
- Видами навчальної діяльності студентів згідно з навчальним планом є:

- лекції;
- практичні заняття;
- самостійна робота студентів (СРС);
- індивідуальна робота студентів (ІРС).

*Теми лекційного курсу* розкривають проблемні питання відповідних розділів анатомії.

*Практичні заняття* за своїм обсягом і важливістю мають провідне значення і служать поглибленню, розширенню і досвідному підтвердженню тих даних, які були викладені на відповідних лекціях.

*Основна мета занять* полягає в тому, щоб забезпечити набуття студентами найбільшої кількості практичних навичок із препарування, самостійному вивчення будови, взаємного розташування численних органів і частин тіла людини.

**Поточна навчальна діяльність студентів** контролюється на практичних заняттях відповідно до конкретних цілей та під час самостійної (індивідуальної) роботи викладача зі студентами.

Рекомендується застосовувати *такі засоби діагностики рівня підготовки студентів*: комп'ютерні тести, розв'язування ситуативних задач, проведення науково-дослідних робіт і оцінка їх результатів; контроль практичних навичок, інші.

**Підсумковий контроль засвоєння модулів** здійснюється після їх завершення.

*Оцінка успішності студента з дисципліни* є рейтинговою і виставляється за багатобальною шкалою як середня арифметична оцінка засвоєння відповідних модулів, і має визначення за системою ECTS та традиційною шкалою, прийнятою в Україні.

Для тих студентів, які хочуть *поліпшити успішність з дисципліни* за шкалою ECTS, підсумковий контроль засвоєння модуля здійснюється додатково за графіком, затвердженим у навчальному закладі: під час зимових канікул або в останні 2 тижні навчального року.

#### **Кінцеві цілі вивчення анатомії людини:**

- аналізувати інформацію про будову тіла людини, системи, що його складають, органи і тканини;
- визначати топографо-анатомічні взаємовідносини органів і систем людини;
- визначати вплив соціальних умов та праці на розвиток і будову організму людини;
- демонструвати володіння морально-етичними принципами ставлення до живої людини та її тіла як об'єкта анатомічного та клінічного дослідження;
- інтерпретувати статеві, вікові та індивідуальні особливості будови організму людини;
- передбачати взаємозалежність і єдність структур і функцій органів людини і їх зміну під впливом екологічних факторів;
- трактувати закономірності пренатального та раннього постнатального розвитку органів людини, варіанти зміни органів, вади розвитку.

# I СЕМЕСТР

## МОДУЛЬ 1

### АНАТОМІЯ ОПОРНО-РУХОВОГО АПАРАТУ

#### Змістовий модуль 1

##### Вступ до анатомії

###### **Конкретні цілі:**

- визначати предмет і задачі анатомії, основні анатомічні методи дослідження;
- оцінювати основні сучасні напрями розвитку анатомії;
- аналізувати етапи становлення анатомії людини як фундаментальної дисципліни;
- аналізувати внесок видатних вчених-анатомів різних епох у розвиток анатомії людини;
- аналізувати внесок видатних вчених-анатомів України у становлення української школи анатомів.

###### **Тема 1 Предмет і задачі анатомії. Методи дослідження в анатомії. Основні сучасні напрями розвитку анатомії**

Анатомія людини – це наука про форму і будову, походження і розвиток організму людини, його органів та систем. Анатомія передбачає системний опис форми, будови, стану і топографічних взаємовідносин частин і органів тіла з урахуванням їх вікових, статевих та індивідуальних особливостей.

Основні сучасні напрями розвитку анатомії – вікова анатомія, порівняльна анатомія, пластична анатомія, антропологія, екологічна анатомія та ін.

Основні методи дослідження в анатомії – візуальне дослідження, антропометричні дослідження, препарування, макро-, мікроскопічні дослідження, мікроскопічні дослідження. Сучасні методи дослідження в анатомії: рентгенанатомічні методи, комп'ютерна томографія (КТ), магнітно-резонансна томографія (МРТ), ультразвукове дослідження (УЗД), ендоскопія та ін.

###### **Тема 2 Основні етапи розвитку анатомії в античні часи, в епоху Відродження, в XVII-XIX ст.**

Аналіз розвитку анатомії в античні часи, в епоху Відродження, в XVII-XIX ст. Значення праць Гіпократта, Аристотеля, Галена, Авіценни, Андрія Везалія, Леонардо да Вінчі, В.Гарвея, М.Мальпігі, М.І.Пирогова та інших.

###### **Тема 3 Розвиток українських анатомічних шкіл**

Становлення і розвиток українських анатомічних шкіл.

###### **Тема 4 Початкові стадії ембріогенезу людини**

Зародкові листки і їх походіння.

#### Змістовий модуль 2

##### Анатомія кісток скелета

###### **Конкретні цілі:**

- застосовувати анатомічну термінологію для позначення кісток скелета, пояснення їх топографії;
- застосовувати анатомічні площини і осі для пояснення топографії кісток і їх окремих частин;
- визначати і аналізувати поняття "кістка як орган";
- аналізувати механізми розвитку кісток в ембріогенезі;
- застосовувати класифікацію кісток для аналізу будови кісток скелета;
- описати і продемонструвати будову кісток тулуба, черепа і кінцівок.

###### **Тема 5 Кістка як орган. Класифікація кісток. Розвиток кісток в ембріогенезі**

Загальні дані про скелет. Розвиток кісток (у філогенезі і онтогенезі). Первинні і вторинні кістки. Класифікація кісток. Кістка як орган. Компактна і губчаста кісткові речовини, їх будова. Хімічний склад, фізичні і механічні властивості кістки. Будова трубчастої кістки, її частини. Особливості будови кістки в дитячому, юнацькому, зрілому, літньому і старечому віці. Променева анатомія кісток. Вплив спорту і праці на будову кісток. Вплив соціальних факторів і екології на розвиток і будову кісток скелета.

###### **Тема 6 Анатомічна номенклатура. Осі і площини тіла**

Поняття про Міжнародну анатомічну номенклатуру. Її значення для вивчення анатомії і уніфікації вивчення природничих і клінічних дисциплін. Основні анатомічні терміни, які розкривають топографію анатомічних об'єктів, та їх основні характеристики.

Анатомічні площини (сагітальна, фронтальна, горизонтальна) і осі (фронтальна, вертикальна, сагітальна), їх характеристика, використання для опису кісток та їх частин.

###### **Тема 7 Анатомія кісток тулуба**

Кістки скелета: хребці, ребра, груднина. Принцип сегментарності в будові осевого скелета.

Стислі дані про філо- і онтогенез хребтового стовпа. Загальна характеристика хребтового стовпа. Загальний план будови хребців. Особливості будови шийних, грудних, поперекових хребців, крижової кістки, куприкової кістки. Вікові і статеві особливості будови хребців. Вплив соціальних і екологічних факторів на будову хребців. Вади розвитку хребців.

Розвиток ребер і груднини у філо- і онтогенезі. Класифікація ребер. Будова ребер і груднини. Форми мінливості ребер і груднини, варіанти та аномалії

розвитку. Вікові і статеві особливості будови грудни-ни. Вплив соціальних і екологічних факторів на будо-ву ребер і груднини.

#### **Тема 8 Анатомія кісток верхніх та нижніх кін-цівок**

Верхня кінцівка, її відділи. Кістки верхньої кінців-ки, відділи. Пояс верхньої кінцівки: ключиця, лопат-ка; їх будова. Вільна частина верхньої кінцівки: пле-чова кістка, кістки передпліччя і кисті, сесамоподібні кістки; їх будова. Терміни скостеніння кісток верхньої кінцівки. Розвиток кісток верхньої кінцівки в онтоге-незі. Варіанти та аномалії розвитку кісток верхньої кінцівки.

Нижня кінцівка: її відділи. Кістки нижньої кінцівки: відділи. Пояс нижньої кінцівки: кульшова кістка; її будова. Частина кульшової кістки, їх будова. Вільна частина нижньої кінцівки: стегнова кістка, кістки го-мілки, стопи; їх будова. Терміни скостеніння кісток нижньої кінцівки. Розвиток кісток нижньої кінцівки в онтогенезі. Варіанти та аномалії розвитку кісток ни-жньої кінцівки.

Гомологія кісток верхньої та нижньої кінцівок. Ві-кові, статеві особливості будови кісток кінцівок. Спе-

цифічні риси будови кісток верхньої і нижньої кінці-вок, обумовлені процесами антропогенезу. Вплив спорту, праці, соціальних факторів і екологічних чин-ників на будову кісток верхньої та нижньої кінцівок.

#### **Тема 9 Анатомія кісток черепа.**

Розвиток черепа в філо- і онтогенезі. Мозковий і лицевий відділи черепа. Будова кісток, що утворю-ють мозковий череп: лобової, потиличної, тім'яної, клиноподібної, скроневої, решітчастої. Будова кісток, що утворюють лицевий череп: нижньої щелепи, верхньої щелепи, виличної, носової, піднебінної, слъзової, під'язикової кісток, лемеша, нижньої но-сової раковини. Склепіння черепа, зовнішня та внутрішня основи черепа. Передня, середня і задня черепні ямки, очна ямка, кісткова носова порожни-на, скронева, підскронева, крило-піднебінна ямки. Вікові і статеві особливості будови черепа. Варіанти та аномалії розвитку кісток черепа. Променева ана-томія черепа.

#### **Тема 10 Практичні навички з анатомії кісток**

### **Змістовий модуль 3 З'єднання кісток скелета**

#### **Конкретні цілі:**

- визначати і аналізувати типи з'єднань між кіст-ками;
- аналізувати розвиток з'єднань між кістками в філо- і онтогенезі;
- описати і продемонструвати з'єднання між кіст-ками тулуба;
- описати і продемонструвати з'єднання між кіст-ками черепа;
- описати і продемонструвати з'єднання між кіст-ками верхніх кінцівок;
- описати і продемонструвати з'єднання між кіст-ками нижніх кінцівок.

#### **Тема 11 Анатомія неперервних та переривних з'єднань між кістками. Розвиток з'єднань між кістками в онтогенезі**

Розвиток з'єднань між кістками в філо-і онтогене-зі. Класифікація з'єднань між кістками. Види синарт-розів: волокнисті з'єднання (синдесмози) – мембра-ни, зв'язки, шви, тім'ячка; хрящові з'єднання (син-хондрози) – постійні, тимчасові, гіалінові, волокнисті, симфіз. Діартрози (синовіальні з'єднання, суглоби): визначення, кардинальні ознаки суглоба, їх характе-ристика. Додаткові компоненти суглобів. Класифіка-ція суглобів за будовою, формою суглобових по-верхнь, за функцією. Прості, складні, комплесні і комбіновані суглоби, їх характеристика. Види рухів і їх аналіз (осі рухів, площини рухів). Одноосьові, дво-осьові і багатоосьові суглоби, їх види, характеристи-ка рухів в кожному виді суглоба.

#### **Тема 12 З'єднання між кістками тулуба і кіст-ками черепа**

Класифікація з'єднань хребтового стовпа. Син-десмози хребтового стовпа: їх характеристика і будо-ва. Синхондрози хребтового стовпа: їх характерис-

тика і будова. Суглоби хребтового стовпа: середин-ний атланта-осьовий суглоб, бічний атланта-осьовий суглоб, дуговідростковий суглоб, попереково-крижовий суглоб, крижово-куприковий суглоб: їх бу-дова. Хребтовий стовп у цілому. Вікові, статеві особ-ливості хребта в цілому. Вплив спорту, праці, соціа-льних факторів і екологічних чинників на хребет в цілому.

З'єднання грудної клітки: синдесмози, синхондро-зи і суглоби (реброво-хребцеві суглоби: суглоб голов-ки ребра, реброво-поперечний суглоб, груднино-реброві суглоби), їх характеристика і будова. Грудна клітка в цілому, її будова. Вплив спорту, праці, соціальних факторів і екологічних чинників на будову грудної клітки в цілому.

З'єднання черепа: класифікація. Синдесмози че-репа: шви, їх види і характеристика. Синхондрози черепа: їх види, характеристика, вікові особливості. Суглоби черепа: скронево-нижньощелепний суглоб і атланта-потиличний суглоб, їх будова. Вікові особли-вості з'єднання черепа: тім'ячка, їх види, будова, терміни скостеніння.

#### **Тема 13 З'єднання між кістками верхніх та ни-жніх кінцівок**

З'єднання верхньої кінцівки. З'єднання грудного пояса: синдесмози пояса верхньої кінцівки і суглоби пояса верхньої кінцівки (надплечо-ключичний суглоб і груднино-ключичний суглоб), їх будова. З'єднання вільної верхньої кінцівки: плечовий суглоб, ліктвовий суглоб, з'єднання кісток передпліччя, променево-зап'ястковий суглоб, суглоби кисті.

З'єднання нижньої кінцівки. З'єднання тазового пояса: синдесмози, лобковий симфіз, крижово-

клубовий суглоб. Таз в цілому: його будова, основні розміри. Вікові, статеві, індивідуальні особливості таза. З'єднання вільної нижньої кінцівки: кульшовий суглоб, колінний суглоб, з'єднання кісток гомілки, над'яtkово-гомілковий суглоб, суглоби стопи. Скелетна стопа.

Променева анатомія з'єднань кісток верхніх та

нижніх кінцівок. Вплив спорту, праці, соціальних факторів і екологічних чинників на будову з'єднань кісток верхніх та нижніх кінцівок.

#### **Тема 14 Практичні навички з анатомії з'єднань кісток**

### **Змістовий модуль 4 Міологія**

#### **Конкретні цілі:**

- визначати і аналізувати поняття "м'яз як орган";
- аналізувати класифікацію скелетних м'язів за топографією, розвитком, будовою, формою та ін.;
- аналізувати розвиток скелетних м'язів в філо- і онтогенезі;
- описати і продемонструвати м'язи і фасції тулуба;
- описати і продемонструвати м'язи і фасції голови та шиї;
- описати і продемонструвати м'язи і фасції верхніх кінцівок;
- описати і продемонструвати м'язи і фасції нижніх кінцівок.

#### **Тема 15 М'яз як орган. Класифікація м'язів. Розвиток скелетних м'язів**

М'яз як орган – визначення. Сухожилки, апоневрози. Допоміжні апарати м'язів: фасції, синовіальні піхви, синовіальні сумки, сесамоподібні кістки, сухожилкова дуга, м'язовий блок. Анатомічний і фізіологічний поперечники м'язів: основні дані про силу і роботу м'язів; поняття про важелі. Початок і прикріплення м'язів: їх функціональна характеристика.

Класифікація м'язів: за розвитком, топографією, формою, розмірами, напрямком м'язових волокон, функцією та ін.

Розвиток м'язів у філо- і онтогенезі. Джерела розвитку м'язів тулуба, голови, шиї, верхніх та нижніх кінцівок.

#### **Тема 16 Анатомія м'язів та фасцій тулуба**

Класифікація м'язів тулуба за топографією, розвитком і формою. Сегментарна будова м'язів тулуба. М'язи спини: поверхневі і глибокі, їх характеристика. Грудно-поперекова фасція.

М'язи грудної клітки: поверхневі і глибокі, їх характеристика. Грудна фасція, внутрішньогрудинна фісція.

М'язи живота: м'язи передньої, бічної і задньої стінки живота, їх характеристика. Фасції живота. Біла лінія. Пупкове кільце. Черевний прес. Топографія ділянок живота. Пахвинний канал. Піхва прямого м'яза живота.

Діафрагма – визначення. Частини діафрагми, отвори, їх вміст, трикутники.

#### **Тема 17 Анатомія м'язів, фасцій голови та шиї. Топографія шиї**

М'язи голови, класифікація. Жувальні м'язи, їх характеристика. Фасції голови.

М'язи шиї, класифікація. Поверхневі, середні і

глибокі м'язи шиї, їх характеристика. Фасції шиї: анатомічна класифікація і анатомо-топографічна класифікація. Топографія шиї: ділянки, трикутники, простори.

#### **Тема 18 Анатомія м'язів та фасцій верхніх та нижніх кінцівок. Топографія верхніх та нижніх кінцівок**

М'язи верхньої кінцівки: класифікація. М'язи плеча: класифікація, їх характеристика. М'язи плеча: класифікація, їх характеристика. М'язи передпліччя: класифікація, їх характеристика. М'язи кисті: класифікація, їх характеристика. Фасції верхньої кінцівки. Пахвова ямка, пахвова порожнина, її топографія, трикутники, чотиристоронній і тристоронній отвори. Канал променевого нерва. Борозни на передній поверхні плеча. Ліктьова ямка. Борозни на передній поверхні передпліччя. Кістково-фіброзні канали, тримачі м'язів -згиначів, тримачі м'язів-розгиначів. Канали зап'ястка, синовіальні піхви сухожилків м'язів-згиначів. Синовіальні сумки.

М'язи нижньої кінцівки: класифікація. М'язи плеча: класифікація, їх характеристика. М'язи стегна: класифікація, їх характеристика. М'язи гомілки: класифікація, їх характеристика. М'язи стопи: класифікація, їх характеристика. Фасції нижньої кінцівки. М'язова і судинна затоки, їх топографія і вміст. Стегновий трикутник. Борозни на передній поверхні стегна. Привідний канал. Підколінна ямка. Канали гомілки: гомілково-підколінний канал, верхній та нижній м'язово-малогомілкові канали. Борозни підшви стопи. Підшкірний розтвір. Стегновий канал. Тримачі м'язів-розгиначів, тримачі м'язів-згиначів, тримачі малогомілкових м'язів. Синовіальні сумки і синовіальні піхви м'язів нижньої кінцівки. Механізми, що підтримують скелетна стопа: зтяжки стопи, пасивні (зв'язки) і активні (м'язи).

Аналіз основних положень і рухів тіла людини (стояння, ходіння, біг, стрибки). Відмінні риси будови рухового апарату людини, набуті у зв'язку із прямоходінням.

Вікові, статеві і індивідуальні особливості скелетних м'язів. Вплив спорту, праці, соціальних факторів і екологічних чинників на будову скелетних м'язів, тулуба і кінцівок.

#### **Тема 19. Практичні навички з міології**

## СТРУКТУРА ЗАЛІКОВОГО КРЕДИТУ – МОДУЛЯ 1

### Анатомія опорно-рухового апарату

| Тема   | Лекцій | Практичні заняття | Самостійна робота | Індивідуальна робота  |
|--|--------|-------------------|-------------------|---|
| <b>Змістовий модуль 1. Вступ до анатомії</b>   |        |                   |                   |   |
| 1. Предмет і задачі анатомії. Методи дослідження в анатомії. Основні сучасні напрями розвитку анатомії                   | 1      | -                 | 1                 |   |
| 2. Основні етапи розвитку анатомії в античні часи, в епоху Відродження, в XVII – XIX ст.                                 | 0,5    | -                 | 1                 |   |
| 3. Розвиток українських анатомічних шкіл   | 0,5    | -                 | -                 |   |
| 4. Початкові стадії ембріогенезу людини. Вчення про зародкові листки   | -      | -                 | 2                 |   |
| <b>Змістовий модуль 2. Анатомія кісток скелета</b>   |        |                   |                   |   |
| 5. Кістка як орган. Класифікація кісток. Розвиток кісток в ембріогенезі  | 2      | -                 | -                 | Підготовка огляду наукової літератури або проведення досліджень з будь-якої теми чи пре-парування |
| 6. Анатомічна номенклатура. Осі і площини тіла   | -      | -                 | -                 |   |
| 7. Анатомія кісток тулуба.   | -      | 6                 | 2                 |   |
| 8. Анатомія кісток верхніх та нижніх кінцівок  | -      | 8                 | 4                 |   |
| 9. Анатомія кісток черепа.   | -      | 10                | 4                 |   |
| 10. Практичні навички з анатомії кісток  | -      | 2                 | -                 |   |
| <b>Змістовий модуль 3. З'єднання кісток скелета</b>  |        |                   |                   |   |
| 11. Анатомія неперервних та переривчастих з'єднань між кістками. Розвиток з'єднань між кістками в онтогенезі             | 2      | -                 | 1                 | Підготовка огляду наукової літератури або проведення досліджень з будь-якої теми чи пре-парування |
| 12. З'єднання між кістками тулуба і між кістками черепа  | -      | 2                 | 1                 |   |
| 13. З'єднання між кістками верхніх та нижніх кінцівок  | -      | 6                 | 1                 |   |
| 14. Практичні навички з анатомії кісток та їх з'єднань   | -      | 2                 | -                 |   |
| <b>Змістовий модуль 4. Міологія</b>  |        |                   |                   |   |
| 15. М'яз як орган. Класифікація м'язів. Розвиток скелетних м'язів. Топографічні утворення голови, шиї, тулуба і кінцівок | 4      | -                 | -                 | Підготовка огляду наукової літератури або проведення досліджень з будь-якої теми чи пре-парування |
| 16. Анатомія м'язів та фасцій тулуба   | -      | 6                 | 3                 |   |
| 17. Анатомія м'язів та фасцій голови та шиї. Топографія шиї  | -      | 6                 | 1                 |   |
| 18. Анатомія м'язів та фасцій верхніх і нижніх кінцівок. Топографія верхніх та нижніх кінцівок                           | -      | 14                | 1                 |   |
| 19. Практичні навички з міології   | -      | 4                 | -                 |   |
| <b>Підсумковий контроль засвоєння модуля 1 "Анатомія опорно-рухового апарату"</b>  |        |                   |                   |   |
| Усього годин – 105   | 10     | 70                | 25                | -   |
| Кредитів ECTS – 3,5  |        |                   |                   |   |

Аудиторна робота – 75 %, СРС – 25 %

### ТЕМАТИЧНИЙ ПЛАН ЛЕКЦІЙ

| Тема лекції   | Кількість годин |
|---|-----------------|
| 1 Вступ до анатомії. Українські анатомічні школи        | 2               |
| 2 Загальна остеологія                                   | 2               |
| 3 Загальна артрологія                                   | 2               |
| 4 Загальна міологія                                     | 2               |
| 5 Топографічні утворення голови, шиї, тулуба і кінцівок | 2               |
| Разом   | 10              |



## ТЕМАТИЧНИЙ ПЛАН ПРАКТИЧНИХ ЗАНЯТЬ

|    | Тема практичного заняття   | Кількість годин | Кількість балів |
|----|--|-----------------|-----------------|
| 1  | Анатомічна номенклатура. Осі і площини тіла людини. Загальні ознаки хребців. Шийні і грудні хребці | 2               | 3               |
| 2  | Поперекові хребці, крижова кістка, куприк  | 2               | 3               |
| 3  | Ребра, груднина  | 2               | 3               |
| 4  | Кістки верхньої кінцівки: лопатка, ключиця і плечова кістка  | 2               | 3               |
| 5  | Кістки верхньої кінцівки: кістки передпліччя і кисті   | 2               | 3               |
| 6  | Кістки нижньої кінцівки: тазова і стегнова кістки  | 2               | 3               |
| 7  | Кістки нижньої кінцівки: кістки гомілки і стопи  | 2               | 3               |
| 8  | Лобова, тім'яна, потилична кістки черепа   | 2               | 3               |
| 9  | Клиноподібна і решітчаста кістки черепа  | 2               | 3               |
| 10 | Скронева кістка. Канали скроневої кістки   | 2               | 3               |
| 11 | Кістки лицевого черепа. Очна ямка. Скронева і підскронева ямки                                     | 2               | 3               |
| 12 | Зовнішня і внутрішня основи черепа. Крило-піднебінна ямка. Кісткова порожнина носа                 | 2               | 3               |
| 13 | <b>Практичні навички з анатомії кісток.</b>  | 2               | 8               |
| 14 | З'єднання кісток тулуба. З'єднання кісток черепа   | 2               | 3               |
| 15 | З'єднання кісток верхньої кінцівки   | 2               | 3               |
| 16 | З'єднання кісток нижньої кінцівки: таз в цілому, кульшовий суглоб                                  | 2               | 3               |
| 17 | З'єднання кісток гомілки і стопи. Колінний суглоб  | 2               | 3               |
| 18 | <b>Практичні навички з анатомії з'єднань кісток</b>  | 2               | 6               |
| 19 | М'язи і фасції спини   | 2               | 3               |
| 20 | М'язи і фасції грудей. Діафрагма   | 2               | 3               |
| 21 | М'язи і фасції живота. Піхва прямого м'яза живота. Пахвинний канал. Біла лінія живота              | 2               | 3               |
| 22 | М'язи і фасції голови  | 2               | 3               |
| 23 | М'язи і фасції шиї   | 2               | 3               |
| 24 | Топографія шиї   | 2               | 3               |
| 25 | М'язи верхньої кінцівки: м'язи плечового пояса і плеча   | 2               | 3               |
| 26 | М'язи верхньої кінцівки: м'язи передпліччя і кисті   | 2               | 3               |
| 27 | Фасції і топографія верхньої кінцівки  | 2               | 3               |
| 28 | М'язи нижньої кінцівки: м'язи таза і стегна  | 2               | 3               |
| 29 | М'язи нижньої кінцівки: м'язи гомілки і стопи  | 2               | 3               |
| 30 | Фасції і топографія таза і стегна. Стегновий канал   | 2               | 3               |
| 31 | Фасції і топографія гомілки і стопи  | 2               | 3               |
| 32 | <b>Практичні навички з міології голови, шиї і тулуба</b>   | 2               | 6               |
| 33 | <b>Практичні навички з міології верхніх і нижніх кінцівок</b>                                      | 2               | 6               |
|    | Разом  | 66              | 113             |

# МОДУЛЬ 1

## АНАТОМІЯ ОПОРНО-РУХОВОГО АПАРАТУ

### Змістовий модуль 1

#### Вступ до анатомії

**Анатомія людини є фундаментальною наукою** не тільки в підготовці лікарів, але і всієї культури світосприйняття.

Видатний вчений-лікар Мухін Є.О. (1766-1850) ще у XVIII столітті зауважив: "**Лікар – не анатом не тільки некорисний, але й шкідливий**".

Анатомія є складовою частиною науки **морфології**. До неї належать також гістологія (наука про тканини), цитологія (наука про клітину), ембріологія (наука про розвиток зародка).

**Анатомія разом із фізіологією складає фундамент медичної освіти та медичної науки.**

У свій час видатний акушер-гінеколог Губарев А.П. (1855-1931) пише: "**Без анатомії немає ні теорії, ні хірургії, а є лише прикмети та забобони**".

**Анатомія** – це наука про форму і будову організму людини і його складових органів та систем, а також про їх розвиток і функції. Ця наука належить до біологічних наук, об'єднаних загальним терміном "морфологія" (від грецького *morpho* – форма, *logos* – вчення).

Завдання анатомії як науки полягає у системному підході до опису форми, будови і положення (топографії) частин та органів тіла в поєднанні з виконуваними функціями з урахуванням вікових, статевих та індивідуальних особливостей людини. У зв'язку із зазначеним анатомію поділяють на:

- описову анатомію (опис органів, які вивчали під час розтину трупів);

- системну анатомію (вивчення організму за системами – кістковою, м'язовою, внутрішніми органами тощо);

- топографічну анатомію (вивчає взаємне розміщення органів, судин і нервів у різних ділянках тіла, що має значення для хірургії);

- пластичну анатомію (досліджує статику і динаміку зовнішніх форм тіла, а внутрішню будову розглядає переважно для того, щоб зрозуміти виразність зовнішніх форм тіла людини, тобто вивчає пропорції тіла і його форми; її викладають переважно у художніх навчальних закладах при підготовці скульпторів та художників). Пластичну анатомію ще називають прикладною анатомією.

- функціональну анатомію (вивчає окремі органи і системи органів у поєднанні з їх функцією);

- динамічну анатомію (вивчає не лише будову опорно-рухового апарату, але й динаміку рухів і має значення для правильного розуміння фізичного розвитку людини);

- вікову анатомію (вивчає вікові зміни органів і тканин в індивідуальному розвитку людини – онтогенез, а похилого віку – геронтологія. Розвиток людини до народження, зокрема, у зародковому періоді, розглядає ембріологія);

- порівняльну анатомію (вивчає подібності та відмінності будови органів тварин та людини, досліджує особливості будови тіла тварин на різних етапах еволюції, що допомагає з'ясувати історичний розвиток організму людини, філогенез).

- патологічну анатомію (вивчає будову організму, зміненого під впливом різних захворювань та ушкоджень).

Анатомію людини розглядають як складову частину **антропології** (від грецьк. *anthropos* – людина) – науки про походження та розвиток людини, утворення людських рас та про варіанти будови людини.

Анатомія людини тісно пов'язана з цілою низкою інших морфологічних дисциплін, зокрема з **цитологією** (від грецьк. *cytos* – клітина) – наукою, яка вивчає будову, функціонування та розвиток клітин.

Цитологію поділяють на:

- **загальну цитологію**, що вивчає загальні для більшості типів клітин структури, їх функції, метаболізм, реакції на пошкодження, патологічні зміни, репаративні процеси та пристосування до умов середовища;

- **спеціальну цитологію** – розділ цитології, що досліджує особливості окремих типів клітин у зв'язку з їх спеціалізацією або адаптацією до середовища існування.

До морфологічних дисциплін належить також **гістологія** (від грецьк. *hystos* – тканина) – наука про розвиток, мікроскопічну та ультрамікроскопічну будову, життєдіяльність тканин. Розрізняють: еволюційну гістологію – напрям у гістології, що вивчає закономірності розвитку тканини у процесі філогенезу; екологічну гістологію – напрям, що вивчає особливості розвитку та будови тканин у зв'язку з впливом умов проживання й адаптації до зовнішнього середовища; загальну гістологію; спеціальну гістологію; порівняльну гістологію тощо.

Сучасна анатомія людини як наука XXI століття синтезує дані суміжних і споріднених до анатомії дисциплін – гістології, цитології, ембріології, порівняльної анатомії, фізіології і взагалі – біології, антропології та екології. Нині анатомія розглядає форму і будову органів, систем і організму людини в цілому як продукт спадковості, що змінюється залежно від певних умов біологічного і соціального середовища та виконуваної організмом роботи в часі (філо- та онтогенез) та просторі (в різних регіонах земної кулі).

Основним методом дослідження в нормальній анатомії є препарування і розтин (від чого походить її назва від грецьк. *anatomne* – розріз, розтин, розчленування).

У сучасній анатомії застосовують багато інших методів дослідження з використанням сучасної техніки і технології: оптики, рентгенівських променів, пластичних матеріалів, досягнень хімії і фізики,

комп'ютерних систем аналізу і моделювання.

Завданнями анатомії є:

- вивчення будови тіла людини із допомогою описового методу за системами (системний підхід);
- вивчення форми із врахуванням функції органа (функціональний підхід).

При цьому враховуються ознаки, які характерні для кожної конкретної людини – індивідуума (індивідуальний підхід).

Одночасно анатомія прагне пояснити причини і наслідки процесів, що відбуваються в людському організмі, які обумовлені його будовою в залежності від факторів внутрішнього і зовнішнього середовища (причинний – каузальний [causalis] підхід).

Основними методами дослідження будови фізичного тіла людини є:

- соматоскопія;
- антропометрія;
- макро- і мікроскопічне препарування;
- мацерація;
- ін'єкція;
- просвітлення;
- корозія;
- виготовлення топографічних зрізів;
- оптична і електронна мікроскопія (гістологічний, гістохімічний та ультрамікроскопічний методи);
- цитолюмінесцентний аналіз;
- експериментальне моделювання;
- конструювання моделей;
- рентгеноскопія і рентгенографія;
- комп'ютерна томографія;
- ядерно-магнітно-резонансне і ультразвукове дослідження;
- ендоскопія.

Тобто для вивчення будови тіла людини застосовуються всі сучасні методи лабораторного та клінічного досліджень.

Індивідуальна, конституційна, вікова, статева форми мінливості в будові тіла людини дає можливість говорити про варіанти норми.

Ця назва походить від лат. *variatio, onis* – варіація, генетична мінливість – це є відхилення ознак індивіда від тих, що є типовими для групи, до якої він належить, а також відхилення ознак нащадків від ознак батьків.

Інший лат. термін *varietas (atis* – варіація) означає морфологічно (або фізіологічно) виражене відхилення в розвитку органа (органів) або ознаки, що не виходить за межі норми.

Найбільш виражені, стійкі вроджені відхилення від норми називають аномаліями (від грецьк. – *anomalía* – ненормальність, відхилення від норми).

Якщо ці аномалії різко виражені і мають в будові

тіла зовнішні прояви – їх називають потворствами (від лат. *monstrum* – потвора, виродок, монстр).

Такі аномалії розвитку вивчає **тератологія** – *teratologia* (від грецьк. *teras, teratos* – потвора, виродок, монстр).

Вивчення анатомії людини неможливе без порівняння з анатомією тварин (як колись писали – філогенезу, від грецьк. *phylon* – рід, *genesis* – походження). Тобто вивченню тіла людини допомагають матеріали порівняльної анатомії, яка досліджує і порівнює будову людини та тіла різних тварин.

Аналізуючи особливості будови тіла людини, досліджуючи кожний орган (аналітичний підхід), анатомія вивчає цілісний організм, підходячи до нього синтетично.

Тому анатомія – не тільки наука аналітична, але й синтетична.

Просторова характеристика людини, частин її тіла і органів, здійснюється при знаходженні її у вихідному вертикальному положенні, коли вона стоїть, ноги разом, руки опущені донизу, а долоні розвернуті допереду.

Для позначення положення тіла людини в просторі та розташування його частин в організмі використовують:

- площини тіла;
- частини тіла;
- осі тіла;
- ділянки тіла;
- лінії тіла.

Людина, як і інші хребтові тварини, побудована за принципом двосторонньої (білатеральної) симетрії, тобто тіло складається з двох половин – правої і лівої.

Межею між ними є серединна площина, яка розташована вертикально та орієнтована спереду назад в "сагітальному" напрямку (від лат. *sagitta* – стріла).

Ще існують лобова (від лат. *frons* – лоб) та горизонтальна площини.

Ці три площини можуть бути проведені через різні точки тіла людини. Відповідно до площин виділяють напрямки-осі, які дозволяють орієнтувати органи відносно положення тіла та вказувати рухи в суглобах.

Важливим є розуміння онтогенезу конкретної людини (від грецьк. *ontogenesis* – походження, розвиток індивідуального організму).

Ріст і розвиток людини до народження називається *пренатальним періодом* (його вивчають ембріологи), після народження – *постнатальним періодом* (від лат. *natus* – народжений), який вивчає вікова анатомія.

## ІСТОРІЯ АНАТОМІЇ В АНТИЧНІ ЧАСИ

Перші анатомічні знання зародилися ще в сиву давнину, тобто задовго до появи писемності, про це свідчать малюнки людини печерного періоду). Перші писемні джерела, такі, як китайська книга "Нейцзин" та індійська книга "Аюрведа", датуються XI-IX ст. до н.е.

Сучасна медицина базується на європейській медичній традиції, яка своїми коренями сягає Стародавньої Греції. В період розвитку античної культури грецькі вчені розтинали трупи і таким чином (*anatēmpo* – розтинаю, звідси слово "анатомія") зна-

йомилися з органами і системами людського тіла, але знання ці були уривчастими й несистематизованими.

Перший твір, присвячений анатомії, приписують грецькому філософу і лікарю **Алкмеону**, який жив у першій половині V ст. до н.е. Він народився в Південній Італії, навчався у Піфагора, був одним із засновників кротонської медичної школи. У Стародавній Греції розтин людських тіл з релігійних міркувань були заборонені, тому Алкмеон Кротонський перший почав анатомувати тварин для вивчення

будови органів задля потреб медицини.

Видатним ученим Стародавньої Греції був **Гіпократ** (460-377 рр. до н.е.). За величезний вклад в мистецтво лікування, в анатомію та фізіологію Гіпократу ще за життя назвали "батьком медицини".

Лікар у ті часи був більше філософом, ніж природознавцем, тому основу вчення Гіпократу складало достатньо умозорове узагальнення анатомічних фактів, накопичених працею багатьох учених, та матеріалістичні погляди на причини виникнення хвороб.

Учений створив "гуморальну" теорію, за якою до складу організму людини входять життєво важливі рідини – кров, слиз, жовта і чорна жовч.

Згідно з теорією Гіпократу конституція і темперамент людини – відповідно сангвінік, флегматик, холерик і меланхолік – визначаються різними співвідношеннями цих рідин.

Коли вони змішані в тілі гармонійно, людина здорова. Якщо порушується співвідношення рідин, притаманне людині певного темпераменту, то настають хвороба або й смерть.

Учень Платона, великий філософ і енциклопедист давнього світу **Аристотель** (384-322 рр. до н.е.), систематизував і розвинув майже всі відомі на той час наукові теорії та факти в галузі філософії, логіки, астрономії, історії, психології, природознавства. На відміну від ідеаліста **Платона** (427-347 рр. до н.е.). Аристотель вважав, що навколишній світ існує реально, отже, його треба вивчати за допомогою органів чуття, спостережень та досліджень.

Аристотель вважається засновником порівняльної анатомії та ембріології, оскільки він досліджував анатомію тіла тварин та їх зародків. Учений дійшов висновку, що в ембріогенезі органи виникають не одразу, а поступово, один за одним, із безструктурної маси. Цю теорію в подальшому видатний англійський анатом, фізіолог та ембріолог Вільям Гарвей назвав теорією епігенезу.

Найвидатнішим ученим-медиком стародавнього світу після Гіпократу та батьком анатомії вважають **Клавдія Галена** (131-200 рр.н.е.), який народився в Пергамі й жив більшу частину життя в Римі.

Авторитет Галена був настільки великим, що цілі покоління лікарів упродовж тринадцяти століть училися на його творах з медицини й анатомії. Гален проводив анатомічні дослідження на тваринах. Здобуті відомості він переносив на людину, що негативно позначилося на розвитку анатомії.

Цікаво, що відомий анатом XV століття Я.Сільвій (1478-1555), не знаходячи відповідності між спостережуваними анатомічними фактами і даними Галена, схильний був більше вірити тому, що за тринадцять століть змінилася будова людини, ніж тому, що Гален міг помилитися.

Значний вклад в медичну науку вніс видатний лікар і філософ **Абу Алі ібн Сіна** (980-1037), більше відомий в Європі як **Авіценна**. Абу Алі ібн Сіна написав славнозвісну книгу "Канон лікарської науки", в якій був розділ "Вступ до анатомії та фізіології". За цією книгою вчилися лікарі Сходу і Заходу до XVII ст. включно.

У середні віки медична наука була повністю підпорядкована релігії – торкатися мертвих, окрім ри-

туальних цілей, не дозволялося.

Діяльність багатьох учених-медиків зводилася до коментування та переписування праць Аристотеля та Галена, оскільки їхні анатомічні досягнення вважалися безпомилковими та неперевершеними.

Початком наукового вивчення анатомії людини стала епоха Відродження, коли три великі анатомі-реформатори: **Леонардо да Вінчі**, **А.Везалій** та **В.Гарвей**, усвідомлюючи важливість знання будови тіла для лікувальної справи, перевірили на трупах людей анатомічні описи стародавніх греків, римлян, арабів, персів і відзначили грубі помилки, які в них траплялися.

Саме з цього періоду аж до XXI ст. відкриття в морфології почали йти одне за одним і анатоми – вони ж і лікарі – стали виконувати величезну роботу, описуючи нові, ще невідомі анатомічні утворення, виправляючи застарілі дані, входячи дедалі глибше в опис деталей будови систем і окремих органів.

Внесок великого італійського ученого і художника **Леонардо да Вінчі** (1452-1519) у розвиток науки про будову людського тіла важко переоцінити. Він не зважав на авторитети, усвідомивши безплідність середньовічної схоластики.

Леонардо да Вінчі одним із перших почав розтинати трупи людей і став справжнім новатором у дослідженні будови тіла.

На своїх малюнках Леонардо да Вінчі досяг надзвичайної точності в зображеннях різних органів людського тіла, завдяки чому вніс значний вклад у розвиток анатомії, а також став засновником пластичної художньої анатомії.

Великий фламандський (бельгійський) вчений **Андрій Везалій** (1514-1564) здійснив революцію в анатомії – створив систему анатомічних знань, які базувалися на численних розтинах людського тіла та виправив хибні уявлення Клавдія Галена про анатомію людини, що панувала у медицині упродовж 13 століть. Усвідомлюючи, що медицина може вийти із середньовічного застою, освяченого недоторканим авторитетом Галена, лише за умов прогресу анатомії як науки про будову та функції органів людського тіла Везалій присвятив своє життя дослідницькій справі.

Результатом напруженої самовідданої праці вченого став випуск у Базелі у червні 1543 року 7 книг "Про будову людського тіла", які були чудово ілюстровані гравюрами Стефана ван Калькара.

Ця книга Везалія стала першим науковим виданням, що містило систематизовані анатомічні дані, перевірені або вперше встановлені під час препарування померлих людей, а не тварин.

З моменту друку трактату Везалія почався бурхливий розвиток анатомії та медицини в цілому. Виникли більш ясні уявлення про морфологічне підґрунтя багатьох клінічних дисциплін, що були обумовлені появою перших докладних описів анатомічних структур.

Праця Везалія мала і має ще й сьогодні велике наукове та освітнє значення, вчить сміливо відходити від усього застарілого та реакційного в науці та житті, натхненно йти вперед до справжнього знання, що спирається на спостереження та дослід.

Видатний англійський фізіолог, анатом і ембріо-

лог **Вільям Гарвей** (1578-1657) відкрив найважливішу функцію, спостерігаючи за фізіологічними процесами та експериментально досліджуючи їх на основі матеріалістичних природничих законів.

Своє найвидатніше відкриття – функції кровообігу – він опублікував у книзі "Анатомічне дослідження про рух серця і крові у тварин" (1628), де остаточно зруйнував ідею і авторитет віталістичного вчення Галена, що панувало у середньовіччі.

Прогресивне вчення В.Гарвея про кровообіг швидко завоювало загальне визнання і здійснило найсприятливіший вплив на подальший розвиток медицини.

Роком раніше, ніж В.Гарвей дослідив функцію

кровообігу, італійський анатом **Каспар Азеллі** описав лімфатичні судини (1627).

Трохи пізніше італійський вчений **Марчело Мальпігі** відкрив під мікроскопом кровоносні капіляри (1661), існування яких передбачав В.Гарвей. Але слід наголосити, що ще в 1553 році **Мігель Сервет** описав мале (легеневе) коло кровообігу і пояснив фізіологічне значення кровообігу у цій системі. За такі "єретичні" погляди він був спалений інквізицією.

Отже, у другій половині 17 століття остаточно сформульовано поняття про будову і функцію великого і малого кола кровообігу.

## ІСТОРІЯ ВІТЧИЗНЯНОЇ АНАТОМІЇ

Науково-культурну спадщину слов'янських народів важко диференціювати за національною ознакою. Серед викладачів та вчених у перших вищих школах Росії, зокрема в медичних, бачимо величезну кількість українців. Одним із перших за часів Київської Русі згадується лікар-монах Агапіт, поселеньник Києво-Печерської лаври.

Починаючи з XVI століття, першоджерелами медичних знань в Україні стають академії: Острозька (заснована у 1578 р., перший ректор – Г.Смотрицький), Замойська (1593 р.), її випускником був майбутній доктор медицини Ю.Дрогобич (Катермак), Києво-Могилянська (1615 р.). Саме 95 викладачів останньої стали основоположниками реорганізованої за наказом Петра I Московської слов'яно-греко-латинської академії.

Києво-Могилянська академія, що світила тоді промінням науки на цілий слов'янський світ, справжня *Alma Mater*, яка мала уже вікову історію. Коли в Московії відкрили медичні школи, з України направили туди найкращих учнів. Багато з них стали видатними вченими, лікарями.

Серед них згадаємо лікаря, акушера, засновника мікроскопічної анатомії Олександра Михайловича Шумлянського (1748–1795). У 1782 р. він захистив докторську дисертацію на тему "Про будову нирки". О.М.Шумлянський довів, що описані М.Мальпігі ниркові тільця є не залозами, а сплетеннями артеріальних капілярів, оточених "деякою кільцеподібною межею". Це був опис капсули клубочка, яку на 60 років пізніше побачив англійський гістолог Боумен. Сьогодні капсулу клубочка називають капсулою Шумлянського-Боумена.

Петро Андрійович Загорський (1764–1846) – академік, автор оригінального посібника в двох книгах "Скорочена анатомія", який витримав п'ять видань. Він є засновником анатомічної школи в Петербурзі.

У 1828 році видатний вітчизняний хірург і анатом І.В. Буяльський, учень П.А.Загорського, видав у Петербурзі атлас "Анатомо-хірургічні таблиці", за яким навчалися студенти багатьох країн Європи. У США атлас нагороджений Золотою медаллю.

Атлас І.В. Буяльського – це історична цінність. Як навчальний посібник він відіграв велику роль у розвитку медичної освіти і відобразив розвиток анатомії на початку XIX ст. Особливо цінною ця праця є також

тому, що в підручнику з анатомії П.А.Загорського не було ілюстрацій. І.В.Буяльський розробляв методи бальзамування трупів, запропонував нові способи виготовлення тонких корозійних анатомічних препаратів. Він є автором визначних монографій: "Краткая общая анатомия тела человеческого" (1844), "Анатомические записки для обучающихся живописи и скульптуре в имперской академии художеств" (1860).

Основоположником топографічної анатомії і військово-польової хірургії є М.І.Пирогов (1810 – 1881). Вихованець Московського і Дерптського університетів на основі власного методу розтину заморожених тіл померлих людей створив цілу серію блискучих наукових праць, які стали анатомічним підґрунтям для подальшого розвитку оперативної хірургії. До цього переліку входять "Повний курс прикладної анатомії людини", "Хірургічна анатомія артеріальних стовбурів і фасцій", "Анатомічні зображення зовнішнього вигляду і розташування органів", "Топографічна анатомія розпелів, проведених на заморожених трупах" та інші. Будучи безпосереднім учасником Кримської війни 1853–1856 рр., як практичний хірург, він став автором цілої низки нововведень та організаційних заходів, які створили йому славу не тільки віртуозного майстра скальпеля, а й стали практичною основою для написання "Основи загальної військово-польової хірургії".

Значне місце в житті М.І.Пирогова відіграла його педагогічна діяльність як "попечителя" Одеського, а потім Київського навчальних округів. Наукові спостереження і висновки роботи педагога-організатора вилилися в книжку "Педагогічні твори". Останні 15 років свого життя вчений провів у с. Вишня біля Вінниці, продовжуючи лікарську діяльність, надаючи хірургічну та терапевтичну допомогу пацієнтам.

Після смерті М.І.Пирогова його тіло було забальзамоване петербурзьким лікарем, уродженцем Вінниці, Д.І.Виводцевим. Для збереження останків покійного спочатку спорудили склеп, а потім церкву і дзвіницю. Ця усипальниця з тілом геніального вченого-анатома і практичного хірурга є своєрідним некрополем його шани і пам'яті.

Видатним анатомом в Україні був В.О.Бец (1834–1894), який сформував принцип клітинної будови кори головного мозку.

Анатомія XIX століття пов'язана з іменем П.Ф.Лесгафта (1837–1909), який розробив основи функціональної анатомії, показав формоутворювальне значення функції, а також стверджував, що здоров'я людини здебільшого визначається її фізичною діяльністю.

Досягнення ембріології, гістології та порівняльної анатомії дали можливість вивчати форму і будову організму під мікроскопом і неозброєним оком у процесі їх індивідуального та видового розвитку.

Морфологія XX століття може бути охарактеризована як наука, що накопичує, синтезує і систематизує факти про будову і розвиток організмів, які були отримані завдяки досконалим методам дослідження і застосування сучасної техніки. Цьому сприяли праці в галузі біології та анатомії І.І.Мечникова, В.М.Бехтерева та ін.

Серед відомих дослідників анатомії людини XX століття необхідно назвати Д.М.Зернова, В.П.Воробйова, Ф.О.Стефаніса, Г.М.Іосифова, В.М.Тонкова, В.М.Шевкуненка, Г.Ф.Іванова, Д.А.Жданова, В.В.Купріянова, М.Г.Привеса, М.Р.Сапіна та багатьох інших.

Упродовж XIX і на початку XX століть в Україні існували медичні факультети лише в Львівському (заснований у 1784 році), Харківському (1805 р.), Київському (1841 р.), Одеському (1900 р.) та Дніпропетровському (1916 р.) університетах. Нечисленні наукові кадри, слабке оснащення теоретичних кафедр не могли сприяти розробці значних наукових проблем медицини. Згодом медичні інститути були організовані в інших містах України.

У Львові вперше був створений медичний факультет одночасно з відкриттям Львівського університету в 1661 році, однак через два роки його закрили у зв'язку з протестом Краківської академії, яка намагалась монополізувати підготовку лікарів у Галичині. Вдруге медичний факультет відкрито в 1784 році, коли кафедру анатомії очолив Антон Маркер, і цей рік вважається роком початку діяльності Львівського медичного університету. У 1805 р. медичний факультет було знову закрито. Функціонував медико-хірургічний інститут, у якому викладали анатомію. У 1894 р. медичний факультет знову був урочисто відновлений, а кафедру анатомії очолив Генріх Кадій. Він є засновником Львівської анатомічної школи. Завідувачами кафедри анатомії людини були: М.Панчишин, Ю.Марковський, Т.Марциняк, О.А.Отелін. У жовтні 1939 року було організовано Львівський державний медичний інститут. Кафедрою анатомії людини цього навчального закладу з квітня 1946 року керував А.П.Любомудров (1895–1972), учень видатного анатома В.М. Тонкова. Він вивчав кровопостачання органів у нормі, експерименті і патології (особливо звертав увагу на колатеральний кровообіг). З 1970 року кафедру очолювали: учень А.П.Любомудрова проф. Є.І.Гончаренко, проф. В.Ф.Вільховий, проф. Л.М.Личковський, доц. М.А.Нетлюх. Зараз завідувачем кафедри є доцент Ю.Я.Кривко.

Видатними представниками Харківської школи анатомів був акад. В.П.Воробйов (1876–1937), який досліджував вегетативну нервову систему. Він видав п'ятитомний "Атлас анатомии человека".

В.П.Воробйов запропонував новий метод макромікроскопічного дослідження в анатомії та оригінальну теорію бальзамування, завдяки чому харківська школа анатомів одержала світове визнання. Його учнями були Вікт.В.Бобін, Ф.А.Волинський, О.А.Отелін, Р.Д.Синельников та багато інших. Вчені цієї школи вивели анатомічну науку на рівень передових, реформували методологію анатомічних досліджень. За ініціативою В.П.Воробйова розширилися зв'язки нормальної анатомії із суміжними дисциплінами – патологічною та топографічною анатомією, гістологією і фізіологією.

Із 1971 р. до 1993 року кафедрою анатомії Харківського медінституту керував учень Р.Д.Синельникова Вол.В.Бобін. Очолюваний ним колектив продовжував наукові дослідження з макромікроскопічної анатомії периферичної нервової системи. Із 1993 року завідувачем кафедри був учень Р.Д.Синельникова та Вол.В.Бобіна проф. В.М.Лупир. Короткий час кафедру очолювала проф. С.М.Калашникова. Зараз виконуючим обов'язки завідуючого кафедри знову є проф. В.М.Лупир.

Учні В.П.Воробйова успішно продовжували розвивати його наукові ідеї в Одеському медичному інституті, де завідувачами кафедри анатомії працювали професори М.К.Лисенков, М.С.Кондратьєв, Ф.А.Волинський. Із 1974 р. цю посаду обіймав заслужений діяч науки і техніки України, проф. І.І.Льїн. Зараз кафедру очолює доцент О.Л.Холодкова.

Другим великим центром розвитку анатомічної науки в Україні стала кафедра нормальної анатомії Київського медичного інституту, яку в 1930 році очолював учень акад. В.М.Тонкова – проф. М.С.Спіров (1892–1973). Він вивчав лімфатичну систему, разом із своїми учнями продовжував дослідження видатних представників київської анатомічної школи: В.О.Беца (1834–1894), М.А.Тихомирова (1848–1902), Ф.А.Стефаніса (1865–1917).

Ці праці узагальнені в монографіях та докторських дисертаціях А.А.Сушка, І.Є.Кефелі, А.Л.Свиридова, А.А.Архиповича, С.В.Стеценко, В.Г.Черкасова, О.О.Шевченко та багатьох інших.

Із 1978 р. керівником кафедри анатомії Національного медичного університету ім. О.О.Богомольця став заслужений діяч науки і техніки України, лауреат Державної премії України, чл.-кор. АПН України, проф. І.І.Бобрик, головним напрямком наукової діяльності якого є вивчення вікових змін в організмі людини під час її розвитку в пренатальному онтогенезі. Зараз завідує кафедрою проф. В.Г.Черкасов.

Весною 1918 року у центральному місті Криму – Симферополі – відбулося відкриття філіалу Київського університету св. Володимира у складі медичного і фізико-математичного факультету, який у кінці травня став автономним Таврійським університетом.

Першим ректором університету, деканом медичного факультету і завідувачем кафедри анатомії став відомий діяч медицини, учень П.Ф.Лесгафта і Ф.А.Стефаніса професор Р.І.Гельвіг. Але в 1925 році Таврійський університет було реорганізовано в педагогічний інститут, а медичний факультет ліквідований.

У квітні 1931 року в Симферополі відкрито самос-

тійний медичний інститут. Першим завідувачем кафедри нормальної анатомії став видний український морфолог, вихованець Харківської анатомічної школи Віктор Володимирович Бобін, який очолював її понад 30 років. Саме під його керівництвом була сформована відома сімферопольська школа нейроанатомів, яку склали його вихованці – доктори і кандидати наук. Одним із відомих його учнів і дослідників був В.І.Зяблов, який очолював кафедру з 1968 по 1973 рік. Будучи ректором, він поєднував керівництво ВНЗ із роботою на кафедрі.

Під його керівництвом виконано 5 докторських і 29 кандидатських дисертацій, опубліковано понад 220 наукових повідомлень, розпочала свою роботу спеціалізована вчена рада із захисту кандидатських дисертацій. Після смерті В.І.Зяблова в різні періоди кафедру очолювали проф. М.І.Шкодівський, проф. В.В. Ткач, проф. А.А.Бабанін, проф. І.В.Задніпрняний, доц. С.Л.Коваль, доц. В.В.Лисенко. Із 2001 року кафедру обіймає учень пррф. В.Г.Ковешникова проф. В.С.Пикалюк.

Кафедра анатомії Тернопільського медичного інституту була організована в 1957 р. доц. А.А.Верисоцьким. Із 1959 по 1971 рр. кафедрою керував проф. М.Я.Полянкін, під керівництвом якого проводились дослідження кровеносного русла внутрішніх органів. Із 1971 р. цю посаду обіймав проф. В.Г.Ковешников, який спрямував зусилля працівників кафедри на вивчення впливу внутрішніх та зовнішніх факторів на ріст і формування скелета. Після призначення проф. В.Г.Ковешникова ректором Луганського медичного інституту кафедру у 1984 р. очолив його учень, проф. Я.І.Федонюк, під керівництвом якого колектив кафедри продовжив наукові пошуки, започатковані вчителем. Зараз очолює кафедру професор І.Є.Герасимюк.

Першим завідувачем кафедри анатомії Ворошиловградського медичного інституту (нині Луганський медичний університет) була учениця М.С.Спірова – проф. І.І.Чайковська, а з 1984 р. – заслужений діяч науки і техніки України, лауреат Державної премії України, проф. В.Г.Ковешников.

На даний час завідувачами кафедр анатомії людини є: у Запорізькому медичному університеті –

проф. М.А.Волошин, в Ужгородському університеті на медичному факультеті – проф. А.С.Головацький, у Донецькому медичному університеті – заслужений діяч науки і техніки України, проф. Г.С. Кир'якулов, у Дніпропетровській медичній академії – проф. М.А.Машталір, в Українській медичній стоматологічній академії (м.Полтава) – проф. О.О.Шерстюк, в Буковинській медичній академії був заслужений діяч науки і техніки України, проф. В.М.Круцяк, а зараз – проф. Б.Г.Макар, в Сумському університеті на медичному факультеті – проф. В.З. Сікора, у Вінницькому медичному університеті – проф. Ю.Й.Гумінський, в Івано-Франківській медичній академії – проф. В.А.Левицький.

Провідними морфологами в Україні є заслужений діяч науки і техніки України, проф. А.А.Бабанін (м. Сімферополь), проф. Д.Б.Беков (м. Луганськ), проф. В.Д.Маковецький (м. Дніпропетровськ), проф. Ю.А.Максимук (м. Полтава) проф. В.Г.Черкасов (м. Київ), проф. С.В.Стеценко (м. Київ), проф. В.І.Талько (м. Київ), проф. Н.М.Сак (м. Харків), проф. Є.М.Поповкин (м. Одеса), В.Д.Мішалов (м. Дніпропетровськ), проф. К.А.Дюбенко (м. Київ), проф. І.В.Задніпрняний (м. Сімферополь), проф. В.А.Васильєв (м. Донецьк), проф. І.П.Вакулєнко (м. Донецьк), проф. А.А.Архипович (м. Київ), проф. М.В.Антипов (м. Донецьк), проф. В.В.Ткач (м. Сімферополь) заслужений діяч науки і техніки України, проф. В.Г.Янушевський (м. Мелітополь), проф. О.О.Шевченко (м. Київ) тощо.

Добру і довгу анатомічну славу та плідні регіональні школи морфологів залишили після себе професори К.І.Кульчицький, Ю.П.Мельман, С.Є.Стебельський, Б.Й.Коган, В.М.Круцяк.

Визначними центрами прикладної та експериментальної анатомії на даний час стали наукові центри м. Києва (проф. І.І.Бобрик, проф. В.Г.Черкасов), м. Харкова (проф. В.В.Бобін, проф. В.М.Лупир), м. Луганська (проф. В.Г.Ковешников), м. Полтави (проф. М.С.Скрипников, проф. Ю.П.Костиленко), м. Сімферополя (проф. В.С.Пикалюк), м. Сум (проф. В.З.Сікора), м. Вінниці (проф. І.В.Гунас) та ін.

## РОЗВИТОК ОРГАНІЗМУ ЛЮДИНИ

Розвиток організму людини – **онтогенез** – поділяється на два періоди: пренатальний (внутрішньоутробний) та постнатальний (позаутробний).

Пренатальний період триває від моменту запліднення яйцеклітини до народження дитини і складається з двох фаз: ембріональної (перших 2 місяці) і фетальної (плідної), яка триває від 3-го до 9-го місяця.

У момент запліднення виникає **зигота**, яка має властивості обох статевих клітин. У подальшому протягом першого тижня, зигота ділиться, внаслідок чого утворюється багато клітин – **бластомерів**, які формують багатоклітинну **бластулу**. З неї утворюється міхурець – **бластоциста**, яка складається з внутрішньої групи клітин – **ембріобласта** та із периферичної групи клітин – **трофобласта**. Між ембріоблас-

том і трофобластом є порожнина, яка заповнена позазародковою мезенхімою. При цьому зародок починає укорінюватися в слизову оболонку матки (імплантація). Клітини трофобласта дають вирости – ворсинки, які перетворюються у ворсинчасту оболонку – **хоріон**. З хоріона та слизової оболонки матки, що прилягає до нього, розвивається **плацента** (дитяче місце). З ембріобласта формується **ембріон**.

На 2-му тижні життя зародка клітини ембріобласта розділяються на два шари, з яких формуються два пухирці: **ектобластичний**, або амніотичний (із зовнішнього шару клітин), та **ентобластичний**, або жовтковий (із внутрішнього шару клітин).

3-й тиждень життя зародка – це період гастрляції (процес утворення тришарового зародка), при якому утворюється мезодерма (середній зародковий лис-

ток), ектодерма (зовнішній зародковий листок), ентодерма (внутрішній зародковий листок) та хорда (спинна струна). Остання є похідним мезодерми, тягнеться від головного до хвостового кінця зародка і знаходиться між зовнішнім та внутрішнім його листками.

У кінці 3-го тижня зародок вже має осьовий комплекс зачатків (нервову трубку, хорду, мезодерму, а справа і зліва від них – ентодерму та ектодерму), а також позаембріональні органи (хоріон, амніон, алантоїс, жовтковий мішок). Алантоїс – це пальцеподібної форми випинання між ентодермою і позазародковою мезенхімою. По ходу алантоїса від зародка до ворсинок хоріона проростають кровоносні пупкові судини, оточені пупковим канатиком.

На 4-му тижні життя зародка починається формування зачатків органів. Ентодермальний листок зародка утворює трубку – первинну кишку, замкнену в передньому і задньому відділах. Поза зародком залишається жовтковий мішок, з'єднаний з первинною кишкою. Первинна кишка спереду закрита ротогоровою мембраною, яка відділяє просвіт кишки від ектодермальної ротової бухти. Ззаду первинна кишка закрита клоакальною мембраною, яка відділяє просвіт кишки від ектодермальної клоакальної бухти (клоаки).

В мезодермі розрізняють вентральну (несегментовану), дорсальну (сегментовану) і проміжну мезодермальні ніжки. З вентральної мезодерми розви-

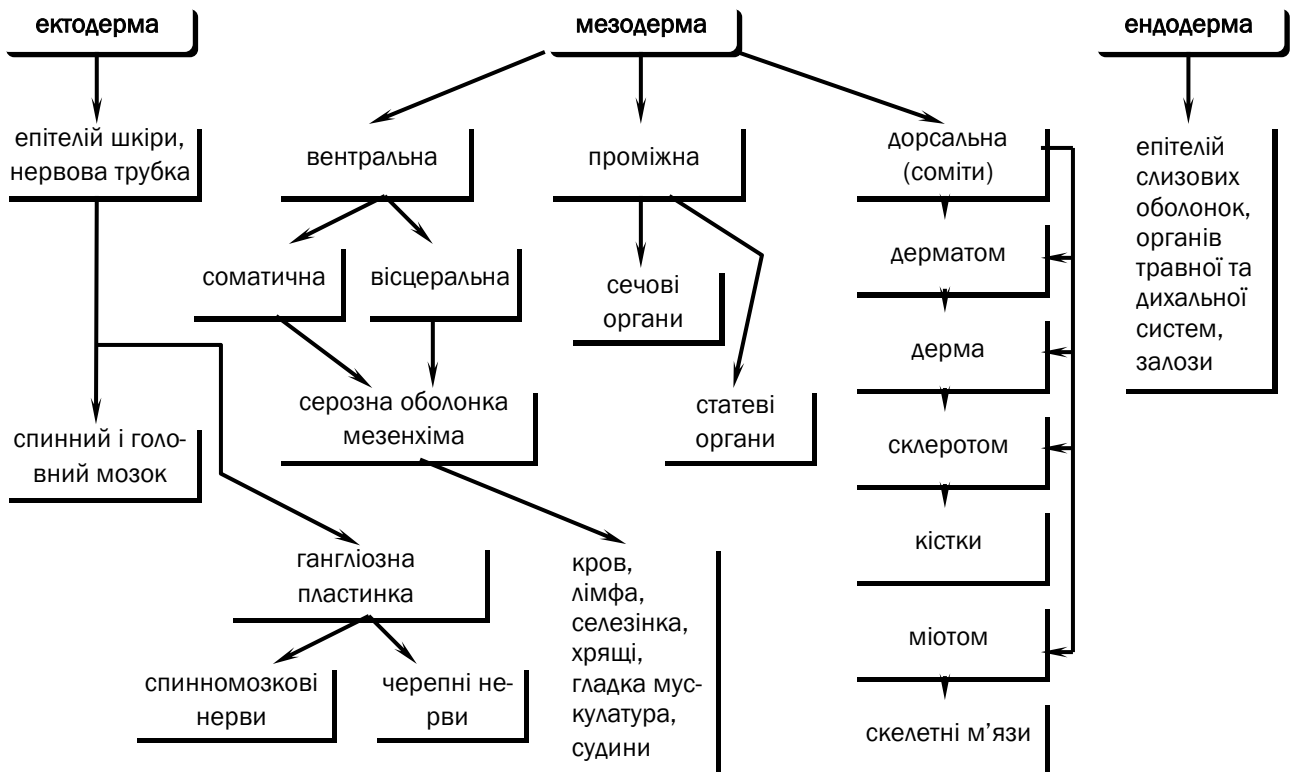
ваються епітелій серозних оболонок та мезенхіма. З мезенхіми розвиваються стінки органів травної та дихальної систем. Дорсальна мезодерма розташована справа і зліва від хорди і поділена на такі соміти: склеротом (з нього розвиваються кістки осьового скелета), міотом (з нього розвивається скелетні м'язи) та дерматом (з нього розвивається основа шкіри – дерма). З проміжної мезодерми розвиваються сечові та статеві органи.

На 8-му тижні закінчується закладка органів і з 9-го тижня (початок 3-го місяця) зародок набуває вигляду людини і називається плодом. Плідний період триває аж до моменту народження дитини. Він характеризується формуванням органів (органогенез).

Постнатальний період триває від народження до смерті індивідуума і поділяється на періоди:

- новонародженості (1–10 днів);
- грудний (10 днів – 1 рік);
- раннє дитинство (1–3 роки);
- перше дитинство (4–7 років);
- друге дитинство (8–12 років);
- підростковий (пубертатний) (13–16 років);
- юнацький (17–21 рік);
- зрілий – I період (22–35 років), II період (36–60 років);
- літній (61–74 роки);
- старечий (75–90 років);
- довголіття (90 років і більше).

### Схема розвитку органів із зародкових листків





## Abbreviationes – скорочення

|       |            |         |
|-------|------------|---------|
| A.    | Arteria    | Артерія |
| Aa.   | Arteriae   | Артерії |
| Lig.  | Ligamentum | Зв'язка |
| Ligg. | Ligamenta  | Зв'язки |
| M.    | Musculus   | М'яз    |
| Mm.   | Musculi    | М'язи   |
| N.    | Nervus     | Нерв    |
| Nn.   | Nervi      | Нерви   |
| R.    | Ramus      | Гілка   |
| Rr.   | Rami       | Гілки   |
| V.    | Vena       | Вена    |
| Vv.   | Venae      | Вени    |

## АНАТОМІЧНА НОМЕНКЛАТУРА І ТЕРМІНОЛОГІЯ вісі та площини, що проводяться через тіло людини

Для позначення частин тіла, органів та їх частин використано спеціальні терміни латинською мовою, перелік яких називається анатомічною номенклатурою (Nomina Anatomica).

Анатомія як наука має власний понятійний матеріал, який віддзеркалює **анатомічна номенклатура**. Біля джерел формування анатомічної номенклатури (науково обґрунтованого переліку анатомічних термінів, які застосовуються в медицині та біології) стояли Гіпократ (460-377 рр. до н.е), К.Гален (131-200 рр. н.е.), А.Везалій (1514-1564).

Посправжньому міжнародного статусу анатомічна термінологія набула з 1895 року, коли на IX конгресі анатомічної спілки в Базелі було затверджено Міжнародну анатомічну номенклатуру. Цей перелік латинських та (частково) грецьких термінів відомий під назвою **Базельської анатомічної номенклатури** (Basele Nomina Anatomica, скорочено BNA).

З розвитком морфології анатомічні терміни потребували уточнень і доповнень. Тому анатомічна термінологія кілька разів переглядалася. На IV Федеративному міжнародному конгресі анатомів 1955 року було прийнято **Паризьку анатомічну номенклатуру** (Parisiensia Nomina Anatomica, скорочено PNA). Вона базувалася на BNA, з якої запозичено 4286 термінів; нових найменувань було 1354.

Сучасна медицина – одна з галузей науки і професійної діяльності, яка вирізняється високим рівнем міжнародної інтеграції. Цього можна досягнути лише завдяки широкому використанню в різних країнах єдиної термінологічної бази, в тому числі й анатомічної.

Виходячи з потреб сучасної медицини, Федеративний комітет анатомічної термінології (скорочено FCAT) у серпні 1997 року в **Сан-Паулу (Бразилія)** прийняв нову сучасну спрощену й універсальну анатомічну номенклатуру, в якій налічується 7 428 термінів. У даному підручнику використано саме цю **новітню анатомічну номенклатуру**. Латинські терміни та їх українські еквіваленти подаються за виданням "Міжнародна анатомічна номенклатура" / За ред. І.І.Бобрика, В.Г.Ковешнікова. – К.: Здоров'я, 2001.

Для визначення положення органа в просторі необхідно розуміти поняття площина, вісь, напрям.

Виділяють три площини: лобові (plana frontalis); стрілові (plana sagittalia); горизонтальні (horizontalis).

Розрізняють три осі: вертикальну (axis verticalis); горизонтальну (axis horizontalis), що має лобову (axis frontalis) та стрілову вісь (axis sagittalis).

## ЗАГАЛЬНІ ТЕРМІНИ

(згідно з Міжнародною анатомічною номенклатурою, 1997)

| <b>ЗАГАЛЬНІ ТЕРМІНИ</b>       | <b>NOMINA GENERALIA</b>              |
|-------------------------------|--------------------------------------|
| Вертикальний, прямовисний     | Verticalis, e                        |
| Горизонтальний, поземний      | Horizontalis, e                      |
| Серединний                    | Medianus, a, um                      |
| Вінцевий                      | Coronalis, e; Coronarius, a, um      |
| Стріловий, сагітальний        | Sagittalis, e                        |
| Правий                        | Dexter, tra, trum                    |
| Лівий                         | Sinister, tra, trum                  |
| Проміжний                     | Intermedius, a, um                   |
| Присередній, медіальний       | Medialis, e                          |
| Бічний, латеральний           | Lateralis, e                         |
| Передній                      | Anterior, ius                        |
| Задній                        | Posterior, ius                       |
| Черевний, вентральний         | Ventralis, e                         |
| Спинний, тильний, дорсальний  | Dorsalis, e                          |
| Лобовий, фронтальний          | Frontalis, e                         |
| Потиличний                    | Occipitalis, e                       |
| Верхній                       | Superior, ius                        |
| Нижній                        | Inferior, ius                        |
| Черепний, краніальний         | Cranialis, e                         |
| Хвостовий, каудальний         | Caudalis, e                          |
| Дзьобовий, ростральний        | Rostralis, e                         |
| Верхівковий                   | Apicalis, e                          |
| Основний, базальний           | Basalis, e;                          |
| Основний                      | Basilaris, e                         |
| Середній                      | Medius, a, um                        |
| Поперечний                    | Transversus a, um; Transversalis, e  |
| Поздовжній                    | Longitudinalis, e                    |
| Осьовий, аксіальний           | Axialis, e                           |
| Зовнішній                     | Externus, a, um                      |
| Внутрішній                    | Internus, a, um                      |
| Просвітковий, люмінальний     | Luminalis, e                         |
| Поверхневий                   | Superficialis, e                     |
| Глибокий                      | Profundus, a, um                     |
| Ближчий, проксимальний        | Proximalis, e                        |
| Дальший, кінцевий, дистальний | Distalis, e                          |
| Центральний                   | Centralis, e                         |
| Периферичний                  | Periphericus, a, um; Peripheralis, e |
| Променевий                    | Radialis, e                          |
| Ліктьовий                     | Ulnaris, e                           |
| Малогомілковий                | Fibularis, e; Peronealis, e          |
| Великогомілковий              | Tibialis, e                          |
| Долонний                      | Palmaris, e; Volaris, e              |
| Підошовний                    | Plantaris, e                         |
| Згинач                        | Flexor                               |
| Розгинач                      | Extensor                             |
| <b>ЧАСТИНИ ТІЛА ЛЮДИНИ</b>    | <b>PARTES CORPORIS HUMANI</b>        |
| Голова                        | Caput                                |
| Лоб                           | Sinciput, frons                      |
| Потилиця                      | Occiput                              |
| Скроні                        | Tempora                              |
| Вуха                          | Auris                                |
| Лице, обличчя                 | Facies                               |
| Око                           | Oculus                               |
| Щока                          | Bucca                                |

|                                      |  |
|--------------------------------------|--|
| Ніс                                  | Nasus  |
| Рот                                  | Os   |
| Підборіддя                           | Mentum   |
| Шийка; Шия                           | Collum; Cervix                                 |
| Стовбур                              | Truncus  |
| Грудна клітка                        | Thorax   |
| Груди                                | Pectus   |
| Живіт                                | Abdomen  |
| Таз                                  | Pelvis   |
| Спина                                | Dorsum   |
| Верхня кінцівка                      | Membrum superius                               |
| Грудний пояс; Пояс верхньої кінцівки | Cingulum pectorale; Cingulum membri superioris |
| Пахва                                | Axilla   |
| Плече                                | Brachium                                       |
| Лікоть                               | Cubitus  |
| Передпліччя                          | Antebrachium                                   |
| Кисть                                | Manus  |
| Зап'ясток                            | Carpus   |
| П'ясток                              | Metacarpus                                     |
| Долоня                               | Palma; Vola                                    |
| Тил кисті                            | Dorsum manus                                   |
| Пальці кисті                         | Digiti manus                                   |
| Нижня кінцівка                       | Membrum inferius                               |
| Тазовий пояс;                        | Cingulum pelvicum; Cingulum membri inferioris  |
| Пояс нижніх кінцівок                 | Nates; Clunes                                  |
| Сідниці                              | Coxa   |
| Кульша                               | Femur  |
| Стегно                               | Genu   |
| Коліно                               | Poples   |
| Підколінок                           | Crus   |
| Гомілка                              | Sura   |
| Литка                                | Pes  |
| Стопа                                | Tarsus   |
| Зап'яско                             | Calx   |
| П'ята                                | Metatarsus                                     |
| Плесно                               | Planta   |
| Підощва                              | Dorsum pedis                                   |
| Тил стопи                            | Digiti pedis                                   |
| Пальці стопи                         | Cavitates                                      |
| Порожнини                            | Cavitas cranii                                 |
| Порожнина черепа                     | Cavitas thoracis                               |
| Порожнина грудної клітки             | Cavitas abdominis et pelvis                    |
| Порожнина живота і таза              | Cavitas abdominis                              |
| Порожнина живота                     | Cavitas pelvis                                 |
| Порожнина таза                       | <b>PLANA, LINEAE ET REGIONES</b>               |
| <b>ПЛОЩИНИ, ЛІНІЇ ТА ДІЛЯНКИ</b>     | Plana frontalia; Plana coronalia               |
| Лобові площини; Вінцеві площини      | Plana horizontalia                             |
| Горизонтальні площини                | Plana sagittalia                               |
| Стрілові площини                     | Planum medianum                                |
| Серединна площина                    | Plana paramediana                              |
| Присерединні площини                 | Plana transversalia                            |
| Поперечні площини                    | Planum transpyloricum                          |
| Черезворотарна площина               | Planum subcostale                              |
| Підреброва площина                   | Planum supracratale                            |
| Надгребенева площина                 | Planum intertuberculare                        |
| Міжгорбикова площина                 | Planum interspinale                            |
| Міжостова площина                    | Linea mediana anterior                         |
| Передня серединна лінія              |  |

|   |   |
|---|---|
| Груднинна лінія                         | Linea sternalis                             |
| Пригруднинна лінія                      | Linea parasternalis                         |
| Середньоключична лінія                  | Linea medioclavicularis                     |
| Соскова лінія                           | Linea mamillaris                            |
| Передня пахвова лінія                   | Linea axillaris anterior                    |
| Середня пахвова лінія                   | Linea axillaris media                       |
| Задня пахвова лінія                     | Linea axillaris posterior                   |
| Лопаткова лінія                         | Linea scapularis                            |
| Прихребтова лінія                       | Linea paravertebralis                       |
| Задня серединна лінія                   | Linea mediana posterior                     |
| Ділянки голови                          | Regiones capitis                            |
| Ділянки шиї                             | Regiones cervicales                         |
| Передні та бічні ділянки грудної клітки | Regiones thoracicae anteriores et laterales |
| Ділянки живота                          | Regiones abdominales                        |
| Спинні ділянки                          | Regiones dorsales; Regiones dorsi           |
| Промежинна ділянка                      | Regio perinealis                            |
| Ділянки верхньої кінцівки               | Regiones membri superioris                  |
| Ділянки нижньої кінцівки                | Regiones membri inferioris                  |

## СИСТЕМА ОРГАНІВ РУХУ

Однією з функцій людського організму є зміна положення частин тіла, пересування в просторі.

Ці рухи відбуваються за участю кісток, які виконують функцію важеля, та скелетних м'язів, які разом із кістками та їх з'єднаннями утворюють **опорно-руховий апарат**.

У системі органів руху та опори розрізняють скелет, з'єднання між кістками і м'язи з їх допоміжними апаратами.

Кістки та їх з'єднання складають пасивну частину опорно-рухового апарату, а м'язи, що скорочуються, – активну частину.

## Змістовий модуль 2 АНАТОМІЯ КІСТОК СКЕЛЕТУ

### КІСТКИ (ossa) СИСТЕМА СКЕЛЕТУ (systema skeletale) ОСТЕОЛОГІЯ (osteologia)

#### ЗАГАЛЬНІ ТЕРМІНИ

(згідно з Міжнародною анатомічною номенклатурою, 1997)

|  |   |
|--|---|
| Кісткова частина                         | Pars ossea                                    |
| Кіркова речовина                         | Substantia corticalis                         |
| Щільна речовина                          | Substantia compacta                           |
| Губчаста речовина; Трабекулярна речовина | Substantia spongiosa; Substantia trabecularis |
| Хрящова частина                          | Pars cartilaginea                             |
| Перетинчаста частина                     | Pars membranacea                              |
| Окістя                                   | Periosteum                                    |
| Охрястя                                  | Perichondrium                                 |
| Осьовий скелет                           | Skeleton axiale                               |
| Додатковий скелет                        | Skeleton appendiculare                        |
| Довга кістка                             | Os longum                                     |
| Коротка кістка                           | Os breve                                      |
| Плоска кістка                            | Os planum                                     |
| Атипова кістка                           | Os irregulare                                 |
| Повітроносна кістка                      | Os pneumaticum                                |
| Сесамоподібна кістка                     | Os sesamoideum                                |
| Тіло кістки, діафіз                      | Diaphysis                                     |
| Наросток, епіфіз                         | Epiphysis                                     |
| Наростковий хрящ                         | Cartilago epiphysialis                        |
| Наросткова пластинка                     | Lamina epiphysialis                           |

|   |   |
|---|---|
| Наросткова лінія                              | Linea epiphysialis                                  |
| Метафіз                                       | Metaphysis  |
| Приросток, апофіз                             | Apophysis   |
| Горб  | Tuber   |
| Горбок  | Tuberculum  |
| Горбистість                                   | Tuberositas   |
| Підвищення                                    | Eminentia   |
| Відросток                                     | Processus   |
| Виросток                                      | Condylus  |
| Надвідросток                                  | Epicondylus   |
| Гребінь                                       | Crista  |
| Лінія   | Linea   |
| Вирізка                                       | Incisura  |
| Ямка  | Fossa   |
| Борозна                                       | Sulcus  |
| Суглобова поверхня                            | Facies articularis                                  |
| Кістковомозкова порожнина                     | Cavitas medullaris                                  |
| Середкістя, ендост                            | Endosteum   |
| Жовтий кістковий мозок                        | Medulla ossium flava                                |
| Червоний кістковий мозок                      | Medulla ossium rubra                                |
| Живильний отвір                               | Foramen nutricium                                   |
| Живильний канал                               | Canalis nutricius; Canalis nutriens                 |
| Центр скостеніння                             | Centrum ossificationis                              |
| Первинний                                     | Primarium   |
| Вторинний                                     | Secundarium   |
| Череп   | Cranium   |
| Лицева норма; Лобова норма                    | Norma facialis; Norma frontalis                     |
| Верхня норма; Вертикальна норма               | Norma superior; Norma verticalis                    |
| Потилична норма                               | Norma occipitalis                                   |
| Бічна норма                                   | Norma lateralis                                     |
| Нижня норма; Основна норма                    | Norma inferior; Norma basalis                       |
| Мозковий череп                                | Neurocranium  |
| Лицевий череп; Вісцеральний череп             | Viscerocranium                                      |
| Хрящовий череп                                | Chondrocranium                                      |
| Перетинчастий череп                           | Desmocranium  |
| Окістя черепа; Зовнішнє окістя черепа         | Pericranium; Periosteum externum cranii             |
| Порожнина черепа                              | Cavitas cranii                                      |
| Лоб, чоло                                     | Frons   |
| Потилиця                                      | Occiput   |
| Назіон  | Nasion  |
| Брегма  | Bregma  |
| Ламбда  | Lambda  |
| Ініон   | Inion   |
| Птеріон                                       | Pterion   |
| Астеріон                                      | Asterion  |
| Гоніон  | Gonion  |
| Скронева ямка                                 | Fossa temporalis                                    |
| Вилична дуга                                  | Arcus zygomaticus                                   |
| Підскронева ямка                              | Fossa infratemporalis                               |
| Крило-піднебінна ямка                         | Fossa pterygopalatina                               |
| Крило-верхньощелепна щілина                   | Fissura pterygomaxillaris                           |
| Тім'ячка черепа                               | Fonticuli cranii                                    |
| Переднє тім'ячко                              | Fonticulus anterior                                 |
| Заднє тім'ячко                                | Fonticulus posterior                                |
| Клиноподібне тім'ячко; передньобічне тім'ячко | Fonticulus sphenoidalis; Fonticulus anterolateralis |
| Соскоподібне тім'ячко; Задньобічне тім'ячко   | Fonticulus mastoideus; Fonticulus posterolateralis  |

|   |   |
|---|---|
| Скеліття черепа   | Calvaria  |
| Тім'я   | Vertex  |
| Зовнішня пластинка  | Lamina externa  |
| Губчатка, диплоє  | Diploë  |
| Канали губчатки   | Canales diploici  |
| Внутрішня пластинка                                       | Lamina interna  |
| Борозна верхньої стрілової пазухи                         | Sulcus sinus sagittalis superioris                            |
| Зернисті ямки   | Foveolae granulares   |
| Втиснення звивин; Пальцеподібні втиснення; Мозкові випини | Impressiones gyrorum; Impressiones digitatae; Juga cerebralia |
| Венозні борозни   | Sulci venosi  |
| Артеріальні борозни                                       | Sulci arteriosi   |
| (Кістка шва)  | (Os suturale)   |
| Основа черепа   | Basis cranii  |
| Внутрішня основа черепа                                   | Basis cranii interna  |
| Клино-кам'яниста щілина                                   | Fissura sphenopetrosa   |
| Кам'янисто-потилична щілина                               | Fissura petrooccipitalis                                      |
| Передня черепна ямка                                      | Fossa cranii anterior   |
| Середня черепна ямка                                      | Fossa cranii media  |
| Задня черепна ямка  | Fossa cranii posterior  |
| Схил  | Clivus  |
| Борозна нижньої кам'янистої пазухи                        | Sulcus sinus petrosi inferioris                               |
| Зовнішня основа черепа                                    | Basis cranii externa  |
| Яремний отвір   | Foramen jugulare  |
| Рваний отвір  | Foramen lacerum   |
| Кісткове піднебіння                                       | Palatum osseum  |
| Великий піднебінний канал                                 | Canalis palatinus major                                       |
| Великий піднебінний отвір                                 | Foramen palatinum majus                                       |
| Малі піднебінні отвори                                    | Foramina palatina minora                                      |
| Ріцева ямка   | Fossa incisiva  |
| Ріцевий канал   | Canalis incisivus   |
| Ріцевий отвір   | Foramen incisivum   |
| (Піднебінний валок)                                       | (Torus palatinus)   |
| Піднебінно-півхвовий канал                                | Canalis palatovaginalis                                       |
| Лемешово-півхвовий канал                                  | Canalis vomerovaginalis                                       |
| Лемешово-дзьобовий канал                                  | Canalis vomerorostralis                                       |
| Очна ямка, орбіта   | Orbita  |
| Очноямкова порожнина                                      | Cavitas orbitalis   |
| Очноямковий вхід  | Aditus orbitalis  |
| Очноямковий край  | Margo orbitalis   |
| Надочноямковий край                                       | Margo supraorbitalis  |
| Підочноямковий край                                       | Margo infraorbitalis  |
| Бічний край   | Margo lateralis   |
| Присередній край  | Margo medialis  |
| Верхня стінка   | Paries superior   |
| Нижня стінка  | Paries inferior   |
| Бічна стінка  | Paries lateralis  |
| Присередня стінка   | Paries medialis   |
| Передній решітчастий отвір                                | Foramen ethmoidale anterius                                   |
| Задній решітчастий отвір                                  | Foramen ethmoidale posterius                                  |
| Сльозова борозна  | Sulcus lacrimalis   |
| Ямка сльозового мішка                                     | Fossa sacci lacrimalis  |
| Верхня очноямкова щілина                                  | Fissura orbitalis superior                                    |
| Нижня очноямкова щілина                                   | Fissura orbitalis inferior                                    |
| Носо-сльозовий канал                                      | Canalis nasolacrimalis  |
| Кісткова носова порожнина                                 | Cavitas nasalis ossea   |
| Кісткова носова перегородка                               | Septum nasi osseum  |
| Грушоподібний отвір                                       | Apertura piriformis   |

Верхній носовий хід  
 Середній носовий хід  
 Нижній носовий хід  
 Отвір носо-сльозового каналу  
 Спільний носовий хід  
 Клино-решітчастий закуток  
 Носоглотковий хід  
 Хоана; Задній носовий отвір  
 Клино-піднебінний отвір

Meatus nasi superior  
 Meatus nasi medius  
 Meatus nasi inferior  
 Ostium canalis nasolacimalis  
 Meatus nasi communis  
 Recessus sphenoidal  
 Meatus nasopharyngeus  
 Choana; Apertura nasalis posterior  
 Foramen sphenopalatinum

**Кістки утворюють скелет** (skeleton), який поділяється на: осьовий скелет (skeleton axiale), кістки тулуба (ossa trunci) та кістки черепа (ossa cranii) та додатковий скелет (skeleton appendiculare), кістки кінцівок (ossa membrorum).

**Скелет**, skeleton (від грец. skeletos – висохлий, висушений), представлений сукупністю кісток, які утворюють в тілі людини твердий остов, що забезпечує виконання таких функцій:

- опори; є депо макро- і мікроелементів;
- пересування; обміну речовин;
- захисту; кровотворної.

Кістка (os) є органом, який побудований з кісткової тканини (textus osseus), хрящової тканини (textus cartilagineus), вкрита ззовні окістям (periosteum) і містить кістковий мозок (medulla ossium).

Кожна кістка має певну форму, величину і положення в тілі.

На формоутворення кісток впливають умови, в яких кістки розвиваються; якщо умови однакові або подібні, то кістки мають певну схожість (наприклад, хребці).

Найважливішими з таких факторів є прикріплення до кісток м'язів, а також прилеглість кісток, судин, нервів та інших органів.

На поверхні кісток є різноманітні підвищення, заглибини і отвори.

Поверхня кісток в місцях прикріплення м'язів нерівна: вгнута або (частіше) опукла.

При описі зовнішньої форми кістки звертають увагу на характер її поверхонь; вони можуть бути плоскі, вгнуті або опуклі, гладкі або шорсткі.

Суглобові поверхні найгладші, вони переважно розміщені на кінцях довгих кісток і з'єднують їх між собою.

Кістка складається з органічної та неорганічної речовини. Органічна речовина має назву осеїну, це різновидність колагену.

З'єднання осеїну з неорганічною речовиною дає важливі фізичні властивості: пружність, міцність. Окрім того, кістка є депо хімічних елементів.

**Кістки поділяються на такі групи:**

- довга кістка (os longum), має трубчасту будову;
- коротка кістка (os breve), має губчасту будову;
- плоска кістка (os planum), виконує захисну функцію;

- повітроносна кістка (os pneumaticum), містить повітроносні комірочки;

- атипова (мішана) кістка (os irregulare), складається з частин, які належать до вищевказаних груп або різні за розвитком;

- сесамоподібна кістка (os sesamoideum), належить до допоміжного апарату м'язів.

**Більшість кісток людини у своєму розвитку** тричі видозмінюються і проходять такі **стадії розвитку**: перетинчасту, хрящову, кісткову.

Якщо кістки у своєму розвитку не проходять хрящової стадії, вони називаються **первинними кістками** (кістки склепіння черепа, кістки лица тощо) із утворенням точок окостеніння, а якщо кістки розвиваються на місці хряща, вони називаються **вторинними кістками** (кістки тулуба, кінцівок, основи черепа тощо).

## КІСТКИ ТУЛУБА (ossa trunci)

До кісток тулуба належать:

- хребці (vertebrae);
- груднина (sternum);
- ребра (costae).

### **Хребці (vertebrae)**

Хребці утворюють хребтовий стовп, хребет (columna vertebralis), який складається із:

- 7 шийних хребців;
- 12 грудних хребців;
- 5 крижових хребців;
- 5 поперекових хребців;
- 3-5 куприкових хребців.

Шийні хребці (vertebrae cervicales), грудні хребці (vertebrae thoracicae) і поперекові хребці (vertebrae lumbales) є справжніми хребцями (vertebrae verae)

Крижові хребці (vertebrae sacrales) та куприкові хребці (vertebrae coccygeae) зростаються відповідно

у крижову кістку (os sacrum) і куприкову кістку (os coccygis). Це несправжні хребці (vertebrae spuriae).

**Функція хребців:**

1. Опорна і амортизаційна.
2. Захисна.
3. Рухова.
4. Метаболічна.
5. Кровотворна.

Кожний хребець складається з:

- тіла хребця (corpus vertebrae);  
 - дуги хребця (arcus vertebrae). Вони оточують хребцевий отвір (foramen vertebrale); отвори, накладаючись один на один, утворюють хребтовий канал (canalis vertebralis).

На дузі є 7 відростків:

- непарний остистий відросток (processus spinosus);

- парні поперечні відростки (processus transversi) – для з'єднання з ребрами (costae);
- парні верхні суглобові відростки (processus articulares superiores);
- парні нижні суглобові відростки (processus articulares inferiores) – для з'єднання між собою.

**Шийні хребці** [C I – C VII] – vertebrae cervicales [C I – C VII].

Шийні хребці мають такі особливості:

1. На поперечних відростках (processus transversi) є поперечні отвори (foramina transversaria).

2. Остисті відростки (processus spinosi) роздвоєні (крім VII хребця).

3. Поперечні відростки (processus transversi) мають:

- передні горбки (tubercula anteriora);
- задні горбки (tubercula posteriora), які розташовані відповідно на ребровому відростку – processus costalis (передньому відростку – processus anterior) і власне поперечному відростку – processus transversus (задньому відростку – processus posterior);
- борозну спинномозкового нерва (sulcus nervi spinalis).

4. Суглобові поверхні (facies articulares) лежать майже у горизонтальній площині.

5. Тіло хребця (corpus vertebrae) вгорі скошене в поперечній площині, а знизу – в стріловій площині.

**Особливості атланта** [C I], першого шийного хребця (atlas [C I]):

1. Відсутнє тіло хребця (corpus vertebrae).

2. Замість тіла хребця (corpus vertebrae) є дві бічні маси атланта (massae laterales atlantis)

3. Бічні маси атланта (massae laterales atlantis) з'єднані передньою дугою атланта (arcus anterior atlantis) і задньою дугою атланта (arcus posterior atlantis).

4. На передній дузі атланта (arcus anterior atlantis) є передній горбок (tuberculum anterius), а на задній дузі атланта (arcus posterior atlantis) – задній горбок (tuberculum posterius).

5. На бічних масах є відповідні верхні суглобові поверхні (facies articulares superiores) і нижні суглобові поверхні (facies articulares inferiores).

6. На задній поверхні (facies posterior) передньої дуги атланта (arcus anterior atlantis) є ямка зуба (fovea dentis) для з'єднання із зубом осьового хребця (axis).

**Осьовий хребець** [C II], другий шийний хребець (axis [C II]), має на тілі зуб осьового хребця (dens axis), який складається з верхівки зуба (apex dentis) і основи зуба (basis dentis).

На зубі розташовані передня суглобова поверхня (facies articularis anterior) та задня суглобова поверхня (facies articularis posterior).

На хребці вже є нижній суглобовий відросток (processus articularis inferior) та остистий відросток (processus spinosus).

**III-VI шийні хребці** [C III – C VI] – типові. Передній горбок (tuberculum anterius) на поперечному відростку VI шийного хребця добре виражений і називається сонним горбком (tuberculum caroticum), тому що

до нього можна притиснути загальну сонну артерію (arteria carotis communis) для зупинки кровотоку з її гілок.

**VII шийний хребець** [C VII] називається виступним хребцем (vertebra prominens), тому що він має довгий нероздвоєний остистий відросток (processus spinosus). Він є орієнтиром для лікарів при відрахуванні хребців (vertebrae).

#### **Особливості грудних хребців** [T I – T XII] (vertebrae thoracicae [T I – T XII])

1. Мають на тілі верхні реброві ямки або напів'ямки (foveae costales superiores) та нижні реброві ямки або напів'ямки (foveae costales inferiores) для з'єднання з головками ребер (capita costarum).

2. На поперечних відростках (processus transversi) знаходяться реброві ямки поперечних відростків (foveae costales processuum transversorum) для з'єднання з горбками ребер (tubercula costarum), окрім T XI – T XII.

3. Остисті відростки (processus spinosi) довгі, спрямовані вниз, черепицеподібно накривають один одного.

4. Суглобові поверхні (facies articulares) верхніх суглобових відростків (processus articulares superiores) і нижніх суглобових відростків (processus articulares inferiores) лежать у лобовій площині.

Перший грудний хребець (vertebra thoracica I): на бічній поверхні тіла хребця (corpus vertebrae) має повну верхню реброву ямку (fovea costalis superior) і нижню реброву ямку або напів'ямку (fovea costalis inferior).

X грудний хребець (vertebra thoracica X): на тілі (corpus vertebrae) має тільки верхню реброву ямку або напів'ямку (fovea costalis superior).

XI-XII грудні хребці (vertebrae thoracicae XI-XII): на тілі хребців (corpus vertebrae) є повна реброва ямка (fovea costalis), а на їх поперечних відростках (processus transversus) реброві ямки (foveae costales) відсутні.

Верхні суглобові відростки (processus articulares superiores) XII грудного хребця (vertebrae thoracicae XII) розміщені у лобовій площині, а нижні суглобові відростки (processus articulares inferiores) – у стріловій площині.

#### **Особливості поперекових хребців** [L I – L V] (vertebrae lumbales [L I – L V])

1. Мають соскоподібний відросток (processus mamillaris) та додатковий відросток (processus accessorius).

2. Масивне тіло (corpus).

3. Заокруглений короткий остистий відросток (processus spinosus).

4. Довгі поперечні відростки (processus transversi), які є рудиментами ребер (costae) і називаються реброподібними відростками; ребровими відростками (processus costiformes; processus costales).

5. Суглобові поверхні (facies articulares) лежать у стріловій площині, при цьому верхні суглобові поверхні (facies articulares superiores) обернені всередину, а нижні суглобові поверхні (facies articulares inferiores) – назовні.



**Крижова кістка** [крижові хребці I – V] –  
os sacrum [vertebrae sacrales I – V]

Крижова кістка (os sacrum) утворена п'ятьма крижовими хребцями (vertebrae sacrales), які між собою зрослися. Вона має трикутну форму. Вгорі на ній розташована основа крижової кістки (basis ossis sacri), а внизу – верхівка крижової кістки (apex ossis sacri). На кістці є тазова поверхня (facies pelvica), або передня поверхня (facies anterior), та спинна поверхня (facies dorsalis), або задня поверхня (facies posterior).

На тазовій поверхні (facies pelvica) є чотири поперечні лінії (lineae transversae), які утворилися внаслідок зрощення тіл хребців (corpora vertebrarum). Є чотири пари передніх крижових отворів (foramina sacralia anteriora) і чотири пари задніх крижових отворів (foramina sacralia posteriora).

На спинній поверхні (facies dorsalis) внаслідок зрощення відростків (processus) утворилося п'ять гребенів (cristae):

- серединний крижовий гребінь (crista sacralis mediana) – непарний;
- присередній крижовий гребінь (crista sacralis medialis) – парні;
- бічний крижовий гребінь (crista sacralis lateralis) – парні.

Всередині кістки проходить крижовий канал (canalis sacralis), який внизу на верхівці закінчується крижовим розтвором (hiatus sacralis). Останній обмежений двома крижовими рогами (cornua sacralia).

На бічних частинах (partes laterales) крижової кістки (os sacrum) знаходяться вушкоподібні поверхні (facies auriculares) для з'єднання з аналогічними поверхнями клубових кісток (ossa iliae). Позаду вушкоподібної поверхні (facies auricularis) добре помітна горбистість крижової кістки (tuberositas ossis sacri).

Тіло V поперекового хребця (corpus vertebrae lumbalis V) з тілом I крижового хребця (corpus vertebrae sacralis I) утворюють кут (angulus), спрямований уперед, – мис (promontorium).

**Куприкова кістка**; куприк  
(os coccygis; соссух)

[Куприкові хребці I – IV;  
vertebrae coccygeae I – IV]

Куприкова кістка утворена 3-5 куприковими хребцями (vertebrae coccygeae), які зрослися, має тіло куприкової кістки (corpus ossis coccygis) і спрямовані угору куприкові роги (cornua coccygea).

Усі хребці утворюють **хребтовий стовп** (columna vertebralis). Він має:

- *первинну кривину* (curvatura primaria). Первинні скривлення хребта є наслідком черевного згинання ембріона і зберігаються в грудній і тазовій ділянках. До них належать грудний кіфоз (kyphosis thoracica) і крижовий кіфоз (kyphosis sacralis) – це вигини, які обернені назад;

- *вторинну кривину* (curvatura secundaria). Вторинні скривлення хребта є дорсально увігнутими, спричиненими дією м'язів плода, і на початковій стадії скоріше функціональні, ніж структурні. До них

належать шийний лордоз (lordosis cervicis) і поперековий лордоз (lordosis lumbalis), які повернуті вперёд.

При неправильній поставі може розвинутих сколіоз (scoliosis) – бічний вигин хребтового стовпа (частіше в грудному відділі).

**Груднина** (sternum)

Груднина складається з ручки груднини (manubrium sterni), тіла груднини (corpus sterni) і мечоподібного відростка (processus xiphoideus).

Між тілом груднини (corpus sterni) і ручкою груднини (manubrium sterni) утворюється кут груднини (angulus sterni), який добре пальпується під шкірою (cutis).

На ручці груднини (manubrium sterni) зверху розташована яремна вирізка (incisura jugularis), а по боках – ключичні вирізки (incisurae clavicales).

На бічних поверхнях груднини є реброві вирізки (incisurae costales) для з'єднання з хрящами семи пар верхніх ребер (costae).

**Ребра** (costae)

Кожне ребро (costa) складається з кісткової частини (реброва кістка – os costale) і хрящової частини (ребровий хрящ – cartilago costalis).

Верхні сім ребер (costae) – справжні ребра (costae verae), тому що вони самостійно з'єднуються з грудниною (sternum).

VIII-XII ребра (costae) з грудниною не з'єднуються і називаються несправжніми ребрами (costae spuriae).

VIII-X ребра (costae) сполучаються з хрящовим ребром вищого ребра.

XI-XII ребра мають короткий ребровий хрящ (cartilago costalis), який закінчується у м'язах черевної стінки, їх ще називають коливними ребрами (costae fluctuantes).

Кісткова частина ребра (реброва кістка – os costale) має передній кінець-груднинний кінець (extremitas sternalis) і задній кінець – хребтовий кінець (extremitas vertebralis).

На хребтовому кінці (extremitas vertebralis) розрізняють голівку ребра (caput costae), на якій міститься суглобова поверхня голівки ребра (facies articularis capitis costae).

Вона у II – X ребер розділена на верхню і нижню частини гребенем голівки ребра (crista capitis costae). I, XI, XII ребра такого гребеня не мають.

За голівкою ребра (caput costae) розташована шийка ребра (collum costae), перед якою знаходиться горбок ребра (tuberculum costae).

На горбку ребра (tuberculum costae) є суглобова поверхня горбка ребра (facies articularis tuberculi costae) для з'єднання із ямкою поперечного відростка хребця (fovea costalis processus transversi).

Хребтовий кінець ребра (extremitas vertebralis costae), переходячи в тіло ребра (corpus costae), утворює кут ребра (angulus costae).

Тіло ребра (corpus costae) має внутрішню і зовнішню поверхні (facies interna et externa), верхній і нижній краї (margo superior et margo inferior).

На внутрішній поверхні нижнього краю ребра розташована борозна ребра (sulcus costae), де прохо-

дять судини і нерви.

*Перше ребро* [I] (costa prima [I]) має верхню і нижню поверхні, зовнішній і внутрішній краї. Кут ребра (angulus costae) сходиться з горбком ребра (tuberculum costae).

На верхній поверхні першого ребра (costa prima) міститься горбок переднього драбинчастого м'яза (tuberculum musculi scaleni anterioris), попереду яко-

го проходить борозна підключичної вени (sulcus venae subclaviae), а позаду – борозна підключичної артерії (sulcus arteriae subclaviae).

На зовнішній поверхні *другого ребра* [II] (costa secunda [II]) розташована горбистість переднього зубчастого м'яза (tuberositas musculi serrati anterioris).

## **КІСТКИ ЧЕРЕПА (ossa cranii) ЧЕРЕП (cranium) СКЕЛЕТ ГОЛОВИ (caput skeletale)**

Скелет голови поділяється на такі кістки:

- мозкового черепа (neurocranium);
- лицевого черепа; вісцерального черепа (viscerocranium).

### **Кістки мозкового черепа**

(ossa neurocranii; ossa cranii cerebralis)

Вони утворюють:

- основу черепа (basis cranii);
- склепіння черепа (calvaria).

*Основа черепа* (basis cranii) поділяється на:

- внутрішню основу черепа (basis cranii interna);
- зовнішню основу черепа (basis cranii externa).

Основа черепа утворена:

- лобовою кісткою (os frontale);
- решітчастою кісткою (os ethmoidale);
- клиноподібною кісткою (os sphenoidale);
- скроневою кісткою (os temporale);
- потиличною кісткою (os occipitale).

На внутрішній основі черепа (basis cranii interna)

знаходяться:

- передня черепна ямка (fossa cranii anterior);
- середня черепна ямка (fossa cranii media);
- задня черепна ямка (fossa cranii posterior).

*Склепіння черепа* (calvaria) утворене:

- потиличною лускою (squama occipitalis);
- лусковою частиною скроневої кістки (pars squamosa ossis temporalis);
- лобовою лускою (squama frontalis);
- тім'яною кісткою (os parietale).

### **Потилична кістка (os occipitale)**

Потилична кістка складається із:

- потиличної луски (squama occipitalis);
- парної бічної частини (pars lateralis);
- основної частини (pars basilaris).

*Потилична луска* (squama occipitalis) на *зовнішній поверхні* (facies externa) має зовнішній потиличний виступ (protuberantia occipitalis externa), від якого донизу відходить зовнішній потиличний гребінь (crista occipitalis externa).

Вправо і вліво від потиличного виступу проходять верхня каркова лінія (linea nuchalis superior), а трохи нижче – нижня каркова лінія (linea nuchalis inferior), може бути найвища каркова лінія (linea nuchalis suprema).

На *внутрішній поверхні потиличної луски* (facies interna squamae occipitalis), або мозковій поверхні (facies cerebralis), розташоване хрестоподібне підвищення (eminentia cruciformis), в центрі якого є внутрішній потиличний виступ (protuberantia occipitalis interna).

Від внутрішнього потиличного виступу (protuberantia occipitalis interna):

- униз ідуть внутрішній потиличний гребінь (crista occipitalis interna) та борозна потиличної пазухи (sulcus sinus occipitalis);

- угору іде борозна верхньої стрілової пазухи (sulcus sinus sagittalis superioris);

- вправо і вліво іде борозна поперечної пазухи (sulcus sinus transversi).

Борозни хрестоподібного підвищення (eminentia cruciformis) поділяють внутрішню поверхню потиличної луски (facies interna squamae occipitalis) на чотири ямки:

- дві верхні мозкові ямки (fossae cerebrales), до яких прилягають потиличні частки півкуль великого мозку (lobi occipitales hemispheriorum cerebri);

- дві нижні мозочкові ямки (fossae cerebellares), до яких прилягають півкулі мозочка (hemispheria cerebelli).

На *зовнішній поверхні* бічних частин (facies externa partium lateraliu ossis occipitalis) знаходяться потиличні виростки (condyli occipitales), позаду від яких розташовані виросткова ямка (fossa condylaris) та виростковий канал (canalis condylaris).

Біля основи потиличних виростків (basis condylorum occipitalium) проходить канал під'язикового нерва (canalis nervi hypoglossi).

На *зовнішньому краї* бічної частини потиличної кістки (margo externus partis lateralis ossis occipitalis) є яремна вирізка (incisura jugularis), яка обмежена ззаду яремним відростком (processus jugularis).

На *внутрішній поверхні* бічної частини потиличної кістки (facies interna partis lateralis ossis occipitalis) розташовані:

- борозна сигмоподібної пазухи (sulcus sinus sigmoidei);

- яремні горбки (tubercula jugularia);

- яремні відростки (processus jugulares).

На *основній частині* потиличної кістки (pars basilaris) ззовні розташований глотковий горбок (tuberculum pharyngeum), а внутрішня поверхня (мозкова поверхня) утворює схил (clivus), з боків від якого розташовані борозни нижньої кам'янистої пазухи (sulci sinus petrosi inferioris).

Основна частина і бічні частини потиличної кістки (pars basilaris et partes laterales ossis occipitalis) обмежують великий отвір (foramen magnum).

### **Тім'яна кістка (os parietale)**

Це парна плоска кістка (os planum), яка має:

- лобовий кут (angulus frontalis);
- потиличний кут (angulus occipitalis);
- соскоподібний кут (angulus mastoideus);
- клиноподібний кут (angulus sphenoidalis);
- потиличний край (margo occipitalis);

- лусковий край (margo squamosus);
- стріловий край (margo sagittalis);
- лобовий край (margo frontalis).

На зовнішній поверхні тім'яної кістки (facies externa ossis parietalis) розташовані:

- тім'яний горб; тім'яне підвищення (tuber parietale; eminentia parietalis);
- верхня скронева лінія (linea temporalis superior);
- нижня скронева лінія (linea temporalis inferior);
- тім'яний отвір (foramen parietale), який розташований біля стрілового краю (margo sagittalis) ближче до потиличного кута (angulus occipitalis).

На внутрішній поверхні тім'яної кістки (facies interna ossis parietalis) є:

- борозна верхньої стрілової пазухи (sulcus sinus sagittalis superioris), уздовж якої розташовані зернисті ямочки (foveolae granulares) і знаходяться артеріальні борозни (sulci arteriosi);
- борозна середньої оболонної артерії (sulcus arteriae meningeae mediae).

На внутрішній поверхні соскоподібного кута (facies interna anguli mastoidei) проходить борозна сигмоподібної пазухи (sulcus sinus sigmoidei).

#### **Лобова кістка (os frontale)**

Лобова кістка належить до повітряноносних кісток (ossa pneumatica) і складається з трьох частин:

- лобової луски (squama frontalis);
- парної очноямкової частини (pars orbitalis);
- носової частини (pars nasalis).

На зовнішній поверхні лобової луски (facies externa squamae frontalis) добре помітні лобові горби; лобові підвищення (tubera frontalia; eminentiae frontales), нижче проходять надбрівні дуги (arcus superciliares), між якими розташоване надперенісся (glabella).

На внутрішній поверхні лобової луски (facies interna squamae frontalis) посередині проходить лобовий гребінь (crista frontalis), який закінчується знизу сліпим отвором (foramen caecum).

Догори лобовий гребінь (crista frontalis) продовжується в борозну верхньої стрілової пазухи (sulcus sinus sagittalis superioris).

На скроневій поверхні лобової луски (facies temporalis squamae frontalis) розташований:

- тім'яний край (margo parietalis);
- скронева лінія (linea temporalis);
- виличний відросток (processus zygomaticus).

Очноямкова частина лобової кістки (pars orbitalis ossis frontalis) своєю очноямковою поверхнею (facies orbitalis) утворює верхню стінку очної ямки (paries superior orbitae).

Із бічної сторони очноямкової поверхні розташована ямка слъзової залози (fossa glandulae lacrimalis).

Із присереднього боку очноямкової поверхні розташовані;

- блокова ость (spina trochlearis);
- блокова ямка (fovea trochlearis).

Очноямкова частина лобової кістки (pars orbitalis ossis frontalis) відокремлюється від лобової луски (squama frontalis) надочноямковим краєм (margo supraorbitalis), на якому розташована надочноямко-

ва вирізка (incisura supraorbitalis), іноді надочноямковий отвір (foramen supraorbitale), ще медіальніше від цього утвору міститься лобова вирізка (incisura frontalis), іноді лобовий отвір (foramen frontale).

Очноямкові частини лобової кістки (partes orbitales ossis frontalis) відокремлені решітчастою вирізкою (incisura ethmoidalis).

Носова частина лобової кістки (pars nasalis ossis frontalis) оточує решітчасту вирізку (incisura ethmoidalis), в передній частині якої розташований парний отвір лобової пазухи (apertura sinus frontalis), по одному з кожного боку носової ості (spina nasalis).

Спереду носової частини лобової кістки (pars nasalis ossis frontalis) виступає носова ость (spina nasalis), яка бере участь в утворенні кісткової носової перегородки (septum nasi osseum).

Лобова кістка (os frontale) належить до повітряноносних кісток (ossa pneumatica), тому що вона має порожнину – лобову пазуху (sinus frontalis), яка заповнена повітрям.

Вона проектується на передню поверхню лобової кістки (facies anterior ossis frontalis) в ділянці надперенісся (glabella) і прилягає до верхньої стінки очної ямки (paries superior orbitae).

Лобова пазуха (sinus frontalis) сполучається з носовою порожниною (cavitas nasi) за допомогою отворів лобової пазухи (aperturae sinus frontalis) і відкривається у середній носовий хід (meatus nasi medius).

Права лобова пазуха (sinus frontalis dexter) та ліва лобова пазуха (sinus frontalis sinister) розділяються перегородкою лобових пазух (septum sinuum frontium).

#### **Клиноподібна кістка (os sphenoidale)**

Клиноподібна кістка належить до повітряноносних кісток (ossa pneumatica) і має:

- тіло (corpus);
- великі крила (alae majores);
- малі крила (alae minores);
- крилоподібні відростки (processus pterygoidei).

На верхній поверхні тіла клиноподібної кістки (corpus ossis sphenoidalis) розташоване турецьке сідло (sella turcica), яке ззаду оточене спинкою сідла (dorsum sellae), що має:

- зверху – парний задній нахилений відросток (processus clinoides posterior);
- спереду – горбок сідла (tuberculum sellae).

Дно турецького сідла займає гіпофізна ямка (fossa hypophysialis).

Перед горбком сідла (tuberculum sellae) проходить передперехресна борозна (sulcus prechiasmaticus), яка переходить у зорові канали (canales optici).

Попереду передперехресної борозни (sulcus prechiasmaticus) розташований клиноподібний випин (jugum sphenoidale).

З обох боків від турецького сідла (sella turcica) розташована парна сонна борозна (sulcus caroticus), яка оточена збоку клиноподібним язичком (lingula sphenoidalis).

На передній поверхні тіла клиноподібної кістки (corpus ossis sphenoidalis) розташований клиноподі-

бний гребінь (*crista sphenoidalis*), який:

- спереду з'єднується з перпендикулярною пластинкою решітчастої кістки (*lamina perpendicularis ossis ethmoidalis*);

- донизу переходить у клиноподібний дзьоб (*rostrum sphenoidale*).

У середині тіла клиноподібної кістки (*corpus ossis sphenoidalis*) розташована клиноподібна пазуха (*sinus sphenoidalis*), яка розділена перегородкою клиноподібних пазух (*septum sinuum sphenoidalium*) і яка через отвір клиноподібної пазухи (*apertura sinus sphenoidalis*) відкривається у верхній носовий хід (*meatus nasi superior*).

Отвір клиноподібної пазухи (*apertura sinus sphenoidalis*) оточений клиноподібною раковиною (*concha sphenoidalis*).

В основі *великих крил* (*alae majores*) спереду назад містяться:

- круглий отвір (*foramen rotundum*);

- овальний отвір (*foramen ovale*);

- остистий отвір (*foramen spinosum*).

Велике крило (*ala major*) має такі поверхні:

- мозкову поверхню (*facies cerebralis*);

- скроневу поверхню (*facies temporalis*);

- підскроневу поверхню (*facies infratemporalis*);

- верхньощелепну поверхню (*facies maxillaris*);

- очноямкову поверхню (*facies orbitalis*).

Велике крило (*ala major*) має такі краї:

- виличний край (*margo zygomaticus*);

- лобовий край (*margo frontalis*);

- тім'яний край (*margo parietalis*);

- лусковий край (*margo squamosus*).

На *скроневої поверхні великого крила* (*facies temporalis alae majoris*) добре помітний підскроневий гребінь (*crista infratemporalis*).

Збоку від основи крилоподібного відростка (*processus pterygoideus*) на великому крилі (*ala major*) розташована борозна слухової труби (*sulcus tubae auditivae*; *sulcus tubae auditoriae*).

Велике крило (*ala major*) закінчується внизу остю клиноподібної кістки (*spina ossis sphenoidalis*).

*Малі крила* (*alae minores*) закінчуються ззаду передніми нахиленими відростками (*processus clinoides anteriores*), в основі яких знаходяться зорові канали (*canales optici*).

Між малими крилами (*alae minores*) і великими крилами (*alae majores*) утворюється верхня очноямкова щілина (*fissura orbitalis superior*).

*Крилоподібні відростки* (*processus pterygoidei*) складаються з:

- присередньої пластинки (*lamina medialis*);

- бічної пластинки (*lamina lateralis*), між якими в нижній частині проходить крилоподібна вирізка (*incisura pterygoidea*), яка у верхній частині переходить в крилоподібну ямку (*fossa pterygoidea*).

Присередня пластинка (*lamina medialis*) знизу переходить в крилоподібний гачок (*hamulus pterygoideus*), згин якого формує борозну крилоподібного гачка (*sulcus hamuli pterygoidei*).

В основі крилоподібних відростків (*processus pterygoidei*) проходить крилоподібний канал (*canalis pterygoideus*) та розташована човноподібна ямка (*fossa scaphoidea*).

З внутрішнього боку основи присередньої пластинки крилоподібного відростка (*lamina medialis processus pterygoidei*) розташований піхвовий відросток (*processus vaginalis*).

#### **Скронева кістка** (*os temporale*)

Скронева кістка має три частини:

- лускову частину (*pars squamosa*);

- кам'янисту частину (*pars petrosa*);

- барабанну частину (*pars tympanica*).

*Лускова частина* скроневої кістки (*pars squamosa ossis temporalis*) має:

- тім'яний край (*margo parietalis*), на якому ззаду розташована тім'яна вирізка (*incisura parietalis*);

- клиноподібний край (*margo sphenoidalis*);

- скроневу поверхню (*facies temporalis*);

- мозкову поверхню (*facies cerebralis*).

На скроневої поверхні *лускової частини* скроневої кістки (*facies temporalis partis squamosae ossis temporalis*) розташований виличний відросток (*processus zygomaticus*), в основі якого міститься нижньощелепна ямка (*fossa mandibularis*) із суглобовою поверхнею (*facies articularis*) для з'єднання з голівкою нижньої щелепи (*caput mandibulae*).

До заду виличний відросток (*processus zygomaticus*) продовжується у надсоскоподібний гребінь (*crista supra-mastoidea*).

Спереду нижньощелепну ямку (*fossa mandibularis*) оточує суглобовий горбок (*tuberculum articulare*).

Спереду від зовнішнього слухового отвору (*meatus acusticus externus*) під нижньощелепною ямкою (*fossa mandibularis*) розташована барабанно-лускова щілина (*fissura tympanosquamosa*), в яку виступає вузька кісткова пластинка (*lamina ossea*) покриття барабанної порожнини (*tegmen tympani*).

Унаслідок цього барабанно-лускова щілина (*fissura tympanosquamosa*) розділяється на дві:

- кам'янисто-лускову щілину (*fissura petrosquamosa*), яка розміщена ближче до нижньощелепної ямки (*fossa mandibularis*);

- кам'янисто-барабанну щілину (*fissura petrotympanica*), яка розташована ближче до кам'янистої частини (*pars petrosa*).

Частина нижньощелепної ямки (*fossa mandibularis*), що розташована попереду вищезазначених щілин (*fissurae*), називається суглобовою поверхнею (*facies articularis*), яка вкрита суглобовим хрящем (*cartilago articularis*), вона бере участь в утворенні скронево-нижньощелепного суглоба (*articulatio temporomandibularis*).

На зовнішній поверхні лускової частини скроневої кістки (*facies externa partis squamosae ossis temporalis*) вище від виличного відростка (*processus zygomaticus*) вертикально спрямована борозна середньої скроневої артерії (*sulcus arteriae temporalis mediae*).

Дещо вище від зовнішнього слухового отвору (*meatus acusticus externus*) на лусковій частині (*pars squamosa*) знаходяться:

- надходова ямочка (*fovea suprimeatica*; *foveola suprimeatalis*);

- надходова ость (*spina suprimeatica*; *spina suprimeatalis*).

Мозкова поверхня лускової частини (facies cerebialis partis squamosae) відокремлюється від кам'янистої частини (pars petrosa) кам'янисто-лусковою щілиною (fissura petrosquamosa) і на ній знаходяться:

- втиснення звивин; пальцеподібні втиснення; мозкові випини (impressiones gyrorum; impressiones digitatae; juga cerebrialia);
- артеріальні борозни (sulci arteriosi).

*Барабанна частина скроневої кістки* (pars tympanica ossis temporalis) оточує зовнішній слуховий отвір (porus acusticus externus), який веде у зовнішній слуховий хід (meatus acusticus externus).

Попереду зовнішнього слухового отвору (porus acusticus externus) розташована велика барабанна ость (spina tympanica major), позаду – мала барабанна ость (spina tympanica minor), а зверху між ними розташована барабанна вирізка (incisura tympanica).

Барабанна частина (pars tympanica) відокремлюється від кам'янистої частини кам'янисто-барабанною щілиною (fissura petrotympanica).

*Кам'яниста частина скроневої кістки* (pars petrosa ossis temporalis) має вигляд та назву піраміди (pyramis).

Верхівка кам'янистої частини (apex partis petrosae) спрямована вперед, униз і присередньо, а основа кам'янистої частини (basis partis petrosae) – в протилежний бік.

Кам'яниста частина (pars petrosa) має:

- передню поверхню кам'янистої частини (facies anterior partis petrosae);
- задню поверхню кам'янистої частини (facies posterior partis petrosae);
- нижню поверхню кам'янистої частини (facies inferior partis petrosae);
- передній край кам'янистої частини (margo anterior partis petrosae);
- верхній край кам'янистої частини (margo superior partis petrosae);
- задній край кам'янистої частини (margo posterior partis petrosae).

В основі кам'янистої частини (pars petrosa) між лабіринтом (labyrinthus) та зовнішнім слуховим ходом (meatus acusticus externus) розташована барабанна порожнина (cavitas tympani), яка заповнена повітрям, вистелена слизовою оболонкою (tunica mucosa) і містить слухові кісточки (ossicula auditus).

На *передній поверхні кам'янистої частини* (facies anterior partis petrosae) розташовані такі анатомічні утвори:

- трійчасте втиснення (impressio trigeminalis);
- розтвір каналу великого кам'янистого нерва (hiatus canalis nervi petrosi majoris) і борозна великого кам'янистого нерва (sulcus nervi petrosi majoris);
- розтвір каналу малого кам'янистого нерва (hiatus canalis nervi petrosi minoris) і борозна малого кам'янистого нерва (sulcus nervi petrosi minoris);
- дугове підвищення (eminentia arcuata);
- покриття барабанної порожнини (tegmen tympani).

*Задня поверхня кам'янистої частини* (facies

posterior partis petrosae) відокремлена від передньої поверхні кам'янистої частини (facies anterior partis petrosae) верхнім краєм кам'янистої частини, на якому розміщується борозна верхньої кам'янистої пазухи (sulcus sinus petrosi superioris).

На цій поверхні знаходяться такі анатомічні утвори:

- внутрішній слуховий отвір (porus acusticus internus), який веде у внутрішній слуховий хід (meatus acusticus internus);
- піддугова ямка (fossa subarcuata);
- каналець присінка (canaliculus vestibuli);
- отвір каналця присінка (apertura canaliculi vestibuli).

*Нижня поверхня кам'янистої частини* (facies inferior partis petrosae) відмежована від задньої поверхні кам'янистої частини (facies posterior partis petrosae) заднім краєм, на якому є борозна нижньої кам'янистої пазухи (sulcus sinus petrosi inferioris). На цій поверхні містяться такі структури:

- шилососкоподібний отвір (foramen stylomastoideum);
- шилоподібний відросток (processus styloideus), основу якого охоплює *піхва шилоподібного відростка* (vagina processus styloidei);
- яремна ямка (fossa jugularis);
- яремна вирізка (incisura jugularis);
- внутрішньояремний відросток (processus intrajugularis);
- каналець завитка (canaliculus cochleae);
- зовнішній отвір сонного каналу (apertura externa canalis carotici);
- отвір каналця завитка (apertura canaliculi cochleae);
- кам'яниста ямочка (fossula petrosa);
- соскоподібний каналець (canaliculus mastoideus);
- барабанний каналець (canaliculus tympanicus).

На *верхівці кам'янистої частини* (apex partis petrosae) розташований внутрішній отвір сонного каналу (apertura interna canalis carotici), а на межі з лусковою частиною (pars squamosa) – м'язово-трубний канал (canalis musculotubarius).

До кам'янистої частини (pars petrosa) належить *соскоподібний відросток* (processus mastoideus), присередньо він оточений соскоподібною вирізкою (incisura mastoidea), ззаду від якої розташована борозна потиличної артерії (sulcus arteriae occipitalis).

На мозковій поверхні соскоподібного відростка (facies cerebialis processus mastoidei) проходить борозна сигмоподібної пазухи (sulcus sinus sigmoidei).

Усередині соскоподібний відросток (processus mastoideus) складається із соскоподібних комірок (cellulae mastoideae), які відкриваються у печеру (antrum), а остання – в барабанну порожнину (cavitas tympani).

Позаду соскоподібного відростка (processus mastoideus) є непостійний соскоподібний отвір (foramen mastoideum).

Соскоподібний відросток (processus mastoideus)

відмежовується від барабанної частини (pars tympanica) барабанно-соскоподібною щілиною (fissura tympanomastoidea).

### **Канали скроневої кістки** (canales ossis temporalis)

#### **1 Сонний канал** (canalis caroticus):

- починається зовнішнім отвором сонного каналу (apertura externa canalis carotici) на нижній поверхні кам'янистої частини (facies inferior partis petrosae);

- закінчується внутрішнім отвором сонного каналу (apertura interna canalis carotici) на верхівці кам'янистої частини (apex partis petrosae).

**2 Сонно-барабанні каналці** (canaliculi carotici tympanici) – парні:

- починаються на присередній стінці (paries medialis) сонного каналу біля його зовнішнього отвору (apertura externa canalis carotici);

- закінчуються в барабанній порожнині (cavitas tympanica).

#### **3 Канал лицевого нерва** (canalis nervi facialis):

- починається на дні внутрішнього слухового ходу (meatus acusticus internus), іде горизонтально ззаду наперед перпендикулярно до осі кам'янистої частини (pars petrosa), утворює колінце каналу лицевого нерва (geniculum canalis nervi facialis), повертає в бік і назад, проходячи паралельно до осі кам'янистої частини, а потім повертає донизу;

- закінчується шилососкоподібним отвором (foramen stylomastoideum).

**4 Каналець барабанної струни** (canaliculus chordae tympani):

- починається в каналі лицевого нерва (canalis nervi facialis) в ділянці шило-соскоподібного отвору (foramen stylomastoideum), проходить через барабанну порожнину (cavitas tympanica);

- закінчується в кам'янисто-барабанній щілині (fissura petrotympanica).

#### **5 Барабанний canaleць** (canaliculus tympanicus):

- починається на дні кам'янистої ямочки (fossula petrosa), проходить через барабанну порожнину (cavitas tympanica);

- закінчується розтвором каналу малого кам'янистого нерва (hiatus canalis nervi petrosi minoris).

**6 Соскоподібний canaleць** (canaliculus mastoideus):

- починається на дні яремної ямки (fossa jugularis);

- закінчується в барабанно-соскоподібній щілині (fissura tympanomastoidea).

#### **7 М'язово-трубний канал** (canalis musculotubarius)

перегородкою м'язово-трубного каналу (septum canalis musculotubarii) поділений на (верхній) *півканал м'яза-натягувача барабанної перетинки* (semicanalis muscoli tensoris tympani) і (нижній) *півканал слухової труби* (semicanalis tubae auditivae; semicanalis tubae auditoriae). Він:

- починається на межі між лусковою частиною (pars squamosa) та переднім краєм кам'янистої частини (margo anterior partis petrosae);

- закінчується у барабанній порожнині (cavitas tympanica).

### **Решітчаста кістка** (os ethmoidale)

Решітчаста кістка є кісткою мозкового черепа (neurocranium), бере участь у формуванні лицевого черепа (viscerocranium) і належить до повітряноносних кісток (ossa pneumatica). Вона складається з:

- перпендикулярної пластинки (lamina perpendicularis);

- дірчастої пластинки (lamina cribrosa), раніше її називали горизонтальною пластинкою (lamina horizontalis);

- решітчастого лабіринта (labyrinthus ethmoidalis).

**Перпендикулярна пластинка** (lamina perpendicularis) дірчастою пластинкою поділяється на дві частини: верхня в порожнині черепа утворює півнячий гребінь (crista galli), а нижня спускається в носову порожнину (cavitas nasi) і бере участь в утворенні носової перегородки (septum nasi). Крила півнячого гребеня (alae cristae galli) оточують сліпий отвір (foramen caecum).

**Дірчаста пластинка** (lamina cribrosa) містить 15-20 дірчастих отворів (foramina cribrosa). З боків до неї прикріплюється решітчастий лабіринт решітчастої кістки (labyrinthus ethmoidalis ossis ethmoidalis). Бічна поверхня лабіринтів гладка і називається очноямковими пластинками (laminae orbitales).

Решітчастий лабіринт (labyrinthus ethmoidalis) складається з:

- передніх решітчастих комірок (cellulae ethmoidales anteriores);

- середніх решітчастих комірок (cellulae ethmoidales mediae);

- задніх решітчастих комірок (cellulae ethmoidales posteriores).

До решітчастого лабіринту (labyrinthus ethmoidalis) прикріплюються:

- верхня носова раковина (concha nasalis superior);

- середня носова раковина (concha nasalis media), між якими проходить верхній носовий хід (meatus nasi superior). Інколи буває найвища носова раковина (concha nasalis suprema).

Найбільша комірка решітчастого лабіринту (labyrinthus ethmoidalis) має назву решітчастий пухир (bulla ethmoidalis).

Від решітчастого лабіринту (labyrinthus ethmoidalis) латерально від середньої носової раковини (concha nasalis media) простягається гачкуватий відросток (processus uncinatus). Поміж гачкуватим відростком та решітчастим пухирем знаходиться решітчаста лійка (infundibulum ethmoidale), яка переходить у півмісяцеву щілину (hiatus semilunaris).

Завдяки решітчастій лійці (infundibulum ethmoidale) та півмісяцевій щілині (hiatus semilunaris) порожнини решітчастої кістки (os ethmoidale) сполучаються з лобовою пазухою (sinus frontalis) та середнім носовим ходом (meatus nasi medius).

## **КІСТКИ ЛИЦЕВОГО ЧЕРЕПА** (ossa viscerocranii або ossa cranii facialis)

### **До кісток лицевого черепа належать:**

- *верхня щелепа* (maxilla);
- *влична кістка* (os zygomaticum);
- *носова кістка* (os nasale);
- *піднебінна кістка* (os palatinum);
- *сльозова кістка* (os lacrimale);
- *леміш* (vomer);
- *більша частина решітчастої кістки* (os ethmoidale);
- *нижня щелепа* (mandibula);
- *нижня носова раковина* (concha nasalis inferior);
- *під'язикова кістка* (os hyoideum).

### **Верхня щелепа** (maxilla)

Це парна кістка, належить до повітроносних кісток (ossa pneumatica), має тіло верхньої щелепи (corpus maxillae) і чотири відростки.

*Лобовий відросток* (processus frontalis) досягає носової частини лобової кістки (pars nasalis ossis frontalis), на його присередній поверхні (facies medialis) розташований:

- *решітчастий гребінь* (crista ethmoidalis), до якого прикріплюється середня носова раковина (concha nasalis media);
- *передній сльозовий гребінь* (crista lacrimalis anterior);
- *сльозова вирізка* (incisura lacrimalis).

*Виличний відросток* (processus zygomaticus) з'єднується із виличною кісткою (os zygomaticum).

*Комірковий відросток* (processus alveolaris) має коміркову дугу (arcus alveolaris), у якій розміщені зубні комірки (alveoli dentales) для коренів зубів (radices dentium).

Зубні комірки (alveoli dentales) відокремлені одна від одної міжкомірковими перегородками (septa interalveolaria).

Задні (три) зубні комірки мають міжкореневі перегородки (septa interradicularia).

На зовнішній поверхні коміркового відростка (processus alveolaris) помітні коміркові випини (juga alveolaria).

*Піднебінний відросток* (processus palatinus) – це горизонтальна пластинка, яка бере участь в утворенні більшої частини твердого піднебіння (palatum durum).

Піднебінні відростки (processus palatini) обох верхніх щелеп (maxillae), зростаючись по серединній лінії (linea mediana), утворюють серединне піднебінне шво (sutura palatina mediana).

Передній кінець цього шва містить різцевий отвір (foramen incisivum), який переходить у різцевий канал (canalis incisivus).

Іноді у цій ділянці є окрема різцева кістка або передверхньощелепна кістка (os incisivum; premaxilla).

На нижній поверхні піднебінних відростків (facies inferior processuum palatinum) знаходяться піднебінні борозни (sulci palatini), між якими розміщені піднебінні ості (spinae palatinae).

На *тілі верхньої щелепи* розрізняють чотири поверхні:

- *передню поверхню* (facies anterior);
- *очноюмкову поверхню* (facies orbitalis);
- *підскроневу поверхню* (facies infratemporalis);
- *носову поверхню* (facies nasalis).

*Очноюмкова поверхня* (facies orbitalis) утворює нижню стінку очної ямки (paries inferior orbitae). На цій поверхні (facies orbitalis) розташована підочноюмкова борозна (sulcus infraorbitalis), яка продовжується у підочноюмковий канал (canalis infraorbitalis) і відкривається на передній поверхні (facies anterior) підочноюмковим отвором (foramen infraorbitale).

*Передня поверхня* (facies anterior) від очноюмкової поверхні (facies orbitalis) відмежується підочноюмковим краєм (margo infraorbitalis), під яким розташований підочноюмковий отвір (foramen infraorbitale), який частіше розміщений на рівні 5-го зуба. Під цим отвором (foramen infraorbitale) розташована іклова ямка (fossa canina).

На присередньому краї передньої поверхні (margo medialis faciei anterioris) розташована носова вирізка (incisura nasalis), яка переходить у передню носову ость (spina nasalis anterior).

*Підскронева поверхня* (facies infratemporalis) розташована позаду виличного відростка верхньої щелепи (processus zygomaticus maxillae).

На підскроневої поверхні (facies infratemporalis) розташований горб верхньої щелепи; підвищення верхньої щелепи (tuber maxillae; eminentia maxillae). На ньому (tuber maxillae) знаходяться коміркові отвори (foramina alveolaria), що ведуть у коміркові канали (canales alveolares).

На *носовій поверхні* (facies nasalis) розташований верхньощелепний розтвір (hiatus maxillaris), що веде у верхньощелепну (гайморову) пазуху (sinus maxillaris), яка вистелена слизовою оболонкою (tunica mucosa) і заповнена повітрям. Остання відкривається у середній носовий хід (meatus nasi medius).

Позаду і нижче верхньощелепного розтвору (hiatus maxillaris) по носовій поверхні (facies nasalis) проходить велика піднебінна борозна (sulcus palatinus major).

Попереду верхньощелепного розтвору (hiatus maxillaris) на носовій поверхні (facies nasalis) розташована сльозова борозна (sulcus lacrimalis), яка разом з нижньою носовою раковиною (concha nasalis inferior) утворює носо-сльозовий канал (canalis nasolacrimalis).

Перед сльозовою борозною (sulcus lacrimalis) розташований раковинний гребінь (crista conchalis), до якого прикріплюється нижня носова раковина (concha nasalis inferior).

### **Вилична кістка** (os zygomaticum)

Вилична кістка є парною і має:

- *лобовий відросток* (processus frontalis);
- *скроневиий відросток* (processus temporalis);
- *бічну поверхню* (facies lateralis);
- *скроневу поверхню* (facies temporalis);
- *очноюмкову поверхню* (facies orbitalis).

На *очноямковій поверхні* (facies orbitalis) розташований вилично-очноямковий отвір (foramen zygomaticoorbitale), що веде у канал (canalis), який всередині виличної кістки (os zygomaticum) розгалужується на два канали, які відкриваються:

- на *бічній поверхні* (facies lateralis) – вилично-лицевим отвором (foramen zygomaticofaciale);

- на *скроневій поверхні* (facies temporalis) – вилично-скроневим отвором (foramen zygomaticotemporale).

#### **Носова кістка** (os nasale)

Це парні кістки, які *присередніми краями* (marginēs mediales) з'єднуються між собою і утворюють кісткову частину спинки носа (pars ossea dorsi nasi).

*Верхній край* носової кістки (margo superior ossis nasalis) з'єднується з носовою частиною лобової кістки (pars nasalis ossis frontalis).

*Бічний край* носової кістки (margo lateralis ossis nasalis) з'єднується з переднім краєм лобового відростка верхньої щелепи (margo anterior processus frontalis maxillae).

*Нижній (вільний) край* носової кістки (margo inferior ossis nasalis) разом із переднім краєм основи лобового відростка верхньої щелепи (margo anterior processus frontalis maxillae) оточує носові отвори (foramina nasalia) – грушоподібний отвір (apertura piriformis).

*Передня поверхня* носової кістки (facies anterior ossis nasalis) гладка.

*Задня поверхня* (facies posterior), яка повернута до носової порожнини (cavitas nasi), містить решітчасту борозну (sulcus ethmoidalis).

#### **Піднебінна кістка** (os palatinum)

Піднебінна кістка є парною кісткою і бере участь в утворенні стінок:

- носової порожнини (cavitas nasi);
- ротової порожнини (cavitas oris);
- очної ямки (orbita);
- крилопіднебінної ямки (fossa pterygopalatina).

Піднебінна кістка (os palatinum) має:

- горизонтальну пластинку (lamina horizontalis);
- перпендикулярну пластинку (lamina perpendicularis).

*Горизонтальна пластинка* (lamina horizontalis), з'єднуючись із однойменною пластинкою протилежної піднебінної кістки (os palatinum), бере участь в утворенні кісткового піднебіння (palatum osseum).

У місці з'єднання горизонтальної пластинки (lamina horizontalis) з піднебінним відростком верхньої щелепи (processus palatinus maxillae) утворюється поперечне піднебінне шво (sutura palatina transversa).

На *піднебінній поверхні*; нижній поверхні (facies palatina; facies inferior) горизонтальної пластинки (lamina horizontalis) позаду поперечного піднебінного шва (sutura palatina transversa) розташований піднебінний гребінь (crista palatina).

*Носова поверхня*; верхня поверхня горизонтальної пластинки (facies nasalis; facies superior laminae horizontalis) гладка, уздовж присереднього її краю (margo medialis), як і на піднебінному відростку верхньої щелепи (processus palatinus maxillae), виражений носовий гребінь (crista nasalis), який переходить в задню носову ость (spina nasalis posterior).

*Перпендикулярна пластинка* піднебінної кістки (lamina perpendicularis ossis palatini) відходить від горизонтальної пластинки (lamina horizontalis) угору під прямим кутом і входить до складу бічної стінки носової порожнини (paries lateralis cavitatis nasi) як носова поверхня перпендикулярної пластинки (facies nasalis laminae perpendicularis).

На носовій поверхні перпендикулярної пластинки (facies nasalis laminae perpendicularis) розташований:

- угорі – решітчастий гребінь (crista ethmoidalis);

- унизу – раковинний гребінь (crista conchalis), до яких прикріплюються середня носова раковина решітчастої кістки (concha nasalis media ossis ethmoidalis) та нижня носова раковина (concha nasalis inferior).

На верхньощелепній поверхні; бічній поверхні перпендикулярної пластинки (facies maxillaris; facies lateralis laminae perpendicularis) проходить велика піднебінна борозна (sulcus palatinus major), яка разом із однойменними борознами верхньої щелепи (maxilla) та крилоподібного відростка клиноподібної кістки (processus pterygoideus ossis sphenoidalis) утворює великий піднебінний канал (canalis palatinus major), що закінчується великим піднебінним отвором (foramen palatinum majus) на твердому піднебінні (palatum durum).

У *піднебінній кістці* (os palatinum) розрізняють *три відростки*:

- пірамідний відросток (processus pyramidalis);
- очноямковий відросток (processus orbitalis);
- крилоподібний відросток (processus sphenoidalis).

*Пірамідний відросток* піднебінної кістки (processus pyramidalis ossis palatini) відходить в задньому відділі з'єднання горизонтальної пластинки (lamina horizontalis) з перпендикулярною пластинкою (lamina perpendicularis).

Цей відросток (processus pyramidalis) входить у крилоподібну вирізку (incisura pterygoidea) між бічною пластинкою (lamina lateralis) та присередньою пластинкою клиноподібної кістки (lamina medialis ossis sphenoidalis), доповнюючи крилоподібну ямку (fossa pterygoidea).

Через пірамідний відросток піднебінної кістки (processus pyramidalis ossis palatini) проходять малі піднебінні канали (canales palatini minores), які відкриваються малими піднебінними отворами (foramina palatina minora) на піднебінній поверхні пірамідного відростка (facies palatina processus pyramidalis).

*Очноямковий відросток* (processus orbitalis) бере участь в утворенні нижньої стінки очної ямки (paries



inferior orbitae) та частково закриває комірки решітчастої кістки (cellulae ossis ethmoidalis).

**Клиноподібний відросток** (processus sphenoidalis) приєднується до нижньої поверхні тіла клиноподібної кістки (facies inferior corporis ossis sphenoidalis).

Очноямковий відросток (processus orbitalis) та клиноподібний відросток (processus sphenoidalis) оточують клинопіднебінну вирізку (incisura sphenopalatina), яка при з'єднанні з тілом клиноподібної кістки (corpus ossis sphenoidalis) утворює клинопіднебінний отвір (foramen sphenopalatinum).

#### **Сльозова кістка** (os lacrimale)

Це парна кістка, яка утворює передню частину присередньої стінки очної ямки (pars anterior parietis medialis orbitae).

*Спереду та знизу* сльозова кістка (os lacrimale) межує з лобовим відростком верхньої щелепи (processus frontalis maxillae).

*Ззаду* межує з очноямковою пластинкою решітчастої кістки (lamina orbitalis ossis ethmoidalis).

*Угорі* з'єднується з присереднім краєм очноямкової частини лобової кістки (margo medialis partis orbitalis ossis frontalis).

Присередня поверхня сльозової кістки (facies medialis ossis lacrimalis) прикриває збоку передні решітчасті комірки решітчастої кістки (cellulae ethmoidales anteriores ossis ethmoidalis).

На бічній поверхні сльозової кістки (facies lateralis ossis lacrimalis) розташований задній сльозовий гребінь (crista lacrimalis posterior), який закінчується унизу сльозовим гачком (hamulus lacrimalis).

Попереду від заднього сльозового гребеня (crista lacrimalis posterior) розміщена сльозова борозна (sulcus lacrimalis), яка з такою ж борозною верхньої щелепи (sulcus lacrimalis maxillae) утворює ямку сльозового мішка (fossa sacci lacrimalis).

#### **Леміш** (vomer)

Це непарна кістка, яка розташована у носовій порожнині (cavitas nasi) і разом із перпендикулярною пластинкою решітчастої кістки (lamina perpendicularis ossis ethmoidalis) утворює кісткову носову перегородку (septum nasi osseum).

На верхньозадньому краю лемеша (vomer) знаходяться два крила лемеша (alae vomeris).

Між крилами лемеша (alae vomeris) розташовується клиноподібний гребінь (crista sphenoidalis) та клиноподібний дзьоб тіла клиноподібної кістки (rostrum sphenoidale corporis ossis sphenoidalis).

На поверхні лемеша (facies vomeris) розташована борозна лемеша (sulcus vomeris).

Задній край лемеша (margo posterior vomeris) називається хоанним гребенем лемеша (crista choanalis vomeris), він гладкий і розмежує хоани; задні носові отвори (choanae; aperturae nasales posteriores).

Нижній край лемеша (margo inferior vomeris) зростається з носовим гребенем піднебінного відростка верхньої щелепи (crista nasalis processus

palatini maxillae).

Передній край лемеша (margo anterior vomeris) називається клиноподібною частиною лемеша (pars sphenoidalis vomeris) і:

- у верхній частині з'єднується з перпендикулярною пластинкою решітчастої кістки (lamina perpendicularis ossis ethmoidalis);

- а в нижній – з хрящовою частиною носової перегородки (pars cartilaginea septi nasi).

#### **Нижня щелепа** (mandibula)

Це непарна кістка, що має:

- тіло нижньої щелепи (corpus mandibulae);

- дві гілки нижньої щелепи (rami mandibulae).

*Тіло нижньої щелепи* (corpus mandibulae) складається з:

- *основи нижньої щелепи* (basis mandibulae);

- *коміркової частини* (pars alveolaris).

*Коміркова частина* тіла нижньої щелепи (pars alveolaris corporis mandibulae) має коміркову дугу (arcus alveolaris) із зубними комітками (alveoli dentales), між якими знаходяться міжкоміркові перегородки (septa interalveolaria), а в комітках великих кутніх зубів – міжкореневі перегородки (septa interradicularia).

На зовнішній поверхні коміркової дуги (facies externa arcus alveolaris) є коміркові випини (juga alveolaria).

Позаду від зубних комірок третіх великих кутніх зубів (alveoli dentales dentium molarium tertiorum) біля основи переднього краю гілки нижньої щелепи (margo anterior rami mandibulae) розташований замолярний трикутник (trigonum retromolare), а в ньому – замолярна ямка (fossa retromolaris).

*Основа нижньої щелепи* (basis mandibulae) спереду на зовнішній поверхні (facies externa) має підборідний виступ (protuberantia mentalis), нижче від якого є парний підборідний горбок (tuberculum mentale).

Дозаду та вище від підборідного горбка (tuberculum mentale), на рівні другого малого кутнього зуба (dens premolaris secundus), розташований підборідний отвір (foramen mentale), а позаду нього починається і йде до гілки нижньої щелепи коса лінія (linea obliqua).

По середині внутрішньої поверхні основи нижньої щелепи (facies interna basis mandibulae) виступає підборідна ость (spina mentalis; spina geni), яка складається з:

- *верхньої підборідної ості* (spina mentalis superior);

- *нижньої підборідної ості* (spina mentalis inferior).

По боках від підборідної ості (spina mentalis) на основі нижньої щелепи (basis mandibulae) справа та зліва розташована двочеревцева ямка (fossa digastrica).

На верхньому краї підборідної ості (margo superior spinae mentalis), ближче до зубних комірок (alveoli dentales), з двох боків розташовується під'язикова ямка (fovea sublingualis).

Під під'язиковою ямкою (fovea sublingualis) починається і спрямована косо догори щелепно-під'язикова лінія (linea mylohyoidea), яка закінчується на задньому кінці тіла нижньої щелепи (corpus mandibulae).

Під щелепно-під'язиковою лінією (linea mylohyoidea), на рівні кутніх зубів (dens molaris, dens premolaris) розташована піднижньощелепна ямка (fovea submandibularis).

*Гілка нижньої щелепи* (ramus mandibulae) – парна, відходить від тіла нижньої щелепи (corpus mandibulae) під тупим кутом і називається кутом нижньої щелепи (angulus mandibulae).

На куті нижньої щелепи (angulus mandibulae) ззовні (на зовнішній поверхні) розташовані жувальна горбистість (tuberositas masseterica), а зсередини (на внутрішній поверхні) – крилоподібна горбистість (tuberositas pterygoidea) для прикріплення жувальних м'язів.

Дещо вище від крилоподібної горбистості (tuberositas pterygoidea) розташований отвір нижньої щелепи (foramen mandibulae), який присередньо оточений язичком нижньої щелепи (lingula mandibulae).

Отвір нижньої щелепи (foramen mandibulae) веде до каналу нижньої щелепи (canalis mandibulae), який знаходиться всередині уздовж тіла нижньої щелепи (corpus mandibulae) та закінчується на його зовнішній поверхні (facies externa) підборідним отвором (foramen mentale).

На внутрішній поверхні гілки нижньої щелепи (facies interna rami mandibulae), дещо позаду від язичка нижньої щелепи (lingula mandibulae) спускається косо вниз та вперед щелепно-під'язикова борозна (sulcus mylohyoideus).

Гілка нижньої щелепи (ramus mandibulae) містить:

- передній вінцевий відросток (processus coronoideus);
- задній виrostковий відросток (processus condylaris), які спрямовані догори.

Між вінцевим відростком (processus coronoideus) і виrostковим відростком (processus condylaris) розташована вирізка нижньої щелепи (incisura mandibulae).

Вінцевий відросток (processus coronoideus) має загострену верхівку (apex). Від основи верхівки (basis apicis) на внутрішній поверхні до останнього великого кутнього зуба (dens molaris) іде скроневий гребінь (crista temporalis).

Виростковий відросток (processus condylaris) закінчується голівкою нижньої щелепи; відростком нижньої щелепи (caput mandibulae; condylus mandibulae), яка продовжується в шийку нижньої щелепи (collum mandibulae). На передній поверхні (facies anterior) розташована крилоподібна ямка (fovea pterygoidea).

*Нижня щелепа (mandibula)* – єдина кістка черепа (os cranii), яка з'єднується з черепом за допомогою суглоба (articulatio).

### **Нижня носова раковина** (concha nasalis inferior)

Ця кістка є парною тонкою шорсткою пластинкою і має:

- тіло (corpus);
- три відростки (processus) і відмежовує середній носовий хід (meatus nasi medius) від нижнього носового ходу (meatus nasi inferior).

Присередня поверхня нижньої носової раковини (facies medialis conchae nasalis inferioris) – випукла.

Бічна поверхня нижньої носової раковини (facies lateralis conchae nasalis inferioris) ввігнута і своїм *верхнім краєм* (margo superior) зростається спереду з раковинним гребенем верхньої щелепи (crista conchalis maxillae) та із раковинним гребенем перпендикулярної пластинки піднебінної кістки (crista conchalis laminae perpendicularis ossis palatini) ззаду.

*Нижній край* нижньої носової раковини (margo inferior conchae nasalis inferioris) вільний і загинається убік.

Від *верхнього краю* тіла нижньої носової раковини (margo superior corporis conchae nasalis inferioris) відходять такі три відростки (processus):

- слъзозвий відросток (processus lacrimalis), який розташований спереду від інших відростків (processus) нижньої носової раковини (concha nasalis inferior) і піднімається догори, досягаючи слъзозової кістки (os lacrimale);
- верхньощелепний відросток (processus maxillaris), що відходить збоку від верхнього краю нижньої носової раковини (margo superior conchae nasalis inferioris), спрямований донизу і частково закриває верхньощелепний розтвір верхньої щелепи (hiatus maxillaris maxillae);
- решітчастий відросток (processus ethmoidalis), який розташований на задньому краї тіла нижньої носової раковини (margo posterior corporis conchae nasalis inferioris) і спрямований догори, де з'єднується з гачкуватим відростком решітчастої кістки (processus uncinatus ossis ethmoidalis).

### **Під'язикова кістка** (os hyoideum)

Під'язикова кістка відокремлена від інших кісток черепа. Розміщена в передній шийній ділянці (regio cervicalis anterior) на рівні IV шийного хребця (vertebrae cervicalis IV).

До під'язикової кістки (os hyoideum) кріпляться деякі м'язи шиї (musculi colli), язика (musculi linguae), глотки (musculi pharyngis), а також фіксується гортань (larynx).

За функцією – це сесамоподібна кістка, що за своїм розвитком є похідним зябрового апарату, з якого розвиваються кістки черепа (ossa cranii).

Під'язикова кістка (os hyoideum) має:

- тіло під'язикової кістки (corpus ossis hyoidei);
- дві пари відростків (processus).

*Тіло під'язикової кістки* (corpus ossis hyoidei) має вигляд зігнутої пластинки:

- задня поверхня (facies posterior) ввігнута;

- передня поверхня (facies anterior) – випукла.

Від тіла під'язикової кістки (corpus ossis hyoidei) справа та зліва відходять потовщені на кінцях великі роги (cornua majora), які спрямовані назад, дещо догори, та малі роги (cornua minora), які коротші та

спрямовані догори, назад і латерально.

Під'язикова кістка (os hyoideum) за допомогою м'язів (musculi) та зв'язок (ligamenta) підвішена до черепа (cranium) і з'єднується з гортанню (larynx).

## ЧЕРЕП У ЦІЛОМУ (cranium totale)

### **Очна ямка;** орбіта (orbita)

Очна ямка має:

- верхню стінку (paries superior);
- нижню стінку (paries inferior);
- бічну стінку (paries lateralis);
- присередню стінку (paries medialis);
- очноямковий край (margo orbitalis);
- надочноямковий край (margo supraorbitalis);
- підочноямковий край (margo infraorbitalis);
- бічний край (margo lateralis);
- присередній край (margo medialis).

*Верхня стінка* (paries superior) утворена:

- лобовою кісткою (os frontale);
- малими крилами клиноподібної кістки (alae minores ossis sphenoidalis).

У передній частині верхньої стінки на межі з бічною стінкою (paries lateralis) розміщена ямка слюзової залози (fossa glandulae lacrimalis), в ділянці присередньої стінки – блокова ямка (fovea trochlearis), або блокова ость (spina trochlearis).

*Нижня стінка* (paries inferior) утворена:

- верхньою щелепою (maxilla);
- виличною кісткою (os zygomaticum);
- піднебінною кісткою (os palatinum).

На цій стінці (paries inferior) проходить підочноямкова борозна (sulcus infraorbitalis), яка переходить в підочноямковий канал (canalis infraorbitalis). Останній відкривається підочноямковим отвором (foramen infraorbitale) на лицевій поверхні черепа (cranium) в ікловій ямці (fossa canina).

*Бічна стінка* (paries lateralis) утворена:

- очноямковою поверхнею великого крила клиноподібної кістки (facies orbitalis alae majoris ossis sphenoidalis);
- очноямковою поверхнею виличної кістки (facies orbitalis ossis zygomatici);
- виличним відростком лобової кістки (processus zygomaticus ossis frontalis).

На цій стінці (paries lateralis) розташований вилично-очноямковий отвір (foramen zygomaticoorbitale).

*Присередня стінка* (paries medialis) утворена:

- лобовим відростком верхньої щелепи (processus frontalis maxillae);
- слюзовою кісткою (os lacrimale);
- очноямковою пластинкою решітчастої кістки (lamina orbitalis ossis ethmoidalis);
- ззаду – тілом клиноподібної кістки (corpus ossis sphenoidalis);
- угорі – присередньою ділянкою очноямкової частини лобової кістки (regio medialis partis orbitalis ossis frontalis).

На цій стінці (paries medialis) у верхній частині в шві (sutura) між лобовою кісткою (os frontale) і решітчастою кісткою (os ethmoidale) знаходяться:

- передній решітчастий отвір (foramen ethmoidale

anterior);

- задній решітчастий отвір (foramen ethmoidale posterius).

У передній частині присередньої стінки (paries medialis) розташована:

- слізна борозна (sulcus lacrimalis);

- ямка слізного мішка (fossa sacci lacrimalis), яка переходить у носо-слізний канал (canalis nasolacrimalis).

Очна ямка (orbita) відкривається назовні *очноямковим входом* (aditus orbitalis), який обмежений:

- підочноямковим краєм (margo infraorbitalis);

- надочноямковим краєм (margo supraorbitalis).

Між бічною стінкою (paries lateralis) і верхньою стінкою (paries superior) розташована верхня очноямкова щілина (fissura orbitalis superior).

Між бічною стінкою (paries lateralis) і нижньою стінкою (paries inferior) знаходиться нижня очноямкова щілина (fissura orbitalis inferior).

*Сполучення очної ямки* (orbita):

- назовні через очноямковий вхід (aditus orbitalis);

- із середньою черепною ямкою (fossa cranii media) внутрішньої основи черепа (basis cranii interna) через зоровий канал (canalis opticus) та верхню очноямкову щілину (fissura orbitalis superior);

- із крилопіднебінною ямкою (fossa pterygopalatina) та підскроневою ямкою (fossa infratemporalis) через нижню очноямкову щілину (fissura orbitalis inferior);

- із нижнім носовим ходом носової порожнини (meatus nasi inferior cavitatis nasi) через носослізний канал (canalis nasolacrimalis);

- із передньою черепною ямкою (fossa cranii anterior) внутрішньої основи черепа (basis cranii interna) через передній решітчастий отвір (foramen ethmoidale anterius);

- із задніми решітчастими комірками решітчастої кістки (cellulae ethmoidales posteriores ossis ethmoidalis) через задній решітчастий отвір (foramen ethmoidale posterius).

### **Кісткова носова порожнина**

(cavitas nasalis ossea)

Вона відкривається спереду грушоподібним отвором (apertura piriformis), а ззаду через хоани (choanae) сполучається з носоглоткою.

Кісткова носова порожнина (cavitas nasalis ossea) розділена кістковою носовою перегородкою (septum nasi osseum) на праву та ліву половини, і кожна половина має:

- *верхню стінку* (paries superior);

- *нижню стінку* (paries inferior);

- *бічну стінку* (paries lateralis);

- *присередню стінку* (paries medialis).
- Бічна стінка* (paries lateralis) утворена:
  - носовою кісткою (os nasale);
  - лобовим відростком верхньої щелепи (processus frontalis maxillae);
  - слъзовою кісткою (os lacrimale);
  - решітчастим лабіринтом (labyrinthus ethmoidalis);
  - перпендикулярною пластинкою піднебінної кістки (lamina perpendicularis ossis palatini);
  - присередньою пластинкою крилоподібного відростка клиноподібної кістки (lamina medialis processus pterygoidei ossis sphenoidalis);
  - нижньою носовою раковиною (concha nasalis inferior).

*Верхня стінка* (paries superior) утворена:

- лобовою кісткою (os frontale);
- дірчастою пластинкою решітчастої кістки (lamina cribrosa ossis ethmoidalis).

*Присередня стінка* утворена:

- кістковою носовою перегородкою (septum nasi osseum), яка складається з:
  - перпендикулярної пластинки решітчастої кістки (lamina perpendicularis ossis ethmoidalis);
  - лемеша (vomer).

*Нижня стінка* (paries inferior) утворена кістковим піднебінням (palatum osseum), яке складається з піднебінного відростка верхньої щелепи (processus palatinus maxillae) і горизонтальної пластинки піднебінної кістки (lamina horizontalis ossis palatini).

*Кісткове піднебіння* (palatum osseum) має шви (suturae), що проходять по серединній лінії, між піднебінними відростками (processus palatini) правої та лівої верхніх щелеп (maxilla dextra et sinistra) та горизонтальними пластинками правої і лівої піднебінних кісток – серединне піднебінне шво (sutura palatina mediana), а також між передніми краями горизонтальних пластинок піднебінних кісток (laminae horizontales ossium palatinorum) та задніми краями піднебінних відростків верхніх щелеп – поперечне піднебінне шво (sutura palatina transversa).

Спереду і з боків кісткове піднебіння (palatum osseum) оточене комірковими відростками верхньої щелепи (processus alveolares maxillae), які разом утворюють коміркову дугу (arcus alveolaris).

Біля переднього кінця серединного піднебінного шва (extremitas anterior suturae palatinae medianae) знаходяться різцеві канали (canales incisivi).

У латеральному відділі поперечного піднебінного шва (sutura palatina transversa) в основі кожної горизонтальної пластинки розташовуються ліві і праві:

- великі піднебінні отвори (foramina palatina majora);
- 2-3 малих піднебінних отвори (foramina palatina minor).

*Між верхньою носовою раковиною* (concha nasalis superior) і *середньою носовою раковиною* (concha nasalis media) проходить *верхній носовий хід* (meatus nasi superior), куди, за посередництва клинорешітчастого закрутка (recessus sphenoehtmoidalis) відкриваються:

- клиноподібна пазуха (sinus sphenoidalis);
- задні решітчасті комірчки решітчастої кістки

(cellulae ethmoidales posteriores ossis ethmoidalis).

*Між середньою носовою раковиною* (concha nasalis media) і *нижньою носовою раковиною* (concha nasalis inferior) проходить *середній носовий хід* (meatus nasi medius), куди через решітчасту ліжку (infundibulum ethmoidale) та півмісяцеву щілину (hiatus semilunaris) відкриваються:

- лобова пазуха (sinus frontalis);
- верхньощелепна пазуха (sinus maxillaris);
- передні решітчасті комірчки (cellulae ethmoidales anteriores);
- середні решітчасті комірчки (cellulae ethmoidales mediae).

*Між нижньою носовою раковиною* (concha nasalis inferior) і *кістковим піднебінням* (palatum osseum) розташований *нижній носовий хід* (meatus nasi inferior), куди відкриваються:

- носослізний канал (canalis nasolacimalis);
- різцевий канал (canalis incisivus).

*Спільний носовий хід* (meatus nasi communis) є частиною носової порожнини (cavitas nasi) між носовими раковинами (conchae nasales) і носовою перегородкою (septum nasi).

*Носоглотковий хід* (meatus nasopharyngeus) розташований між заднім краєм носових раковин (margo posterior concharum nasalium) та хоанами (choanae).

На бічній стінці (paries lateralis) цього ходу позаду середньої носової раковини (concha nasalis media) розташований клинопіднебінний отвір (foramen sphenopalatinum).

Позаду і дещо вище верхньої носової раковини (concha nasalis superior) розташований клинорешітчастий закуток (recessus sphenoehtmoidalis), куди відкривається клиноподібна пазуха (sinus sphenoidalis) через отвір клиноподібної пазухи (apertura sinus sphenoidalis).

***Кісткова носова порожнина*** (cavitas nasalis ossea) ***сполучається через:***

- грушоподібний отвір (apertura piriformis) із зовнішнім середовищем;

- дірчасті отвори дірчастої пластинки решітчастої кістки (foramina cribrosa laminae cribrosae ossis ethmoidalis) – з *передньою черепною ямкою* (fossa cranii anterior) внутрішньої основи черепа (basis cranii interna);

- різцевий канал (canalis incisivus) – з *ротовою порожниною* (cavitas oris);

- хоани (choanae); задні носові отвори (aperturae nasales posteriores) – із *зовнішньою основою черепа* (basis cranii externa), або, за наявності м'яких тканин, з носовою частиною глотки (pars nasalis pharyngis);

- клинопіднебінний отвір (foramen sphenopalatinum) – з *крилопіднебінною ямкою* (fossa pterygopalatina).

*Хоани* (choanae); *задні носові отвори* (aperturae nasales posteriores) *обмежені:*

- знизу – горизонтальними пластинками піднебінних кісток (laminae horizontales ossium palatinorum);
- присередньо – лемешем (vomer);
- збоку – присередніми пластинками крилоподіб-

них відростків клиноподібної кістки (laminae mediales processuum pterygoideorum ossis sphenoidalis);

- угорі – тілом (corpus) та піховими відростками клиноподібної кістки (processus vaginales ossis sphenoidalis) і крилами лемеша (alae vomeris).

#### **Основа черепа (basis cranii)**

Основа черепа поділяється на:

- **внутрішню основу черепа** (basis cranii interna);

- **зовнішню основу черепа** (basis cranii externa).

**У внутрішній основі черепа** (basis cranii interna) виділяють три черепні ямки: передню, середню і задню.

Задній край малих крил і горбок сідла клиноподібної кістки відокремлюють передню черепну ямку від середньої черепної ямки.

Границею між середньою і задньою черепними ямками є верхній край кам'янистої частини скроневих кісток і спинка сідла клиноподібної кістки.

**Передня черепна ямка** (fossa cranii anterior) утворена очноямковими частинами лобових кісток і містить:

- пальцеподібні втиснення (impressiones digitatae);

- мозкові випини (juga cerebralia);

- дірчасту пластинку решітчастої кістки (lamina cribrosa ossis ethmoidalis);

- півнячий гребінь (crista gali);

- сліпий отвір (foramen caecum);

- лобовий гребінь лобової кістки (crista frontalis ossis frontalis).

**Середня черепна ямка** (fossa cranii media) утворена тілом і великими крилами клиноподібної кістки, передньою поверхнею кам'янистої частини і лусковою частиною скроневих кісток. Ця ямка містить:

- турецьке сідло (sella turcica);

- гіпофізну ямку (fossa hypophysialis);

- передперехресну борозну (sulcus prechiasmaticus), що веде до правого і лівого зорових каналів (canalis opticus dexter et sinister);

- сонну борозну (sulcus caroticus);

- рваний отвір (foramen lacerum);

- верхню очноямкову щілину (fissura orbitalis superior);

- круглий отвір (foramen rotundum);

- овальний отвір (foramen ovale);

- остистий отвір (foramen spinosum);

- трійчасте втиснення (impressio trigeminalis);

- розтвір каналу великого кам'янистого нерва (hiatus canalis nervi petrosi majoris);

- борозну великого кам'янистого нерва (sulcus nervi petrosi majoris);

- розтвір каналу малого кам'янистого нерва (hiatus canalis nervi petrosi minoris);

- борозну малого кам'янистого нерва (sulcus nervi petrosi minoris);

- покриття барабанної порожнини (tegmen tympani);

- дугове підвищення (eminentia arcuata).

**Задня черепна ямка** (fossa cranii posterior) утворена потиличною кісткою, задньою поверхнею кам'янистих частин, внутрішньою поверхнею соско-

подібних відростків правої і лівої скроневих кісток, задньою частиною тіла клиноподібної кістки і соскоподібними кутами тім'яних кісток. Ця ямка містить:

- великий отвір (foramen magnum);

- схил (clivus);

- внутрішній потиличний гребінь (crista occipitalis interna); внутрішній потиличний виступ (protuberantia occipitalis interna);

- хрестоподібне підвищення (eminentia cruciformis);

- внутрішній слуховий отвір (porus acusticus internus), що веде у внутрішній слуховий хід (meatus acusticus internus), у глибині цього ходу бере початок канал лицевого нерва (canalis nervi facialis);

- яремний отвір (foramen jugulare);

- борозну сигмоподібної пазухи (sulcus sinus sigmoidei);

- борозну верхньої кам'янистої пазухи (sulcus sinus petrosi superioris);

- борозну нижньої кам'янистої пазухи (sulcus sinus petrosi inferioris);

- канал під'язикового нерва (canalis nervi hypoglossi);

- клинокам'янисту щілину (fissura sphenopetrosa);

- кам'янисто-потилічну щілину (fissura petrooccipitalis).

Межею між склепінням черепа (calvaria) і внутрішньою основою черепа (basis cranii interna) в ділянці задньої черепної ямки (fossa cranii posterior) є борозна поперечної пазухи (sulcus sinus transversi), що переходить із кожної сторони в борозну сигмоподібної пазухи (sulcus sinus sigmoidei).

**Зовнішня основа черепа** (basis cranii externa) в передньому відділі прикрита кістками лицевого черепа (viscerocranium).

Задній відділ зовнішньої основи черепа утворений зовнішніми поверхнями потиличної, скроневих і клиноподібної кісток і містить:

- потиличні виростки (condyli occipitales);

- виросткову ямку (fossa condylaris);

- виростковий канал (canalis condylaris), який є непостійним;

- канал під'язикового нерва (canalis nervi hypoglossi);

- зовнішній потиличний виступ (protuberantia occipitalis externa);

- глотковий горбок (tuberculum pharyngeum);

- тіло клиноподібної кістки (corpus ossis sphenoidalis);

- нижню поверхню кам'янистої частини скроневої кістки (facies inferior partis petrosae ossis temporalis);

- зовнішній отвір сонного каналу (apertura externa canalis carotici);

- зовнішній отвір м'язово-трубного каналу (foramen externum canalis musculotubarii);

- яремну ямку (fossa jugularis);

- яремний отвір (foramen jugulare);

- шилоподібний відросток (processus styloideus);

- соскоподібний відросток (processus mastoideus);

- шилососкоподібний отвір (foramen stylomastoideum);

- барабанну частину скроневої кістки (pars

tympanica ossis temporalis);  
 - зовнішній слуховий отвір (porus acusticus externus);  
 - барабанно-соскоподібну щілину (fissura tympano-mastoidea);  
 - соскоподібну вирізку (incisura mastoidea);  
 - борозну потиличної артерії (sulcus arteriae occipitalis);  
 - нижньощелепну ямку (fossa mandibularis);  
 - суглобовий горбок (tuberculum articulare);  
 - остистий отвір (foramen spinosum);  
 - овальний отвір (foramen ovale);  
 - кам'янисто-потиличну щілину (fissura retrooccipitalis);  
 - клинокам'янисту щілину (fissura sphenopetrosa);  
 - рваний отвір (foramen lacerum);  
 - кісткове піднебіння (palatum osseum);  
 - великий піднебінний канал (canalis palatinus major);  
 - великий піднебінний отвір (foramen palatinum majus);  
 - малі піднебінні отвори (foramina palatina minora);  
 - різцеву ямку (fossa incisiva);  
 - різцевий канал (canalis incisivus);  
 - різцевий отвір (foramen incisivum);  
 - піднебінний валик (torus palatinus);  
 - піднебінно-півхвовий канал (canalis palatovaginalis);  
 - лемешово-півхвовий канал (canalis vomerovaginalis);  
 - лемешово-дзьобовий канал (canalis vomerorostralis).

#### **Крилопіднебінна ямка (fossa pterygopalatina)**

Вона є парна і оточена:

- спереду – горбом верхньої щелепи (tuber maxillae);  
 - ззаду – основою крилоподібного відростка клиноподібної кістки (basis processus pterygoidei ossis sphenoidalis);  
 - присередньо – перпендикулярною пластинкою піднебінної кістки (lamina perpendicularis ossis palatini).  
 Збоку ця ямка (fossa pterygopalatina) кісткової стінки не має і сполучається з підскроневою ямкою (fossa infratemporalis) через крило-верхньощелепну щілину (fissura pterygomaxillaris).  
 Крилопіднебінна ямка (fossa pterygopalatina) донизу поступово звужується і переходить у великий піднебінний канал (canalis palatinus major).  
 Крилопіднебінна ямка (fossa pterygopalatina) має шість отворів, через які сполучається:  
 - присередньо – з носовою порожниною (cavitas nasi) через крилопіднебінний отвір (foramen sphenopalatinum);  
 - угорі та ззаду – із середньою черепною ямкою (fossa cranii media) через круглий отвір (foramen rotundum);  
 - ззаду – із зовнішньою основою черепа (basis cranii externa) в ділянці рваного отвору (foramen lacerum) через крилоподібний канал (canalis pterygoideus);  
 - унизу – з ротовою порожниною (cavitas oris) че-

рез великий піднебінний канал (canalis palatinus major);  
 - допереду – через нижню очноямкову щілину (fissura orbitalis inferior) з очною ямкою (orbita);  
 - збоку – з підскроневою ямкою (fossa infratemporalis).

#### **Скронева ямка (fossa temporalis)**

Скронева ямка утворена:

- лобовою лускою (squama frontalis);  
 - тім'яною кісткою (os parietale).  
 Угорі вона (fossa temporalis) оточена верхньою скроневою лінією (linea temporalis superior), а знизу підскроневою гребенем (crista infratemporalis) і верхнім краєм виличної дуги (margo superior arcus zygomatici).  
 Донизу скронева ямка (fossa temporalis) переходить в підскроневу ямку (fossa infratemporalis).  
 Присередньою стінкою скроневої ямки (paries medialis fossae temporalis) є:  
 - скроневі поверхні лобової луски (facies temporales squamae frontalis) та великого крила клиноподібної кістки (ala major ossis sphenoidalis);  
 - зовнішні поверхні лускової частини скроневої кістки (facies externae partis squamosae ossis temporalis) та нижньої частини тім'яної кістки (pars inferior ossis parietalis).  
 Зовні ця ямка (fossa temporalis) відмежована виличною дугою (arcus zygomaticus), а спереду – виличною кісткою (os zygomaticum) та виличним відростком лобової кістки (processus zygomaticus ossis frontalis).  
 Скронева ямка (fossa temporalis) заповнена скроневою м'язом, фасцією, судинами і нервами, жировою тканиною.

#### **Підскронева ямка (fossa infratemporalis)**

Підскронева ямка **угорі відмежована** від скроневої ямки (fossa temporalis) **підскроневою гребенем великого крила клиноподібної кістки** (crista infratemporalis alae majoris ossis sphenoidalis).  
 Верхньою стінкою (paries superior) цієї ямки (fossa infratemporalis) є:  
 - скронева кістка (os temporale);  
 - велике крило клиноподібної кістки (ala major ossis sphenoidalis).  
 Присередня стінка (paries medialis) утворена бічною пластинкою крилоподібного відростка клиноподібної кістки (lamina lateralis processus pterygoidei ossis sphenoidalis).  
 Передньою стінкою підскроневої ямки (paries anterior fossae infratemporalis) служить горб верхньої щелепи (tuber maxillae) і частково – вилична кістка (os zygomaticum).  
 Нижньої стінки підскронева ямка (fossa infratemporalis) не має.  
 Із бічної сторони підскронева ямка (fossa infratemporalis) не має кісткової стінки, лише частково прикрита гілкою нижньої щелепи (ramus mandibulae).  
 Спереду підскронева ямка (fossa infratemporalis) сполучається через нижню очноямкову щілину (fissura orbitalis inferior) з очною ямкою (orbita).

*Присередньо* вона з'єднується через крило-верхньощелепну щілину (fissura pterygomaxillaris) з крило-піднебінною ямкою (fossa pterygopalatina).

### **Особливості черепа новонародженого**

Череп новонародженого (cranium neonati) має такі особливості:

- мозковий череп (neurocranium) за об'ємом у 8 разів більший за лицевий череп (viscerocranium), а у дорослої людини – у 2 рази більший за лицевий череп (viscerocranium);

- у новонародженого очні ямки (orbitae) широкі;

- основа черепа (basis cranii) у порівнянні із склепінням черепа (calvaria) значно менша;

- кістки черепа (ossa cranii) з'єднані між собою за допомогою широких хрящових і волокнистих (фіброзних) прошарків, тобто склепіння черепа (calvaria) не має швів;

- тім'яний горб (tuber parietale) та лобовий горб (tuber frontale) добре виражені;

- лобова кістка (os frontale) складається із двох частин, надбрівні дуги (arcus superciliares) відсутні, лобових пазух (sinus frontales) ще немає, з усіх пазух ледве намічені гайморові порожнини;

- великі крила клиноподібної кістки (alaе majore ossis sphenoidalis) ще не зрослися з її тілом (corpus)

- нижня щелепа (maxilla) має дві частини – дві половини;

- частини скроневої кістки (os temporale) відокремлені одна від одної добре вираженими щілинами, які заповнені хрящовими або волокнистими (фіброзними) прошарками;

- соскоподібний відросток скроневої кістки (processus mastoideus ossis temporalis) не виражений, як і потиличні відростки (condyli occipitales);

- на кістках черепа (ossa cranii) не виражені горби та лінії – місця прикріплення м'язів;

- відсутні коміркові (альвеолярні) відростки (processus alveolares);

- верхні щелепи (maxillae) недорозвинені.

*Найхарактерніша ознака черепа новонародженого* – це наявність **тім'ячок черепа** (fonticuli cranii).

Між незрослими половинами луски лобової кістки (os frontale) і тім'яними кістками (ossa parietalia) розташоване *переднє тім'ячко* (fonticulus anterior), яке покрито сполучною тканиною. Воно заростає в кінці 1-го року життя або на початку 2-го року життя.

Між тім'яними кістками (ossa parietalia) і лускою потиличної кістки (os occipitale) розташоване *заднє тім'ячко* (fonticulus posterior), яке заростає на 2-3-му місяці життя.

Між тім'яною кісткою (os parietale), потиличною кісткою (os occipitale) і скроневою кісткою (os temporale) розташоване парне *соскоподібне тім'ячко* (fonticulus mastoideus) або *зднньобічне тім'ячко* (fonticulus posterolateralis), яке заростає наприкінці внутрішньоутробного розвитку або упродовж перших 2-3 місяців життя.

Між лобовою кісткою (os frontale), тім'яною кісткою (os parietale), клиноподібною кісткою (os sphenoidale) і скроневою кісткою (os temporale) розміщене парне *клиноподібне тім'ячко* (fonticulus sphenoidalis) або *передньобічне тім'ячко* (fonticulus

anterolateralis), яке теж заростає переважно перед народженням дитини або упродовж перших 2-3 місяців життя.

### **Аномалії кісток черепа**

Аномалії кісток черепа численні й різноманітні, найчастіше трапляються такі вади розвитку.

#### **1 Потилична кістка** (os occipitale):

- верхня частина луски відокремлюється від решти кістки у вигляді окремої кістки трикутної форми, що відповідає міжтім'яній кістці (os interparietale) тварин;

- глибока щілина по краю луски з одного або обох боків – сліди неповного зрощення;

- зовнішній потиличний виступ (protuberantia occipitalis externa) може досягати дуже великих розмірів;

- площадка вище верхньої каркової лінії (linea nuchalis superior) підноситься як поперечний валик (torus occipitalis), він відповідає зовнішньому потиличному гребеню (crista occipitalis externa) мавп;

- від нижньої поверхні яремного відростка (processus jugularis) відходить присоскоподібний (колосоподібний) відросток (processus paramastoideus), він може досягати великої довжини і навіть зчленовуватися з поперечно-ребровим відростком (processus costotransversarius) атланта (atlas);

- на передньому краї великого отвору (foramen magnum) потиличної кістки (os occipitale) спостерігається горбок із суглобовою поверхнею – третій відросток (condylus tertius), який зчленовується з передньою дугою атланта (arcus anterior atlantis).

- перший шийний хребець (atlas [I]) може більшою або меншою мірою асимілюватись потиличною кісткою (os occipitale).

#### **2 Клиноподібна кістка** (os sphenoidale):

- тіло кістки (corpus os sphenoidale) в ділянці гіпофізної ямки турецького сідла (fossa hypophysialis sella turcica) пронизане наскрізним каналом (canalis craniopharyngeus), який містить протоку мозкового придатка (hypophysis cerebri), що не заросла (затримка розвитку);

- може бути відсутнім остистий отвір (foramen spinosum).

#### **3 Лобова кістка** (os frontale):

- обидві половини лобної кістки не зростаються, і *утворюється* по серединній лінії лобове шво (sutura frontalis);

- величина лобових пазух варіює, надзвичайно рідко їх немає зовсім.

#### **4 Решітчаста кістка** (os ethmoidale):

- розвиток комірок дуже варіює;

- часто *зустрічається* найвища носова раковина (concha nasalis suprema).

#### **5 Тім'яна кістка** (os parietale):

- поділ кістки стріловим швом на верхню і нижню половини – подвійна тім'яна кістка або двочасткова

тім'яна кістка (os parietale bipartitum).

**6 Скронева кістка** (os temporale):

- яремна ямка (fossa jugularis) поділяється відростком (processus intrajugularis) на дві ямки, якщо цей відросток великий, то утворюється поділений яремний отвір (foramen jugulare bipartitum);

- шилоподібний відросток (processus styloideus) може бути відсутнім або він майже досягає під'язикової кістки (os hyoideum).

**7 Верхня щелепа** (maxilla):

- різцеве шво (sutura incisiva) може бути добре вираженим, його може бути видно на лицевій поверхні (facies facialis);

- на нижній поверхні піднебінних відростків (processus palatinus) по серединній лінії (переходячи і на піднебінні кістки) розвивається іноді валик (torus palatinus);

- різцеві канали (canales incisivi) варіюють, як і верхньощелепна пазуха (sinus maxillaris).

**8 Вилична кістка** (os zygomaticum):

- кістка може ділитись горизонтальним швом на половину, утворивши подвійну виличну кістку (os zygomaticum bipartitum);

- в рідких випадках вилична кістка розвинута рудиментарно, так що вилична дуга (arcus zygomaticus) переривається.

**9 Носова кістка** (os nasale):

- величина і форма носових кісток дуже варіюють;

- носова кістка не досягає лобної кістки;

- може зовсім не бути носової кістки, тоді вона замінюється добре розвинутим лобовим відростком

верхніх щелеп;

- носові кістки можуть мати великі розміри, які часто асиметричні;

- зрідка носові кістки зливаються в одну кістку, як у мавп.

**10 Сльозова кістка** (os lacrimale):

- численні варіації величини;

- відсутність слезової кістки, її замінює лобовий відросток (processus frontalis) верхньої щелепи (maxilla) або очноямкова пластинка (lamina orbitalis) решітчастої кістки (os ethmoidale).

**11 Нижня носова раковина** (concha nasalis inferior):

- варіює верхньощелепний відросток (processus maxillaris);

- варіює решітчастий відросток (processus ethmoidalis).

**12 Леміш** (vomer):

- викривлення леміша в той або інший бік.

**13 Нижня щелепа** (mandibula):

- обидві половини часто асиметричні;

- величина кута і форма суглобового відростка дуже варіюють;

- трапляються подвійні отвір нижньої щелепи (foramen mandibulae) та підборідний отвір (foramen mentale).

**14 Під'язикова кістка** (os hyoideum):

- малі роги (cornu manus) можуть виростати в довгі гострі відростки;

- великі роги іноді (cornu majus) суглобом іноді з'єднуються з тілом під'язикової кістки.

## КІСТКИ ВЕРХНЬОЇ КІНЦІВКИ

(ossa membri superioris)

Вони поділяються на:

- грудний пояс (cingulum pectorale), або пояс верхньої кінцівки (cingulum membri superioris);

- вільну частину верхньої кінцівки (pars libera membri superioris).

**Грудний пояс;** пояс верхньої кінцівки

(cingulum pectorale; cingulum membri superioris)

Грудний пояс складається з:

- ключиці (clavicula);

- лопатки (scapula).

**Ключиця** (clavicula)

Ключиця є парною (трубчастою) короткою кісткою (os breve) S-подібною форми, яка має:

- груднинний кінець (extremitas sternalis);

- надплечовий кінець (extremitas acromialis);

- тіло ключиці (corpus claviculae);

- верхню поверхню (facies superior);

- нижню поверхню (facies inferior).

На нижній поверхні *грудниного кінця* (facies inferior extremitatis sternalis) розташоване втиснення реброво-ключичної зв'язки (impressio ligamenti costoclavicularis).

На нижній поверхні *надплечового кінця* (facies

inferior extremitatis acromialis) розташовані:

- конусоподібний горбок (tuberculum conoideum);

- трапецієподібна лінія (linea trapezoidea).

Груднинний кінець (extremitas sternalis) має вигин донереду і закінчується грудниною суглобовою поверхнею (facies articularis sternalis) для з'єднання з ключичною вирізкою груднини (incisura clavicularis sterni).

Надплечовий кінець (extremitas acromialis) має вигин дозад і закінчується надплечовою суглобовою поверхнею (facies articularis acromialis) для з'єднання з надплечовим відростком лопатки (acromion).

**Лопатка** (scapula)

Лопатка є парною плоскою кісткою (os planum) трикутної форми, що має:

- реброву поверхню; передню поверхню (facies costalis; facies anterior);

- задню поверхню (facies posterior);

- верхній край (margo superior);

- присередній край (margo medialis);

- бічний край (margo lateralis);

- верхній кут (angulus superior);

- нижній кут (angulus inferior);



- бічний кут (angulus lateralis);
- шийку лопатки (collum scapulae).

На задній поверхні лопатки (facies posterior scapulae) вгорі проходить горизонтально ость лопатки (spina scapulae), яка поділяє її на надостьову ямку (fossa supraspinata) і підостьову ямку (fossa infraspinata).

Ость лопатки (spina scapulae) збоку переходить у надплечовий відросток (acromion), на якому розташована ключична суглобова поверхня (facies articularis clavicularis) для з'єднання з ключицею (clavicula).

На верхньому краї лопатки (margo superior scapulae) міститься вирізка лопатки (incisura scapulae).

Рейова поверхня лопатки (facies costalis scapulae) зайнята підлопатковою ямкою (fossa subscapularis), в якій розташовується однойменний м'яз.

На бічному куті лопатки (angulus lateralis scapulae) розташована суглобова западина (cavitas glenoidalis) для з'єднання з голівкою плечової кістки (caput humeri).

Над та під суглобовою западиною розташовані:

- надсуглобовий горбок (tuberculum supraglenoidale);
- підсуглобовий горбок (tuberculum infraglenoidale).

Над суглобовою западиною (cavitas glenoidalis) нависає дзьобоподібний відросток (processus coracoideus).

#### **Вільна частина верхньої кінцівки** (pars libera membri superioris)

Вона поділяється на:

- плече (brachium);
- передпліччя (antebrachium);
- кисть (manus).

#### **Плечова кістка (humerus)**

Плечова кістка є складовою частиною плеча (brachium) і належить до (трубчастої) типової довгої кістки (os longum), яка має:

- проксимальний наросток, епіфіз (epiphysis proximalis), або проксимальний кінець (extremitas proximalis);
- дистальний наросток, епіфіз (epiphysis distalis) або дистальний кінець (extremitas distalis);
- тіло плечової кістки, діафіз (corpus humeri; diaphysis humeri).

На проксимальному наростку (epiphysis proximalis) розміщена голівка плечової кістки (caput humeri), на якій є суглобова поверхня (facies articularis) для з'єднання із суглобовою западиною лопатки (cavitas glenoidalis scapulae).

Голівку плечової кістки (caput humeri) оточує анатомічна шийка (collum anatomicum), нижче якої знаходяться:

- великий горбок (tuberculum majus);
- малий горбок (tuberculum minus).

Вони переходять у гребінь великого горбка; бічну губу (crista tuberculi majoris; labium laterale) і гребінь малого горбка; присередню губу (crista tuberculi minoris; labium mediale), між якими проходить між-

горбова борозна (sulcus intertubercularis).

На межі між проксимальним наростком (epiphysis proximalis) і тілом кістки (diaphysis) розташована хірургічна шийка плечової кістки (collum chirurgicum humeri).

*Тіло плечової кістки (corpus humeri) має:*

- передньоприсередню поверхню (facies anteromedialis);
- передньобічну поверхню (facies anterolateralis);
- задню поверхню (facies posterior);
- присередній край (margo medialis);
- бічний край (margo lateralis).

Передня поверхня тіла плечової кістки (facies anterior corporis humeri) поділяється на передньоприсередню поверхню (facies anteromedialis) та передньобічну поверхню (facies anterolateralis).

На верхній третині задньої поверхні тіла плечової кістки (facies posterior corporis humeri) розташована дельтоподібна горбистість (tuberositas deltoidea), ззаду і знизу від якої проходить борозна променевого нерва (sulcus nervi radialis).

На дистальному наростку (epiphysis distalis) розташований відросток плечової кістки (condylus humeri), а на ньому присередньо розташований блок плечової кістки (trochlea humeri), а збоку – голівка плечової кістки (capitulum humeri).

Над блоком плечової кістки (trochlea humeri) спереду міститься вінцева ямка (fossa coronoidea), а над голівкою плечової кістки – променева ямка (fossa radialis).

На задній поверхні (facies posterior) напроти цих ямок (fossae) розташована ліктьова ямка (fossa olecrani).

По краях дистального наростку плечової кістки (epiphysis distalis humeri) знаходяться:

- присередній надвіросток (epicondylus medialis);
- бічний надвіросток (epicondylus lateralis).

Присередній надвіросток (epicondylus medialis) вгору переходить у присередній наднадвіростковий гребінь (crista supraepicondylaris medialis) і далі у присередній край тіла плечової кістки (margo medialis corporis humeri). Цей надвіросток може мати надвіростковий відросток (processus supracondylaris).

Бічний надвіросток (epicondylus lateralis) вгору продовжується у бічний наднадвіростковий гребінь; бічний надвіростковий гребінь (crista supraepicondylaris lateralis; crista supracondylaris lateralis), який догори переходить у бічний край тіла плечової кістки (margo lateralis corporis humeri).

Позаду присереднього надвіростка (epicondylus medialis) проходить борозна ліктьового нерва (sulcus nervi ulnaris).

#### **Кістки передпліччя (ossa antebrachii)**

Кістки передпліччя є складовою частиною передпліччя. Із бічної сторони передпліччя (antebrachium) розташована променева кістка (radius), а з присередньої – ліктьова кістка (ulna). Вони є типовими довгими (трубчастими) кістками (ossa longa).

#### **Ліктьова кістка (ulna)**

Ліктьова кістка має:

- проксимальний наросток, епіфіз (epiphysis

proximalis), або проксимальний кінець (extremitas proximalis);

- дистальний наросток, епіфіз (epiphysis distalis), або дистальний кінець (extremitas distalis);

- тіло ліктьової кістки, діафіз (corpus ulnae; diaphysis ulnae).

На проксимальному наростку ліктьової кістки (epiphysis proximalis ulnae) угорі розташований ліктьовий відросток (olecranon), а знизу і спереду від нього – вінцевий відросток (processus coronoideus). Між ними розташована блокова вирізка (incisura trochlearis).

На бічній поверхні проксимального наростку (epiphysis proximalis) міститься вирізка променевої кістки (incisura radialis) для з'єднання з голівкою променевої кістки (caput radii). Дещо нижче вінцевого відростка (processus coronoideus) розташована горбистість ліктьової кістки (tuberositas ulnae).

*Тіло ліктьової кістки (corpus ulnae) має:*

- передню поверхню (facies anterior);
- задню поверхню (facies posterior);
- присередню поверхню (facies medialis);
- передній край (margo anterior);
- задній край (margo posterior);
- міжкістковий край (margo interosseus).

На тілі ліктьової кістки (corpus ulnae) розташований гребінь м'яза-відвертача (crista musculi supinatoris).

На дистальному наростку ліктьової кістки (epiphysis distalis ulnae) розрізняють голівку ліктьової кістки (caput ulnae), яка має суглобовий обвід (circumferentia articularis).

На присередній поверхні голівки ліктьової кістки (caput ulnae) розташований шилоподібний відросток ліктьової кістки (processus styloideus ulnae), який добре пальпується під шкірою (cutis).

#### **Променева кістка (radius)**

Променева кістка є складовою частиною передпліччя (antebrachium) і належить до (трубчастої) типової довгої кістки (os longum), яка має:

- проксимальний наросток, епіфіз (epiphysis proximalis), або проксимальний кінець (extremitas proximalis);

- дистальний наросток, епіфіз (epiphysis distalis), або дистальний кінець (extremitas distalis);

- тіло променевої кістки, діафіз (corpus ulnae; diaphysis ulnae).

На проксимальному наростку променевої кістки (epiphysis proximalis radii) розташована голівка променевої кістки (caput radii) з суглобовим обводом (circumferentia articularis) та суглобовою ямкою (fovea articularis) зверху. Нижче голівка переходить у шийку променевої кістки (collum radii).

*Тіло променевої кістки (corpus ulnae) має:*

- передню поверхню (facies anterior);
- задню поверхню (facies posterior);
- бічну поверхню (facies lateralis);
- передній край (margo anterior);
- задній край (margo posterior);
- міжкістковий край (margo interosseus);
- горбистість променевої кістки (tuberositas radii);
- горбистість м'яза-привертача (tuberositas

pronatoria).

На дистальному наростку променевої кістки (epiphysis distalis radii) з бічної поверхні (facies lateralis) добре пальпується під шкірою шилоподібний відросток променевої кістки (processus styloideus radii).

Із присередньої сторони міститься вирізка ліктьової кістки (incisura ulnaris) для з'єднання з голівкою ліктьової кістки (caput ulnae).

На дистальному наростку променевої кістки (epiphysis distalis radii) розташовані:

- зап'ясткова суглобова поверхня (facies articularis carpalis) для з'єднання із зап'ястковими кістками (ossa carpi);

- надшилоподібний гребінь (crista suprastyloidea);

- дорсальний горбок (tuberculum dorsale);

- борозни сухожилків м'язів-розгиначів (sulci tendinum musculorum extensorum).

#### **Кістки кисті (ossa manus)**

Кістки кисті поділяються на:

- зап'ясткові кістки (ossa carpi);

- п'ясткові кістки (ossa metacarpi);

- кістки пальців, фаланги (ossa digitorum; phalanges).

#### **Зап'ясткові кістки (ossa carpi)**

Їх є вісім, вони утворюють проксимальний і дистальний ряди. В проксимальному ряді з бічної в присередню сторону розташовані:

- човноподібна кістка (os scaphoideum), що має горбок човноподібної кістки (tuberculum ossis scaphoidei);

- півмісяцева кістка (os lunatum);

- тригранна кістка (os triquetrum);

- горохоподібна кістка (os pisiforme).

У дистальному ряді з бічної в присередню сторону розташовані:

- кістка-трапеція (os trapezium), що має горбок кістки-трапеції (tuberculum ossis trapezii);

- трапецієподібна кістка (os trapezoideum);

- головчаста кістка (os capitatum);

- гачкувата кістка (os hamatum), що має гачок гачкуватої кістки (hamulus ossis hamati).

Зап'ясткові кістки утворюють борозну зап'ястка (sulcus carpi).

#### **П'ясткові кістки (ossa metacarpi)**

До їх складу входять п'ять коротких (трубчастих) кісток, кожна з яких має:

- основу п'ясткової кістки (basis ossis metacarpi);

- тіло п'ясткової кістки (corpus ossis metacarpi);

- голівку п'ясткової кістки (caput ossis metacarpi).

Перша п'ясткова кістка (ossa metacarpi I) коротша і ширша, на її основі знаходиться сідлоподібна поверхня (facies sellaris) для зчленування з кісткою-трапецією (os trapezium).

Друга п'ясткова кістка (os metacarpi II) найдовша і в напрямі до V п'ясткової кістки довжина п'ясткових кісток поступово зменшується.

Третя п'ясткова кістка (os metacarpi III) має шилоподібний відросток (processus styloideus ossis metacarpi tertii).

На обернутих одна до одної поверхнях основ II-V п'ясткових кісток (basis ossis metacarpi II-V) є суглобові поверхні (facies articulares) для з'єднання між собою.

**Кістки пальців;** фаланги (ossa digitorum; phalanges)

Вони складаються з:

- основи фаланги (basis phalangis);
- тіла фаланги (corpus phalangis);
- голівки фаланги (caput phalangis).

На голівці фаланг (caput phalangium), крім кінцевих фаланг (phalanges distales), розташований

блок фаланги (trochlea phalangis).

II-V пальці кисті (digiti manus II-V) мають:

- проксимальну фалангу (phalanx proximalis);
- середню фалангу (phalanx media);
- кінцеву фалангу (phalanx distalis).

Перший палець (digitus primus, pollex) складається лише з:

- проксимальної фаланги (phalanx proximalis);
- кінцевої фаланги (phalanx distalis).

Кінцеві фаланги на дистальному кінці мають горбистість кінцевої фаланги (tuberositas phalangis distalis).

## КІСТКИ НИЖНЬОЇ КІНЦІВКИ (ossa membri inferioris)

Вони складаються з:

- кісток тазового пояса (ossa cinguli pelvici);
- вільної частини нижньої кінцівки (pars libera membri inferioris).

**Тазовий пояс;** пояс нижньої кінцівки (cingulum pelvicum; cingulum membri inferioris)

Він включає в себе:

- дві кульшові кістки (ossa coxae);
- крижову кістку (os sacrum).

**Кульшова кістка** (os coxae)

Кульшова кістка складається з:

- **клубової кістки** (os ilium);
- **лобкової кістки** (os pubis);
- **сідничої кістки** (os ischii).

У тій ділянці (ззовні), де тіла (corpura) усіх трьох кісток зростаються, утворюється *кульшова западина* (acetabulum), яка має:

- півмісяцеву поверхню (facies lunata);
- ямку кульшової западини (fossa acetabuli);
- кант кульшової западини; край кульшової западини (limbus acetabuli; margo acetabuli);
- вирізку кульшової западини (incisura acetabuli).

Кульшова кістка має *затульний отвір* (foramen obturatum) та *велику сідничу вирізку* (incisura ischiadica major).

**Клубова кістка** (os ilium; ilium)

Клубова кістка складається з:

- тіла клубової кістки (corpus ossis ilii);
- крила клубової кістки (ala ossis ilii);
- має дугоподібну лінію (linea arcuata).

Крило клубової кістки (ala ossis ilii) вгорі закінчується клубовим гребенем (crista iliaca), на якому розрізняють:

- зовнішню губу (labium externum);
- внутрішню губу (labium internum);
- проміжну лінію (linea intermedia).

Спереду клубовий гребінь (crista iliaca) закінчується:

- верхньою передньою клубовою остю (spina iliaca anterior superior);
- нижньою передньою клубовою остю (spina iliaca anterior inferior).

Ззаду клубовий гребінь (crista iliaca) закінчується:

- верхньою задньою клубовою остю (spina iliaca posterior superior);

- нижньою задньою клубовою остю (spina iliaca posterior inferior).

На внутрішній поверхні крила клубової кістки (facies interna alae ossis ilii) є велика клубова ямка (fossa iliaca).

На зовнішній *сідничій поверхні* клубової кістки (facies glutea ossis ilii) містяться:

- передня сіднична лінія (linea glutea anterior);
- задня сіднична лінія (linea glutea posterior);
- нижня сіднична лінія (linea glutea inferior).

До цих ліній прикріплюються сідничні м'язи (musculi glutei).

На *крижово-тазовій поверхні* (facies sacropelvica) розташована вушкоподібна поверхня (facies auricularis) для з'єднання з однойменною поверхнею крижової кістки (os sacrum), а вище і позаду від неї розташована клубова горбистість (tuberositas iliaca).

**Лобкова кістка** (os pubis; pubis)

Лобкова кістка розташована спереду і присередньо від клубової кістки (os ilium) та має:

- тіло лобкової кістки (corpus ossis pubis);
- верхню гілку лобкової кістки (ramus superior ossis pubis);

- нижню гілку лобкової кістки (ramus inferior ossis pubis). Останні, з'єднуючись, утворюють лобковий симфіз (symphysis pubis).

На місці переходу верхньої гілки лобкової кістки (ramus superior ossis pubis) у нижню гілку лобкової кістки (ramus inferior ossis pubis) розташована симфізна поверхня (facies symphysialis).

На верхній гілці лобкової кістки (ramus superior ossis pubis) міститься гребінь лобкової кістки (pecten ossis pubis), який присередньо закінчується лобковим горбком (tuberculum pubicum), що розташований на тілі лобкової кістки (corpus ossis pubis).

Присередньо від лобкового горбка (tuberculum pubicum) до симфісної поверхні (facies symphysialis) йде короткий лобковий гребінь (crista pubica).

Нижній край верхньої гілки лобкової кістки (margo inferior rami superioris ossis pubis), який оточує затульний отвір (foramen obturatum), містить затульну борозну (sulcus obturatorius), яка обмежена;

- переднім затульним горбком (tuberculum obturatorium anterius);

- заднім затульним горбком (tuberculum obturatorium posterius).

Між лобковим горбком (tuberculum pubicum) та кульшовою западиною (acetabulum) над затульним отвором (foramen obturatum) розташований затульний гребінь (crista obturatoria).

На місці зрощення клубової кістки (os ilium) з лобковою кісткою (os pubis) розташоване клубово-лобкове підвищення (eminentia iliopubica).

#### **Сіднича кістка** (os ischii; ischium)

Сіднича кістка має тіло сідничої кістки (corpus ossis ischii) і гілку сідничої кістки (ramus ossis ischii), позаду і знизу від якої розташований сідничий горб (tuber ischiadicum).

Над сідничим горбом розташована сіднича ость (spina ischiadica), яка відокремлює велику сідничу вирізку (incisura ischiadica major) від малої сідничої вирізки (incisura ischiadica minor).

Лобкова і сіднича кістки оточують затульний отвір (foramen obturatum).

#### **Вільна частина нижньої кінцівки** (pars libera membri inferioris)

Вона поділяється на:

- стегно (femur);
- гомілку (crus);
- стопу (pes).

#### **Стегнова кістка** (femur; os femoris)

Стегнова кістка є складовою частиною стегна (femur), це типова довга (трубчаста) кістка (os longum), яка має:

- проксимальний наросток, епіфіз (epiphysis proximalis), або проксимальний кінець (extremitas proximalis);
- дистальний наросток, епіфіз (epiphysis distalis), або дистальний кінець (extremitas distalis);
- тіло стегнової кістки, діафіз (corpus femoris; diaphysis femoris).

На проксимальному наростку стегнової кістки (epiphysis proximalis femoris) міститься голівка стегнової кістки (caput femoris), на якій є суглобова поверхня голівки (facies articularis capitis) для з'єднання з кульшовою западиною (acetabulum).

На голівці стегнової кістки (caput femoris) розташована ямка голівки стегнової кістки (fovea capitis femoris).

Дистальніше від голівки стегнової кістки (caput femoris) добре помітна шийка стегнової кістки (collum femoris), а позаду:

- великий вертлюг (trochanter major), на ньому розташована вертлюгова ямка (fossa trochanterica);
- малий вертлюг (trochanter minor).

Позаду вертлюги (trochanteres) сполучаються між собою міжвертлюговим гребенем (crista intertrochanterica), а спереду – міжвертлюговою лінією (linea intertrochanterica).

Передня поверхня тіла стегнової кістки (facies anterior corporis femoris) гладка, а на задній поверхні (facies posterior) розташована шорстка лінія (linea

aspera), яка складається з:

- бічної губи (labium laterale);
- присередньої губи (labium mediale).

Присередня губа (labium mediale) вгорі переходить у гребінну лінію (linea pectinea), а бічна губа (labium laterale) – у сідничну горбистість (tuberositas glutea).

Донизу ці губи (labia) розходяться і оточують підколінну поверхню (facies poplitea).

На дистальному наростку стегнової кістки (epiphysis distalis ossis femoris) розташовані:

- бічний виросток (condylus lateralis);
- присередній виросток (condylus medialis), вище

від яких знаходяться:

- бічний надвиросток (epicondylus lateralis);
- присередній надвиросток (epicondylus medialis).

Між бічним виростком (condylus lateralis) та присереднім відростком (condylus medialis) розміщена міжвиросткова ямка (fossa intercondylaris), яка вгорі і позаду оточена міжвиростковою лінією (linea intercondylaris).

На передній поверхні дистального нароста знаходиться наколінна поверхня (facies patellaris) для з'єднання з наколінком.

#### **Наколіннок** (patella)

Наколіннок є губчастою сесамоподібною кісткою (os sesamoideum), яка розташована у товщі сухожилка чотириголового м'яза стегна (musculus quadriceps femoris) і має:

- основу наколінка (basis patellae);
- верхівку наколінка (apex patellae);
- передню поверхню (facies anterior);
- суглобову поверхню (facies articularis).

#### **Кістки гомілки** (ossa cruris)

До них належать:

- присередньо розташована великогомілкова кістка (tibia);
- збоку розташована малогомілкова кістка (fibula).

Це типові довгі (трубчасті) кістки (ossa longa). Вони є складовою частиною гомілки (crus).

#### **Великогомілкова кістка** (tibia)

Великогомілкова кістка має:

- проксимальний наросток, епіфіз (epiphysis proximalis), або проксимальний кінець (extremitas proximalis);
- дистальний наросток, епіфіз (epiphysis distalis), або дистальний кінець (extremitas distalis);
- тіло великогомілкової кістки, діафіз (corpus tibiae; diaphysis tibiae).

На проксимальному наростку великогомілкової кістки (epiphysis proximalis tibiae) містяться:

- присередній виросток (condylus medialis);
- бічний виросток (condylus lateralis), на яких розташована:

- верхня суглобова поверхня (facies articularis superior), яка розділена міжвиростковим підвищенням (eminentia intercondylaris).

Міжвиросткове підвищення великогомілкової кістки (eminentia intercondylaris tibiae) складається з:

- присереднього міжвиросткового горбка (tuberculum intercondylare mediale);
- бічного міжвиросткового горбка (tuberculum intercondylare laterale).

Спереду і позаду від міжвиросткового підвищення (eminentia intercondylaris) знаходяться:

- переднє міжвиросткове поле (area intercondylaris anterior);
- заднє міжвиросткове поле (area intercondylaris posterior).

Збоку і знизу на бічному виростку великогомілкової кістки (condylus lateralis tibiae) розташована малоомілкова суглобова поверхня (facies articularis fibularis) для з'єднання з малоомілковою кісткою (fibula).

*Тіло великогомілкової кістки* (corpus tibiae) має трикутну форму, на ньому розрізняють:

- присередню поверхню (facies medialis);
- бічну поверхню (facies lateralis);
- задню поверхню (facies posterior), на якій розташована лінія камбалоподібного м'яза (linea musculi solei);

У верхній частині переднього краю тіла великогомілкової кістки (margo anterior corporis tibiae) розташована горбистість великогомілкової кістки (tuberositas tibiae).

- присередній край (margo medialis);
- міжкістковий край (margo interosseus);
- передній край (margo anterior).

На *дистальному наростку великогомілкової кістки* (epiphysis distalis tibiae) з присереднього боку розташована присередня кісточка (malleolus medialis), яка має:

- кісточкову борозну (sulcus malleolaris);
- суглобову поверхню присередньої кісточки (facies articularis malleoli medialis) для з'єднання з надп'ярковою кісткою (talus).

З бічної сторони на *дистальному наростку* (epiphysis distalis) є *малоомілкова вирізка* (incisura fibularis) для з'єднання із малоомілковою кісткою.

#### **Малоомілкова кістка** (fibula)

Малоомілкова кістка має:

- проксимальний наросток, епіфіз (epiphysis proximalis), або проксимальний кінець (extremitas proximalis);
- дистальний наросток, епіфіз (epiphysis distalis), або дистальний кінець (extremitas distalis);
- тіло малоомілкової кістки, діафіз (corpus fibulae; diaphysis fibulae).

На *проксимальному наростку малоомілкової кістки* (epiphysis proximalis fibulae) є:

- голівка малоомілкової кістки (caput fibulae), на якій розташована суглобова поверхня голівки малоомілкової кістки (facies articularis capitis fibulae), що закінчується верхівкою голівки малоомілкової кістки (apex capitis fibulae);
- знизу від голівки знаходиться шийка малоомілкової кістки (collum fibulae).

На *тілі малоомілкової кістки* (corpus fibulae) розрізняють:

- бічну поверхню (facies lateralis);
- присередню поверхню (facies medialis);

- задню поверхню (facies posterior);
- передній край (margo anterior);
- міжкістковий край (margo interosseus);
- задній край (margo posterior).

На *дистальному наростку малоомілкової кістки* (epiphysis distalis fibulae) розташована бічна кісточка (malleolus lateralis), на якій розміщена ямка бічної кісточки (fossa malleoli lateralis).

На бічній кісточці (malleolus lateralis) є суглобова поверхня бічної кісточки (facies articularis malleoli lateralis) для з'єднання з надп'ярковою кісткою (talus), а позаду неї проходить кісточкова борозна (sulcus malleolaris).

#### **Кістки стопи** (ossa pedis)

Вони поділяються на:

- заплеснові кістки (ossa tarsi);
- плеснові кістки (ossa metatarsi);
- кістки пальців (ossa digitorum).

#### **Заплеснові кістки** (ossa tarsi; ossa tarsalia)

Заплеснові кістки розташовані у два ряди:

- *проксимальний ряд*;
- *дистальний ряд*.

До *проксимального ряду* заплеснових кісток (ossa tarsi) належать:

- надп'яркова кістка (talus);
- п'яркова кістка (calcaneus).

До *дистального ряду* заплеснових кісток (ossa tarsi) належать:

- човноподібна кістка (os naviculare);
- кубоподібна кістка (os cuboideum);
- три клиноподібні кістки (ossa cuneiformia).

#### **Надп'яркова кістка** (talus)

Надп'яркова кістка має:

- тіло надп'яркової кістки (corpus tali);
- шийку надп'яркової кістки (collum tali);
- голівку надп'яркової кістки (caput tali).

*Зверху на тілі надп'яркової кістки* (corpus tali) є блок надп'яркової кістки (trochlea tali), який має:

- верхню поверхню (facies superior);
- бічну кісточкову поверхню (facies malleolaris lateralis);
- присередню кісточкову поверхню (facies malleolaris medialis).

*Збоку на тілі надп'яркової кістки* (corpus tali) розташований бічний відросток надп'яркової кістки (processus lateralis tali).

*Ззаду на тілі надп'яркової кістки* (corpus tali) розміщений задній відросток надп'яркової кістки (processus posterior tali), який борозною сухожилка довгого м'яза-згинача великого пальця (sulcus tendinis musculi flexoris hallucis longi) поділяється на:

- бічний горбок (tuberculum laterale);
- присередній горбок (tuberculum mediale).

*Знизу на тілі надп'яркової кістки* (corpus tali) є:

- передня п'яркова суглобова поверхня (facies articularis calcanea anterior);
- середня п'яркова суглобова поверхня (facies articularis calcanea media);
- задня п'яркова суглобова поверхня (facies articularis calcanea posterior).

Між задньою п'ярковою суглобовою поверхнею

(facies articularis calcanea posterior) та середньою п'ятковою суглобовою поверхнею (facies articularis calcanea media) розташована борозна надп'яткової кістки (sulcus tali), яка разом з борозною п'яткової кістки (sulcus calcanei) утворює пазуху заплесна (sinus tarsi).

Голівка надп'яткової кістки (caput tali) спереду закінчується човноподібною суглобовою поверхнею (facies articularis navicularis).

#### **П'яткова кістка** (calcaneus)

П'яткова кістка має: п'ятковий горб (tuber calcanei), який забезпечує опору тіла людини.

*Зверху на п'ятковій кістці* (calcaneus) розташовані:

- передня надп'яткова суглобова поверхня (facies articularis talaris anterior);

- середня надп'яткова суглобова поверхня (facies articularis talaris media);

- задня надп'яткова суглобова поверхня (facies articularis talaris posterior).

Між середньою надп'ятковою суглобовою поверхнею (facies articularis talaris media) та задньою надп'ятковою суглобовою поверхнею (facies articularis talaris posterior) розташована борозна п'яткової кістки (sulcus calcanei), яка з борозною надп'яткової кістки (sulcus tali) утворює пазуху заплесна (sinus tarsi).

Середня надп'яткова суглобова поверхня (facies articularis talaris media) розташована на відростку п'яткової кістки – підпорі надп'яткової кістки (sustentaculum tali). Інколи вона відсутня.

Під підпорою надп'яткової кістки (sustentaculum tali) розміщена борозна сухожилка довгого м'яза-згинача великого пальця (sulcus tendinis musculi flexoris hallucis longi).

Із зовнішнього боку по п'ятковій кістці (calcaneus) проходить борозна сухожилка довгого малогомілкового м'яза (sulcus tendinis musculi fibularis longi; sulcus tendinis musculi peronei longi). Ця борозна обмежена угорі малогомілковим блоком (trochlea fibularis; trochlea peronealis).

Спереду на п'ятковій кістці (calcaneus) розташована кубоподібна суглобова поверхня (facies articularis cuboidea).

До **дистального ряду заплеснових кісток** (ossa tarsi) належать:

- човноподібна кістка (os naviculare), яка має *горбистість човноподібної кістки* (tuberositas ossis navicularis);

- кубоподібна кістка (os cuboideum), на якій знаходяться:

- *борозна сухожилка довгого малогомілкового м'яза* (sulcus tendinis musculi fibularis longi; sulcus tendinis musculi peronei longi);

- *горбистість кубоподібної кістки* (tuberositas ossis cuboidei);

- *п'ятковий відросток* (processus calcaneus).

- три клиноподібні кістки (ossa cuneiformia), а саме:

- бічна клиноподібна кістка (os cuneiforme laterale);

- проміжна клиноподібна кістка (os cuneiforme intermedium);

- присередня клиноподібна кістка (os cuneiforme mediale).

#### **Плеснові кістки** (ossa metatarsi)

Це п'ять коротких (трубчастих) кісток (ossa brevia), які мають:

- проксимальний виросток, епіфіз (epiphysis proximalis), або проксимальний кінець (extremitas proximalis);

- дистальний наросток, епіфіз (epiphysis distalis), або дистальний кінець (extremitas distalis);

- тіло плеснових кісток, діафіз (corpus ossium metatarsi; diaphysis ossium metatarsi).

*Проксимальний наросток плеснових кісток* (epiphysis proximalis ossium metatarsi) утворює основу плеснової кістки (basis ossis metatarsi).

*На дистальному наростку плеснових кісток* (epiphysis distalis ossium metatarsi) розміщена голівка плеснової кістки (caput ossis metatarsi).

Між наростками (epiphyses) розташоване тіло плеснової кістки (corpus ossis metatarsi).

На основах II і V кісток з бічних сторін знаходяться суглобові поверхні (facies articulares).

Збоку основи першої плеснової кістки [I] (basis ossis metatarsi [I]) розташована горбистість першої плеснової кістки [I] (tuberositas ossis metatarsi primi [I]).

Збоку основи п'ятої плеснової кістки [V] (basis ossis metatarsi quinti [V]) розташована горбистість п'ятої плеснової кістки [V] (tuberositas ossis metatarsi quinti [V]).

#### **Кістки пальців;** фаланги (ossa digitorum; phalanges)

Кістки пальців складаються із:

- проксимальних фаланг (phalanges proximales);

- середніх фаланг (phalanges mediae);

- кінцевих фаланг (phalanges distales).

*Великий палець стопи* (hallux) має лише проксимальну фалангу (phalanx proximalis) та кінцеву фалангу (phalanx distalis).

На дистальних кінцях кожної *кінцевої фаланги* (phalanx distalis) міститься горбистість кінцевої фаланги (tuberositas phalangis distalis).

Кістки пальців (ossa digitorum) мають:

- основу фаланги (basis phalangis);

- тіло фаланги (corpus phalangis);

- голівку фаланги (caput phalangis).

На голівці фаланг (caput phalangium), крім кінцевих фаланг (phalangium distales), розташований блок фаланги (trochlea phalangis).

## **ЗМІСТОВИЙ МОДУЛЬ 3 З'ЄДНАННЯ КІСТОК СКЕЛЕТА**

**З'ЄДНАННЯ** (juncturae)  
або **СИСТЕМА З'ЄДНАНЬ** (systema articulare).  
**ВЧЕННЯ ПРО СУГЛОБИ ТА ЗВ'ЯЗКИ** (arthrologia et syndesmologia)  
**Артросиндесмологія** (arthrosyndesmologia)

### **ЗАГАЛЬНІ ТЕРМІНИ**

(згідно з анатомічною номенклатурою)

|   |  |
|---|--|
| З'єднання                               | Junctura                                     |
| З'єднання кісток                        | Juncturae ossium                             |
| Синартроз                               | Synarthrosis                                 |
| Волокнисте з'єднання                    | Junctura fibrosa                             |
| Синдесмоз                               | Syndesmosis                                  |
| Вклинення, гомфоз                       | Gomphosis                                    |
| Міжкісткова перетинка                   | Membrana interossea                          |
| Шво                                     | Sutura                                       |
| Плоске шво                              | Sutura plana                                 |
| Лускове шво                             | Sutura squamosa                              |
| Кантове шво                             | Sutura limbosa                               |
| Зубчасте шво                            | Sutura serrata                               |
| Зубчастий шво                           | Sutura denticulata                           |
| Схіндельоз (розщеплення)                | Schindylesis                                 |
| Хрящове з'єднання                       | Junctura cartilaginea                        |
| Синхондроз                              | Synchondrosis                                |
| Симфіз                                  | Symphysis                                    |
| Епіфізний хрящ                          | Cartilago epiphysialis                       |
| З'єднання кісток; Синостоз              | Junctura ossea; Synostosis                   |
| Синовіальні з'єднання: Суглоб Діартроз  | Junctura synovialis: Articulatio Diarthrosis |
| Суглобова поверхня                      | Facies articularis                           |
| Суглобова порожнина                     | Cavitas articularis                          |
| Суглобова ямка                          | Fossa articularis                            |
| (Голівка суглоба)                       | (Caput articulare)                           |
| Суглобова губа                          | Labrum articulare                            |
| Суглобова капсула                       | Capsula articularis                          |
| Волокниста перетинка; Волокнистий шар   | Membrana fibrosa; Stratum fibrosum           |
| Синовіальна перетинка; Синовіальний шар | Membrana synovialis; Stratum synoviale       |
| Синовіальні складки                     | Plicae synoviales                            |
| Синовіальні ворсинки                    | Villi synoviales                             |
| Синовія                                 | Synovia                                      |
| Суглобовий диск                         | Discus articularis                           |
| Суглобовий меніск                       | Meniscus articularis                         |
| Зв'язки                                 | Ligamenta                                    |
| Внутрішньокапсульні зв'язки             | Ligg. intracapsularia                        |
| Капсульні зв'язки                       | Ligg. capsularia                             |
| Позакапсульні зв'язки                   | Ligg. extracapsularia                        |
| Суглобовий закуток                      | Recessus articularis                         |
| Синовіальна сумка                       | Bursa synovialis                             |
| Синовіальна піхва                       | Vagina synovialis                            |
| Простий суглоб                          | Articulatio simplex                          |
| Складний суглоб                         | Articulatio composita                        |
| Плоский суглоб                          | Articulatio plana                            |
| Циліндричний суглоб                     | Articulatio cylindrica                       |
| Обертовий суглоб                        | Articulatio trochoidea                       |
| Блокоподібний суглоб                    | Ginglymus                                    |
| Двовідростковий суглоб                  | Articulatio bicondylaris                     |

|                                    |  |
|------------------------------------|--|
| Сідлоподібний суглоб               | Articulatio sellaris                           |
| Еліпсоподібний суглоб              | Articulatio ellipsoidea                        |
| Кулястий суглоб                    | Articulatio spherioidea; Enarthrosis           |
| Чашоподібний суглоб                | Articulatio cotylica                           |
| Малорухомиий суглоб                | Amphiarthrosis                                 |
| Відведення                         | Abductio                                       |
| Приведення                         | Adductio                                       |
| Обертання назовні; Бічне обертання | Rotatio externa; Exorotatio; Rotatio lateralis |
| Обертання досередини;              | Rotatio interna; Endorotatio;                  |
| Присереднє обертання               | Rotatio medialis                               |
| Колове обертання                   | Circumductio                                   |
| Згинання                           | Flexio   |
| Розгинання                         | Extensio                                       |
| Привертання                        | Pronatio                                       |
| Відвернення                        | Supinatio                                      |
| Протиставлення                     | Oppositio                                      |
| Зіставлення                        | Repositio                                      |

Скелет разом із м'язами виконує функції опори і руху завдяки тому, що всі кістки з'єднані між собою та утворюють різного ступеня рухливі кісткові важелі.

Кістки та їх з'єднання становлять пасивну, а м'язи – активну частину опорно-рухового апарату.

Характер з'єднань залежить від будови і функції тієї чи іншої кісткової ланки.

Тобто з'єднання кісток зумовлюють їх більшу або меншу взаємну рухомість і забезпечують функціонування скелета людини як єдиного цілого.

Кістки нижчих водних хребтових тварин сполучаються між собою за допомогою неперервних з'єднань.

У наземних тварин види рухів ускладнились: сформувалися перехідні форми з'єднань, наприклад, симфізи і найбільш рухливі перервні з'єднання – суглоби.

У процесі онтогенезу людини більшість з'єднань кісток проходять дві стадії розвитку: спочатку виникають неперервні з'єднання, а потім частина з них перетворюється в перервні з'єднання – суглоби.

У мезенхімі, що з'єднує зачатки кісток, на 6-му тижні ембріонального розвитку формується щілина, потім суглобові хрящі, капсула і зв'язки.

Суглоби людини вивчає наука *артрологія* (arthrologia, від грец. arthron – суглоб).

#### **З'єднання кісток** (juncturae ossium)

Вони поділяються на:

- неперервні (synarthroses);
- перервні (diarthroses);
- напівперервні (symphyses).

#### **Синартрози, симфізи**

**До синартрозів** (synarthroses), або **неперервних з'єднань**, належать:

- *волокнисте з'єднання* (junctura fibrosa), а саме:
- синдесмози (syndesmoses), різновидом яких є вклинення; гомфоз (gomphosis);
- міжкісткова перетинка (membrana interossea);
- шво (sutura);
- схіндильоз (schindylesis), що перекладається як розщеплення (наприклад, розщеплення може мати крижова кістка);

- *хрящове з'єднання* (junctura cartilaginea), різновидом якого є:

- синхондроз (synchondrosis);
- симфіз (symphysis);
- наростковий хрящ (cartilago epiphysialis);
- *кісткове з'єднання – синостоз* (synostosis), тобто з'єднання кісток (juncturae ossium) за допомогою кісткової тканини;
- *м'язове з'єднання – синсаркоз* (synsarcosis), тобто з'єднання кісток (juncturae ossium) за допомогою м'язів (з'єднання під'язикової кістки з нижньою щелепою та з'єднання лопатки з хребтовим стовпом і грудною кліткою).

#### **Волокнисті з'єднання** (juncturae fibrosae)

Вони поділяються на:

- зв'язки (ligamenta);
- мембрани (membranae);
- шво (sutura);
- вклинення (gomphosis), або зубо-комірковий синдесмоз (syndesmosis dentoalveolaris).

*Зв'язки* (ligamenta) бувають *колагенові й еластичні*, а саме:

- внутрішньокапсулярні зв'язки (ligg. intracapsularia);
- капсулярні зв'язки (ligg. capsularia);
- позакапсулярні зв'язки (ligg. extracapsularia).

*Мембрани* (membranae) поділяються на:

- міжкісткові мембрани (membranae interossea);
- тім'ячка (fonticuli).

*Шво* (sutura) поділяється на:

- зубчасте шво (sutura serrata);
- лускове шво (sutura squamosa);
- плоске шво (sutura plana).

#### **Хрящові з'єднання** (juncturae cartilagineae)

Вони поділяються на:

- тимчасові (під час росту кісток), коли прошарок хряща між кістками поступово заміщується кістковою тканиною, і таке з'єднання перетворюється на синостоз;
- постійні, коли прошарок хрящової тканини між кістками існує упродовж усього життя людини.



**Симфізи** (symphyses),

або **напівсуглоби** (hemiarthroses)

Вони мають невелику щілину в хрящовому або волокнистому прошарку між зчленованими кістками. Цей тип з'єднання є перехідною формою від неперервних з'єднань до перервних.

**Синовіальні з'єднання** (juncturae synoviales),

або **суглоб** (articulatio), чи **діартроз** (diarthrosis)

Раніше їх називали **перервними з'єднаннями**. Це найбільш рухомі з'єднання між кістками, для утворення яких необхідні чотири *основні елементи*, а саме:

1 Не менше двох суглобових поверхонь (facies articulares), які вкриті гіаліновим хрящем і мають:

- *суглобову ямку* (fossa articularis);

- *голівку суглоба*; суглобову головку (caput articulare).

2 Суглобова капсула (capsula articularis), яка складається з:

- *волокнистої перетинки*; волокнистого шару (membrana fibrosa; stratum fibrosum);

- *синовіальної перетинки*; синовіального шару (membrana synovialis; stratum synoviale), який має синовіальні складки (plicae synoviales) і синовіальні ворсинки (villi synoviales).

3 Суглобова порожнина (cavitas articularis), яка може мати:

- *суглобовий закуток* (recessus articularis);

- *синовіальну піхву* (vagina synovialis);

- *синовіальну сумку* (bursa synovialis).

4 Синовію (synovia) – синовіальну рідину, що змочує суглобові поверхні. Вона продукується клітинами синовіального шару.

Суглоби (articulationes) можуть мати і *додаткові елементи*, до яких належать:

- зв'язки (ligamenta);

- синовіальні сумки (bursae synoviales);

- жирові складки (plicae adiposae);

- синовіальні ворсинки (villi synoviales);

- суглобові диски (disci articulares);

- суглобові меніски (menisci articulares);

- суглобові губи (labra articularia);

- сесамоподібні кістки (ossa sesamoidea).

*Суглоби за будовою поділяються на:*

- прості суглоби (articulationes simplices), які складаються з двох суглобових поверхонь (facies articulares);

- складні суглоби (articulationes compositae), що мають більше ніж дві суглобові поверхні (facies articulares);

- комбіновані суглоби (articulationes combinatae), які анатомічно відокремлені, але зв'язані між собою загальною функцією;

- комплексні суглоби (articulationes complexae), в порожнині яких є суглобові диски (disci articulares) або суглобові меніски (menisci articulares), які поділяють суглобову порожнину (cavitas articularis) на два і більше відділів.

*Суглоби за функцією поділяють на:*

- одноосьові суглоби;

- двоосьові суглоби;

- багатоосьові суглоби.

До *одноосьових суглобів* за формою належать:

- циліндричні суглоби (articulationes cylindricae), у яких рухи відбуваються навколо поздовжньої осі (axis longitudinalis); ці суглоби ще називають *обертливими суглобами* (articulationes trochoideae);

- блокоподібні суглоби (ginglymi) та їх різновид – *звинтоподібні суглоби* (articulationes cochleares).

До *двоосьових суглобів* належать:

- двовідросткові суглоби (articulationes bicondylares);

- еліпсоподібні суглоби (articulationes ellipsoideae);

- сідлоподібні суглоби (articulationes sellares).

До *триосьових суглобів*; багатоосьових суглобів належать:

- плоскі суглоби (articulationes planae), які можуть бути *малорухомими суглобами* (amphiarthroses);

- кулясті суглоби (articulationes spheroidae);

- чашоподібні суглоби (articulationes cotylicae).

Чим більша конгруентність (відповідність) суглобових поверхонь, тим менший обсяг рухів у такому суглобі.

Це основний закон системи з'єднань (артросиндесмології).

У суглобах (articulationes) залежно від будови (форма і рельєф, суглобові поверхні, розмір, розташування зв'язок) з'єднувальних поверхонь рухи можуть здійснюватись навколо:

- лобової; фронтальної осі (axis frontalis);

- стрілової; сагітальної осі (axis sagittallis);

- вертикальної; прямовисної осі (axis verticalis).

Навколо лобової осі (axis frontalis) в суглобі (articulatio) можливе:

- *згинання* (flexio);

- *розгинання* (extensio).

Навколо стрілової осі (axis sagittallis) в суглобі (articulatio) можливе:

- *відведення* (abductio);

- *приведення* (adductio).

Навколо вертикальної осі (axis verticalis) в суглобі (articulatio) можливі:

- *обертання назовні*; бічне обертання (rotatio externa; echorotatio; rotatio lateralis);

- *обертання досередини*; присереднє обертання (rotatio interna; endorotatio; rotatio medialis).

Навколо усіх осей у суглобі (articulatio) можливе *колове обертання* (circumductio), при якому вільний кінець кістки чи кінцівки описує конус.

У суглобах (articulationes) деяких ділянок кінцівок (regiones membrorum) також можливі:

- *привертання* (pronatio);

- *відвертання* (supinatio);

- *протиставлення* (oppositio);

- *зіставлення* (repositio).

**Характеристику суглобові необхідно давати за такою схемою:**

- назва суглоба;

- назва кісток, які беруть участь у формуванні суглоба;

- назва суглобових поверхонь;

- форма суглоба;

- яким є суглоб за будовою;

- яким є суглоб за функцією;

- осі обертання;

- види рухів;
- прикріплення суглобової капсули;
- зв'язки суглоба;
- особливості суглоба (наявність елементів допоміжного апарату суглоба, окрім зв'язок).

### **З'єднання хребтового стовпа** (juncturae columnae vertebralis)

У хребтовому стовпі (columna vertebralis) є усі види з'єднань кісток (juncturae ossium):

- синдесмози хребтового стовпа (syndesmoses columnae vertebralis);
- синхондрози хребтового стовпа (synchondroses columnae vertebralis);
- суглоби хребтового стовпа (articulationes columnae vertebralis).

До **синдесмозів хребтового стовпа** (syndesmoses columnae vertebralis) належать:

- міжостовні зв'язки (ligamenta interspinalia);
- жовті зв'язки (ligg. flava);
- міжпоперечні зв'язки (ligg. intertransversaria);
- надостова зв'язка (lig. supraspinale);
- каркова зв'язка (lig. nuchae);
- передня поздовжня зв'язка (lig. longitudinale anterius);
- задня поздовжня зв'язка ((lig. longitudinale posterius);
- поперечні зв'язки (ligg. transversa).

Перелічені вище зв'язки зміцнюють міжхребцеві симфізи (symphyses intervertebrales) та дуговідросткові суглоби (articulationes zygapophysiales).

До **синхондрозів хребтового стовпа** (synchondroses columnae vertebralis) у дорослих людей належать міжхребцеві диски (disci intervertebrales) та міжхребцеві симфізи (symphyses intervertebrales), а у дітей ще і синхондрози між крижовими хребцями (synchondroses vertebrarum sacralium).

### **Міжхребцевий диск** (discus intervertebralis)

Він складається з:

- периферичної частини – волокнистого кільця (anulus fibrosus);
- центральної частини – драглистого ядра (nucleus pulposus). Всередині драглистого ядра часто є щилина, яка перетворює це хрящове з'єднання у напівсуглоб, тобто міжхребцевий симфіз (symphysis intervertebralis).

**Міжхребцевий симфіз** (symphysis intervertebralis)

Утворений міжхребцевим диском (discus intervertebralis), який розташований між тілами суміжних хребців (corpora vertebrarum), обернених один до одного.

### **Суглоби хребтового стовпа** (articulationes columnae vertebralis)

#### **Атланти-осьовий суглоб** (articulatio atlantoaxialis)

До суглобів хребтового стовпа (articulationes columnae vertebralis) належать:

- серединний атланти-осьовий суглоб (articulatio atlanto-axialis mediana);
- бічні атланти-осьові суглоби (articulationes atlanto-axiales laterales);
- дуговідросткові суглоби (articulationes zygapophysiales);

physiales);

- попереково-крижовий суглоб (articulatio lumbosacralis);
- крижово-куприковий суглоб (articulatio sacrosocyssea).

Атланти-осьовий суглоб складається з:

#### **А. Серединного атланти-осьового суглоба** (articulatio atlantoaxialis mediana)

Цей суглоб є:

- циліндричний (articulatio cylindrica) – за формою;
- комбінований (articulatio combinata) – за будовою (вид суглоба);
- одноосьовий – за функцією.

**Суглобові поверхні** (facies articulares):

- ямка зуба на атланти (fovea dentis atlantis);
- передня суглобова поверхня зуба осьового хребця (facies articularis anterior dentis axis);
- задня суглобова поверхня зуба осьового хребця (facies articularis posterior dentis axis);
- поперечна зв'язка атланта (ligamentum transversum atlantis).

**Рухи навколо** вертикальної осі (axis verticalis).

**Види рухів:**

- обертання (rotatio) голови вправо і вліво, тобто обертання назовні (rotatio externa);
- обертання досередини (rotatio interna).

#### **Б. Бічного атланти-осьового суглоба** (articulatio atlantoaxialis lateralis), парний

Він є:

- плоским (articulatio plana) – за формою;
- комбінованим (articulatio combinata) – за будовою (вид суглоба);
- багатоосьовим – за функцією.

**Суглобові поверхні:**

- нижні суглобові поверхні атланта (facies articulares inferiores atlantis);
- верхні суглобові поверхні осьового хребця (facies articulares superiores axis).

**Рухи навколо** вертикальної осі (axis verticalis).

**Види рухів:** обертання (rotatio) голови вправо і вліво.

Допоміжний апарат серединного атланти-осьового суглоба (art. atlantoaxialis mediana) та бічного атланти-осьового суглоба (art. atlantoaxialis lateralis) спільний і має:

- крилоподібні зв'язки (ligg. alaria);
- зв'язку верхівки зуба (lig. apicis dentis);
- хрестоподібну зв'язку атланта (lig. cruciforme atlantis), до складу якої входять:
- поздовжні пучки (fasciculi longitudinales);
- поперечна зв'язка атланта (lig. transversum atlantis);
- покривельна перетинка (membrana tectoria).

#### **Дуговідросткові суглоби**

(articulationes zygapophysiales) або міжхребцеві суглоби (articulationes intervertebrales)

Дуговідросткові суглоби бувають:

- плоскі (articulationes planae) – за формою;
- комбіновані (articulationes combinatae) – за будовою (вид суглоба);
- багатоосьові – за функцією.

#### *Суглобові поверхні:*

- нижні суглобові відростки хребця (processus articulares inferiores vertebrae), що розташовані у вище розміщеному хребці;

- верхні суглобові відростки хребця (processus articulares superiores vertebrae), що розташовані у нижче розміщеному хребці.

#### *Рухи навколо:*

- вертикальної осі (axis verticalis);

- стрілової осі (axis sagittalis);

- лобової осі (axis frontalis).

*Вид руху:* ковзання, суглоб є малорухомим (amphiarthrosis).

*Допоміжний апарат представлений такими зв'язками:*

- довгими (з'єднують між собою більше двох хребців);

- короткими (з'єднують між собою сусідні хребці).

До коротких зв'язок (ligamenta brevia) належать:

- жовта зв'язка (lig. flavum);

- міжостові зв'язки (ligg. interspinalia);

- міжпоперечні зв'язки (ligg. intertransversaria);

- поперечні зв'язки (ligg. transversa), вони укріплюють ці суглоби.

До довгих зв'язок (ligg. longa), які розташовані вздовж хребтового стовпа (columna vertebralis), належать:

- передня поздовжня зв'язка (lig. longitudinale anterius);

- задня поздовжня зв'язка (lig. longitudinale posterius);

- надостова зв'язка (lig. supraspinale), яка у шийному відділі формує каркову зв'язку (lig. nuchae).

#### **Попереково-крижовий суглоб** (art. lumbosacralis)

Він за будовою, формою та функцією подібний до дуговідросткових суглобів (articulationes zygapophysiales).

*Допоміжний апарат* – клубово-поперекова зв'язка (lig. iliolumbale).

Між основою крижової кістки (basis ossis sacri) та тілом V поперекового хребця (corpus vertebrae lumbalis quinti [V]), як правило, є симфіз (symphysis).

#### **Крижово-куприковий суглоб** (articulatio sacrococcygea)

Крижово-куприковий суглоб утворений:

- верхівкою крижової кістки (apex ossis sacri);

- основою куприкової кістки (basis ossis coccygis).

Найчастіше це з'єднання є симфізом (symphysis).

#### *Допоміжний апарат:*

- поверхнева задня крижово-куприкова зв'язка; поверхнева дорсальна крижово-куприкова зв'язка (lig. sacro-coccygeum posterius superficiale; lig. sacrococcygeum dorsale superficiale);

- глибока задня крижово-куприкова зв'язка; глибока дорсальна крижово-куприкова зв'язка (lig. sacro-coccygeum posterius profundum; lig. sacrococcygeum dorsale profundum);

- передня крижово-куприкова зв'язка; вентральна крижово-куприкова зв'язка (lig. sacrococcygeum

anterius; lig. sacrococcygeum ventrale);

- бічна крижово-куприкова зв'язка (lig. sacrococcygeum laterale).

У жінок щілина крижово-куприкового симфізу (fissura sacrococcygea symphysis) більша, ніж у чоловіків, що дозволяє куприку (coccyx) значно відхилитись назад під час пологів, збільшуючи розмір нижнього отвору таза (apertura pelvis inferior).

#### **З'єднання хребтового стовпа** (juncturae columnae vertebralis) **з черепом** (cranium)

#### **Атлanto-потиличний суглоб**

(articulatio atlantooccipitalis), парний

Він є:

- двовідростковий (articulatio bicondylaris) – за формою;

- комбінований (articulatio combinata) – за будовою (вид суглоба);

- двоосьовий – за функцією.

#### *Суглобові поверхні:*

- потиличні відростки (condyli occipitales);

- верхні суглобові поверхні атланта (facies articulares superiores atlantis).

#### *Рухи навколо:*

- лобової осі (axis frontalis);

- стрілової осі (axis sagittalis).

#### *Види рухів:*

- нахили голови вперед і назад, тобто згинання (flexio) і розгинання (extensio);

- нахили голови вправо і вліво, тобто відведення (abductio) і приведення (adductio).

#### *Допоміжний апарат:*

- передня атлanto-потилична перетинка (membrana atlantooccipitalis anterior);

- задня атлanto-потилична перетинка (membrana atlantooccipitalis posterior);

- бічна атлanto-потилична зв'язка (lig. atlantooccipitale laterale).

#### **З'єднання грудної клітки** (juncturae thoracis)

*З'єднання грудної клітки* (juncturae thoracis) поділяються на:

- синдесмози грудної клітки (syndesmoses thoracis);

- синхондрози грудної клітки (synchondroses thoracis);

- суглоби грудної клітки (articulationes thoracis).

#### *Грудна клітка (thorax) має:*

- з'єднання ребер (juncturae costarum) із хребтовим стовпом (columna vertebralis);

- з'єднання ребер (juncturae costarum) із грудною (sternum);

- з'єднання ребер (juncturae costarum) між собою.

До **синдесмозів грудної клітки** (syndesmoses thoracis) належать:

- зовнішня міжреброва перетинка (membrana intercostalis externa);

- внутрішня міжреброва перетинка (membrana intercostalis interna).

До **синхондрозів грудної клітки** (synchondroses thoracis) належать:

- реброво-груднинний синхондроз (synchondrosis costosternalis);
- синхондроз першого ребра (synchondrosis costae primae);
- груднинні синхондрози (synchondroses sternales).

До груднинних синхондрозів (synchondroses sternales) належать:

- груднинний мечоподібний симфіз (symphysis xiphosternalis);
- ручко-груднинний симфіз (symphysis manubriosternalis) або ручко-груднинний синхондроз (synchondrosis manubriosternalis).

#### **Суглоби грудної клітки** (articulationes thoracis)

##### **Реброво-хребтові суглоби**

(articulationes costovertebrales)

За будовою вони складаються з двох суглобів:

- суглоба головки ребра (articulatio capitis costae);
- реброво-поперечного суглоба (articulatio costotransversaria). Вони є комбінованими суглобами (articulationes combinatae).

**Суглобові поверхні:**

- головка ребра і реброві ямки на хребцях (caput costae et foveae costales vertebrarum);
- горбок ребра і реброва ямка поперечного відростка хребця (tuberculum costae et fovea costalis processus transversi vertebrae).

**Рухи навколо осі**, що проходить через ці два суглоби.

**Види рухів:**

- обертання ребер (rotatio costarum), внаслідок чого відбувається:
- піднімання ребра;
- опускання ребра.

**А. Суглоб головки ребра** (articulatio capitis costae)

Суглоб головки ребра є:

- кулястий (articulatio spherioidea) – за формою;
- комбінований (articulatio combinata) – за будовою (вид суглоба);
- триосьовий – за функцією.

**Суглобові поверхні:**

- головка ребра (caput costae);
- верхні реброві ямки тіл хребців (foveae costales superiores corporum vertebrarum);
- нижні реброві ямки тіл хребців (foveae costales inferiores corporum vertebrarum).

**Рухи навколо майже стрілової осі** (axis sagittalis).

**Види рухів:**

- обертання ребер (rotatio costarum), внаслідок чого відбувається:
- піднімання ребер;
- опускання ребер.

**Допоміжний апарат:**

- промениста зв'язка головки ребра (lig. capitis costae radiatum);
- внутрішньосуглобова зв'язка головки ребра (lig. capitis costae intraarticulare). Вона існує лише у з'єднаннях II – X ребер з хребтом.

##### **Б. Реброво-поперечний суглоб**

(articulatio costotransversaria)

Він існує між I – X ребрами та відповідним грудним хребцем і є:

- циліндричним (articulatio cylindrica) – за формою;
- комбінованим (articulatio combinata) – за будовою (вид суглоба);
- одноосьовим – за функцією.

**Суглобові поверхні:**

- горбок ребра (tuberculum costae);
- реброва ямка поперечного відростка хребця (fovea costalis processus transversi vertebrae).

**Рухи навколо майже стрілової осі** (axis sagittalis).

**Вид рухів:** обертання ребер (rotatio costarum), внаслідок чого відбувається:

- піднімання ребер;
- опускання ребер.

**Допоміжний апарат:**

- реброво-поперечна зв'язка (lig. costotransversarium), яка складається з:
- верхньої реброво-поперечної зв'язки (lig. costotransversarium superius);
- бічної реброво-поперечної зв'язки (lig. costotransversarium laterale);
- попереково-ребрової зв'язки (lig. lumbocostale).

##### **Груднино-реброві суглоби**

(articulationes sternocostales)

Груднино-реброві суглоби утворені ребровими хрящами (cartilagine costales) II-VII ребер (costae II-VII) та відповідною вирізкою груднини.

Цей суглоб буває:

- плоский (articulatio plana) – за формою;
- простий (articulatio simplex) – за будовою (вид суглоба);
- тривісний – за функцією.

**Суглобові поверхні:**

- реброва вирізка груднини (incisura costalis sterni);
- груднинний кінець ребра (extremitas sternalis costae).

**Рухи навколо:**

- вертикальної осі (axis verticalis);
- стрілової осі (axis sagittalis);
- лобової осі (axis frontalis).

**Види рухів**, цей суглоб є малорухомим суглобом (amphiarthrosis), в якому відбуваються:

- піднімання ребер;
- опускання ребер.

**Допоміжний апарат:**

- внутрішньосуглобова груднино-реброва зв'язка (lig. sternocostale intraarticulare), вона зміцнює суглоб, який зчленовує II ребро (costa II) з грудниною (sternum);
- променисті груднино-реброві зв'язки (ligg. sterno-costalia radiata);
- перетинка груднини (membrana sterni);
- реброво-мечоподібні зв'язки (ligg. costoxiphoidea) зв'язують хрящ VII ребра з мечоподібним відростком.

### **Міжхрящові суглоби** (articulationes interchondrales)

Вони знаходяться між ребровими хрящами VII – X ребер (cartilagineae costales VII – X costarum). Передні кінці цих ребер, не досягаючи груднини, з'єднуються кожний з хрящем розміщеного вище ребра з допомогою сполучної тканини (textus connectivus fibrosus).

### **Реброво-хрящові суглоби** (articulationes costochondrales)

Реброво-хрящові суглоби з'єднують:  
- кісткову частину ребра (pars ossea costae) з ребровими хрящами (cartilagineae costales), у них відсутня суглобова порожнина (cavitas articularis).

## **З'ЄДНАННЯ ЧЕРЕПА** (juncturae cranii)

Кістки черепа (ossa cranii) з'єднуються між собою в основному за допомогою синартрозів (synarthroses), тобто неперервних видів з'єднань.

Винятком є з'єднання нижньої щелепи із скроневою кісткою з утворенням скронево-нижньощелепного суглоба (articulatio temporomandibularis).

### **Волокнисті та хрящові з'єднання черепа**

**Неперервні з'єднання черепа** (synarthroses cranii) представлені переважно волокнистими з'єднаннями черепа (juncturae fibrosae cranii) у вигляді:

- швів (suturae) у дорослих людей;
- міжкісткових перетинок (membranae interosseae) – у новонароджених.

До неперервних з'єднань черепа (synarthroses cranii) належать також з'єднання черепа (juncturae cranii) з під'язиковою кісткою (os hyoideum) за допомогою м'язів – синсаркоз (syndesmosis) та зв'язок – синдесмоз (syndesmosis).

До неперервних з'єднань черепа (synarthroses cranii) належать і хрящові з'єднання черепа (juncturae cartilagineae cranii), що розташовані в ділянці основи черепа (basis cranii).

**Волокнисті з'єднання черепа** (juncturae fibrosae cranii) поділяються на:

- синдесмози черепа (syndesmoses cranii);
- шви черепа (suturae cranii);
- зубокомірковий синдесмоз; вклинення (syndesmosis dentoalveolaris; gomphosis).

**До синдесмозів черепа** (syndesmoses cranii) належать:

- крилоостьова зв'язка (lig. pterygospinale);
- шилопід'язикова зв'язка (lig. stylohyoideum).

**До швів черепа** (suturae cranii) належить більшість швів, назва яких утворена від назв двох кісток, що з'єднуються:

- потилично-соскоподібне шво (sutura occipitomastoidea);
- клинолобове шво (sutura sphenofrontalis);
- лобово-носове шво (sutura frontonasalis);
- лобово-верхньощелепне шво (sutura frontomaxillaris);
- клино-виличне шво (sutura sphenozygomata);
- піднебінно-верхньощелепне шво (sutura palatomaxillaris) тощо.

**Частина швів мають такі назви:**

- вінцеве шво (sutura coronalis);
- стрілове шво (sutura sagittalis);
- лямбдоподібне шво (sutura lambdaidea);
- лускове шво (sutura squamosa);

- міжносове шво (sutura internasalis);
- міжверхньощелепне шво (sutura intermaxillaris);
- серединне піднебінне шво (sutura palatina mediana);
- поперечне піднебінне шво (sutura palatina transversa).

**Зубокомірковий синдесмоз;** вклинення (syndesmosis dentoalveolaris; gomphosis) укріплює зуби у зубних комірках (alveoli dentales) завдяки періодонту (periodontium) та яснам (gingiva).

**Хрящові з'єднання черепа** (juncturae cartilagineae cranii). До них належать такі синхондрози черепа (synchondroses cranii):

- клино-потиличний синхондроз (synchondrosis sphenoccipitalis);
- клино-кам'янистий синхондроз (synchondrosis sphenopetrosa);
- кам'янисто-потиличний синхондроз (synchondrosis petrooccipitalis);
- внутрішньопотиличний синхондроз (synchondrosis intraoccipitalis), який може бути:
  - заднім (synchondrosis intraoccipitalis posterior);
  - переднім (synchondrosis intraoccipitalis anterior);
  - клино-решітчастий синхондроз (synchondrosis sphenoehtmoidalis).

### **Суглоби черепа** (articulationes cranii)

**До суглобів черепа** (diarthroses cranii; articulationes cranii), або перервних з'єднань черепа (articulationes cranii), належить тільки скронево-нижньощелепний суглоб (articulatio temporomandibularis).

**Атланта-потиличний суглоб** (articulatio atlanto-occipitalis), що описується в міжнародній анатомічній номенклатурі – український стандарт в розділі "Суглоби черепа" все ж належить до з'єднань хребтового стовпа з черепом.

**Скронево-нижньощелепний суглоб** (articulatio temporomandibularis):

- двовидростковий (articulatio bicondylaris);
- комбінований (articulatio combinata);
- комплексний (articulatio complexa).

**Рухи навколо:**

- лобової осі (axis frontalis);
- стрілової осі (axis sagittalis).

**Види рухів:**

- піднімання і опускання нижньої щелепи (mandibula);
- рухи вперед і назад, вправо і вліво, тобто відведення (abductio) та приведення (adductio);
- невеликі колові обертання (circumductio).

**Суглобові поверхні:**

- нижньощелепна ямка скроневої кістки (fossa mandibularis ossis temporalis);
  - голівка нижньої щелепи (caput mandibulae).
- Допоміжний апарат:**
- суглобовий диск (discus articularis);

- бічна зв'язка (lig. laterale);
- присередня зв'язка (lig. mediale);
- несправжні зв'язки (ligamenta spuria cranii);
- клино-нижньощелепна (lig. sphenomandibulare);
- шило-нижньощелепна (lig. stylomandibulare).

## З'ЄДНАННЯ ВЕРХНЬОЇ КІНЦІВКИ (juncturae membri superioris)

З'єднання верхньої кінцівки (juncturae membri superioris) поділяються на:

- з'єднання грудного пояса (juncturae cinguli pectoralis);
- з'єднання вільної верхньої кінцівки (juncturae membri superioris liberi).

### **З'єднання грудного пояса** (juncturae cinguli pectoralis)

#### **Синдесмози та суглоби грудного пояса**

**З'єднання грудного пояса** (juncturae cinguli pectoralis) **поділяються на:**

- синдесмози грудного пояса; синдесмози пояса верхньої кінцівки (syndesmoses cinguli pectoralis; syndesmoses cinguli membri superioris);
- суглоби грудного пояса; суглоби пояса верхньої кінцівки (articulationes cinguli pectoralis; articulationes cinguli membri superioris).

Окрім цих з'єднань, на рівні з'єднань грудного пояса (juncturae cinguli pectoralis) є зв'язки (ligamenta), які сполучають різні анатомічні утвори лопатки (scapula) і не мають відношення до суглобів (articulationes).

Такі зв'язки (ligamenta) називаються несправжніми зв'язками лопатки (ligamenta spuria scapulae), або власними зв'язками лопатки (ligamenta propria scapulae).

**Власні зв'язки лопатки** (ligamenta propria scapulae):

1. **Дзьобо-надплечова зв'язка** (lig. coracoacromiale), вона натягнута над плечовим суглобом (articulatio humeri) між верхівкою надплечового відростка (acromion) і дзьобоподібним відростком лопатки (processus coracoideus scapulae).

Ця зв'язка (ligamentum) захищає плечовий суглоб (articulatio humeri) угорі та обмежує рухи плечової кістки (humerus) ввєрх при відведенні плеча (brachium).

Якщо піднімати (відводити) плечову кістку вище 70°, то вона впирається у дзьобо-надплечову зв'язку (lig. coracoacromiale) і при подальшому русі вгору починає рухатись лопатка (scapula) та ключиця (clavicula) у груднино-ключичному суглобі (articulatio sternoclavicularis).

**Дзьобо-надплечову зв'язку (lig. coracoacromiale) разом з відростками, до яких вона кріпиться, називають склепінням плечового суглоба** (fornix articulationis humeri).

2. **Верхня поперечна зв'язка лопатки** (lig. transversum scapulae superius) розташовується над вирізкою лопатки (incisura scapulae), перетворюючи цю вирізку в отвір.

3. **Нижня поперечна зв'язка лопатки** (lig. transversum scapulae inferius) розміщена на задній поверхні лопатки (facies posterior scapulae) і

натягнута між основою надплечового відростка (basis acromii) та заднім краєм суглобової западини лопатки (margo posterior cavitatis glenoidalis scapulae).

Через отвори під вищезгадуваними зв'язками проходять судини і нерви.

Власні зв'язки, за новою анатомічною номенклатурою (Сан-Паулу, 1997), належать до синдесмозів грудного пояса (syndesmoses cinguli pectoralis).

**До суглобів грудного пояса;** суглобів пояса верхньої кінцівки (articulationes cinguli pectoralis; articulationes cinguli membri superioris) належать:

- груднино-ключичний суглоб (articulatio sternoclavicularis);
- надплечово-ключичний суглоб (articulatio acromioclavicularis).

### **Груднино-ключичний суглоб** (art. sternoclavicularis)

Груднино-ключичний суглоб буває:

- кулястий (articulatio spherioidea) – за формою;
- комплексний (articulatio complexa) – за будовою (вид суглоба);
- триосьовий – за функцією.

**Суглобові поверхні:**

- ключична вирізка груднини (incisura clavicularis sterni);
- груднинний кінець ключиці (extremitas sternalis claviculae).

**Рухи навколо:**

- вертикальної осі (axis verticalis);
- лобової осі (axis frontalis);
- стрілової осі (axis sagittalis).

**Види рухів:**

- піднімання й опускання ключиці (levatio et descensus claviculae);
- рухи вперед і назад;
- обертання ключиці (rotatio claviculae);
- колове обертання (circumductio).

**Допоміжний апарат:**

- суглобовий диск (discus articularis);
- передня груднино-ключична зв'язка (lig. sternoclavulare anterius);
- задня груднино-ключична зв'язка (lig. sternoclavulare posterius);
- реброво-ключична зв'язка (lig. costoclavulare);
- міжключична зв'язка (lig. interclavulare).

### **Надплечово-ключичний суглоб** (art. acromioclavicularis)

Надплечово-ключичний суглоб буває:

- плоский (articulatio plana) – за формою;
- простий (articulatio simplex) – за будовою (вид суглоба), або комплексний у 30 % випадків;
- триосьовий – за функцією.

#### *Суглобові поверхні:*

- ключична суглобова поверхня надплечового відростка лопатки (facies articularis clavicularis acromii scapulae);

- надплечовий кінець ключиці (extremitas acromialis clavicularis).

#### *Рухи навколо:*

- вертикальної осі (axis verticalis);

- лобової осі (axis frontalis);

- стрілової осі (axis sagittalis).

*Види рухів*, він є малорухомий (amphiarthrosis), відбуваються:

- рухи лопатки дозаду та в присередню сторону до хребта.

#### *Допоміжний апарат:*

- суглобовий диск (discus articularis) в 30 % випадків;

- надплечово-ключична зв'язка (lig. acromioclaviculare);

- дзьобо-ключична зв'язка (lig. coracoclaviculare), яка складається з трапецієподібної зв'язки (lig. trapezoideum) і конічної зв'язки (lig. conoideum).

#### **З'єднання вільної верхньої кінцівки**

(juncturae membri superioris liberi)

Воно включає в себе:

- променево-ліктьовий синдесмоз (syndesmosis radioulnaris);

- суглоби вільної верхньої кінцівки (articulationes membri superioris liberi).

**Променево-ліктьовий синдесмоз** (syndesmosis radioulnaris) з'єднує тіла кісток передпліччя і представлений:

- **міжкістковою перетинкою передпліччя** (membrana interossea antebrachii);

- **косю струною** (chorda obliqua), яка з'єднує горбистість ліктьової кістки (tuberositas ulnae) з міжкістковим краєм променевої кістки (margo interosseus radii).

До **суглобів вільної верхньої кінцівки** (articulationes membri superioris liberi) належать:

- плечовий суглоб (articulatio humeri; articulatio glenohumeralis);

- ліктьовий суглоб (articulatio cubiti);

- дистальний променево-ліктьовий суглоб (articulatio radioulnaris distalis);

- суглоби кисті (articulationes manus).

#### **Плечовий суглоб** (articulatio humeri)

Плечовий суглоб є:

- кулястий (articulatio spherioidea) – за формою;

- простий (articulatio simplex) – за будовою (вид суглоба);

- триосьовий – за функцією.

#### *Суглобові поверхні:*

- головка плечової кістки (caput humeri);

- суглобова западина лопатки (cavitas glenoidalis scapulae).

#### *Рухи навколо:*

- вертикальної осі (axis verticalis);

- лобової осі (axis frontalis);

- стрілової осі (axis sagittalis).

*Види рухів:*

- згинання (flexio) і розгинання (extensio);

- приведення (adductio) і відведення (abductio);

- обертання (rotatio);

- колове обертання (circumductio).

#### *Допоміжний апарат:*

- губа суглобової западини (labrum glenoidale);

- суглобово-западино-плечові зв'язки (ligg. glenohumeralia), які є потовщенням передньої стінки суглобової капсули (paries anterior capsulae articularis);

- дзьобо-плечова зв'язка (lig. coracohumerale), вона зміцнює плечовий суглоб (art. humeri).

#### **Ліктьовий суглоб** (articulatio cubiti)

Ліктьовий суглоб утворений з'єднанням трьох кісток (плечової кістки – humerus, променевої кістки – radius та ліктьової кістки – ulna), між якими формуються три наступні суглоби. Вони мають спільну суглобову капсулу (capsula articularis):

- плечо-ліктьовий суглоб (articulatio humeroulnaris), кулястий (articulatio spherioidea);

- плечо-променевий суглоб (articulatio humeroradialis), блокоподібний (ginglymus);

- проксимальний променево-ліктьовий суглоб (articulatio radioulnaris proximalis), циліндричний (articulatio cylindrica) і обертовий (articulatio trochoidea).

#### *Ліктьовий суглоб в цілому є:*

- гвинтоподібний – за формою;

- складний (articulatio composita) – за будовою (вид суглоба);

- одноосьовий – за функцією.

#### *Суглобові поверхні:*

- для плечо-променевого суглоба (art. humeroradialis);

- головка плечової кістки (capitulum humeri);

- суглобова ямка голівки променевої кістки (fovea articularis capitis radii);

- для плечо-ліктьового суглоба (art. humeroulnaris):

- блок плечової кістки (trochlea humeri);

- блокова вирізка ліктьової кістки (incisura trochlearis ulnae);

- для проксимального променево-ліктьового суглоба (art. radioulnaris proximalis):

- суглобовий обвід голівки променевої кістки (circumferentia articularis capitis radii);

- вирізка променевої кістки (incisura radialis), яка розташована на ліктьовій кістці (ulna).

#### *Рухи навколо лобової осі (axis frontalis).*

#### *Види рухів:*

- для плечо-променевого суглоба (art. humeroradialis), який є **кулястим суглобом** (articulatio spherioidea; enarthrosis):

- згинання (flexio);

- розгинання (extensio);

- обертання досередини (rotatio interna);

- обертання назовні (rotatio externa) променевої кістки (radius) навколо її вертикальної осі.

- для плечо-ліктьового суглоба (art. humeroulnaris), який є **блокоподібним суглобом** (ginglymus):

- згинання (flexio);

- розгинання (extensio). Ці рухи здійснюються з одночасним рухом променевої кістки (ulna) в плечо-променевому суглобі (art. humeroradialis).

- для проксимального променево-ліктьового суглоба (art. radioulnaris proximalis):

- обертання досередини (rotatio interna);

- обертання назовні (rotatio externa) променевої кістки (radius) навколо її вертикальної осі.

Цей суглоб є *циліндричним суглобом* (articulatio cylindrica) і комбінованим з дистальним променево-ліктьовим суглобом (articulatio radioulnaris distalis).

*Допоміжний апарат:*

- обхідна ліктьова зв'язка (lig. collaterale ulnare);

- обхідна променево-ліктьова зв'язка (lig. collaterale radiale);

- кільцева зв'язка променевої кістки (lig. anulare radii);

- квадратна зв'язка (lig. quadratum);

- мішкоподібний закуток (recessus sacciformis), який розташований в місці прикріплення суглобової капсули (capsula articularis) до шийки променевої кістки (collum radii).

### **Дистальний променево-ліктьовий суглоб**

(articulatio radioulnaris distalis)

Дистальний променево-ліктьовий суглоб є:

- циліндричний (articulatio cylindrica) – за формою;

- комбінований (articulatio combinata), через те, що об'єднаний функцією з проксимальним променево-ліктьовим суглобом (art. radioulnaris proximalis);

- одноосьовий – за функцією.

*Суглобові поверхні:*

- суглобовий обвід ліктьової кістки (circumferentia articularis ulnae);

- вирізка ліктьової кістки (incisura ulnaris);

- нижня поверхня головки ліктьової кістки (facies inferior capitis ulnae).

*Рухи навколо вертикальної осі (axis verticalis).*

*Види рухів:*

- відвертання (supinatio) і привертання (pronatio) передпліччя (antebrachium) і кисті (manus) разом з рухами в проксимальному променево-ліктьовому суглобі (articulatio radioulnaris proximalis).

*Допоміжний апарат:*

- суглобовий диск (discus articularis);

- мішкоподібний закуток (recessus sacciformis), який розташований між кістками передпліччя (ossa antebrachii) над суглобовим диском (discus articularis) і є випином суглобової капсули (capsula articularis).

*Проксимальний променево-ліктьовий суглоб* (articulatio radioulnaris proximalis) та *дистальний променево-ліктьовий суглоб* (articulatio radioulnaris distalis) разом *утворюють комбінований циліндричний суглоб* (articulatio combinata cylindrica).

Рухи в них відбуваються навколо вертикальної осі (axis verticalis), яка проходить через головку променевої кістки (caput radii) та головку ліктьової кістки (caput ulnae).

У цих суглобах (articulatio radioulnaris proximalis et articulatio radioulnaris distalis) *променево-ліктьова кістка* (radius):

- обертається навколо ліктьової кістки (rotatio ulna). Оскільки променево-ліктьова кістка (radius) з'єднується з кистю (manus), то, обертаючись (rotatio), вона повертає і кисть (rotatio manus);

- при обертанні променевої кістки (rotatio radii) досередини (привертання – pronatio), то вона перевертається долонною ділянкою (regio palmaris) досередини і назад, при цьому великий палець (pollex) спрямований присередньо;

- при обертанні (rotatio) назовні (відвертання – supinatio) променево-ліктьова кістка (radius) займає бічне положення, а кисть (manus) повертається долонною ділянкою (regio palmaris) вперед, і великий палець (pollex) спрямований вбік.

Ці особливості рухів потрібно враховувати при іммобілізації (фіксації) переломів.

### **Суглоби кисті** (articulationes manus)

Вони поділяються на:

- променево-зап'ястковий суглоб (articulatio radiocarpalis);

- зап'ясткові суглоби (articulationes carpi);

- зап'ястково-п'ясткові суглоби (articulationes carpometacarpales);

- міжп'ясткові суглоби (articulationes intermetacarpales);

- п'ястково-фалангові суглоби (articulationes metacarpophalangeae);

- міжфалангові суглоби кисті (articulationes interphalangeae).

### **Променево-зап'ястковий суглоб**

(articulatio radiocarpalis)

Променево-зап'ястковий суглоб є:

- еліпсоподібний (articulatio ellipsoidea) – за формою;

- складний (articulatio composita) – за будовою (вид суглоба);

- двоосьовий – за функцією.

*Суглобові поверхні:*

- зап'ясткова суглобова поверхня променевої кістки (facies articularis carpalis radii);

- суглобовий диск (discus articularis);

- проксимальні суглобові поверхні човноподібної кістки (facies articulares proximales ossis scaphoidei);

- проксимальні суглобові поверхні півмісяцевої кістки (facies articulares proximales ossis lunati);

- проксимальні суглобові поверхні тригранної кістки (facies articulares proximales ossis triquetri).

*Рухи навколо:*

- лобової осі (axis frontalis);

- стрілової осі (axis sagittalis).

*Види рухів:*

- згинання (flexio) і розгинання (extensio);

- приведення (adductio) і відведення (abductio).

*Допоміжний апарат:*

- тильна променево-зап'ясткова зв'язка (ligamentum radiocarpale dorsale);

- долонна променево-зап'ясткова зв'язка (lig. radiocarpale palmare);

- тильна ліктьово-зап'ясткова зв'язка (lig. ulnocarpale dorsale);

- долонна ліктьово-зап'ясткова зв'язка



(lig. ulnocarpale palmare);

- ліктьова обхідна зв'язка зап'ястка (lig. collaterale carpi ulnare);

- променева обхідна зв'язка зап'ястка (lig. collaterale carpi radiale);

- суглобовий диск (discus articularis).

**Зап'ясткові суглоби;** міжзап'ясткові суглоби (articulationes carpi; articulationes intercarpales)

До них належать:

- власне міжзап'ясткові суглоби (articulationes intercarpales);

- суглоб горохоподібної кістки (articulatio ossis pisiformis);

- середньозап'ястковий суглоб (articulatio mediocarpalis).

**Власне міжзап'ясткові суглоби**  
(articulationes intercarpales)

Вони утворені зап'ястковими кістками (ossa carpi). Вони є:

- прості (articulationes simplices) – за будовою;

- плоскі (articulationes planae) – за формою;

- багатоосьові – за функцією;

- малорухомі (amphiarthroses) – за видом рухів.

Рухи навколо:

- вертикальної осі (axis verticalis);

- лобової осі (axis frontalis);

- стрілової осі (axis sagittalis).

**Суглоб горохоподібної кістки**  
(articulatio ossis pisiformis)

Суглоб горохоподібної кістки утворений:

- горохоподібною кісткою (os pisiforme);

- тригранною кісткою (os triquetrum).

Він є:

- простий (articulatio simplex) – за будовою;

- плоский (articulatio plana) – за формою;

- багатоосьовий – за функцією.

Суглоб горохоподібної кістки (articulatio ossis pisiformis) укріплюють:

- горохово-гачкувата зв'язка (lig. pisohamatum)

- горохово-п'ясткова зв'язка (lig. pisometacarpale).

**Середньозап'ястковий суглоб**  
(articulatio mediocarpalis)

Середньозап'ястковий суглоб є:

- кулястий (articulatio spherioidea) – S-подібний за формою;

- складний (articulatio composita) – за будовою;

- одноосьовий – за функцією;

- малорухомий (amphiarthrosis) – за видом рухів.

У цьому суглобі (articulatio mediocarpalis) є ніби дві головки (capita):

- одна головка утворена човноподібною кісткою (os scaphoideum);

- друга головка утворена:

- тригранною кісткою (os triquetrum);

- півмісяцевою кісткою (os lunatum);

- човноподібною кісткою (os scaphoideum).

Суглобова порожнина (cavitas articularis) цього суглоба (articulatio mediocarpalis) продовжується між кістками, які утворюють перший та другий ряди зап'ястка (carpus), тобто з'єднується з порожнинами

міжзап'ясткових суглобів (cavitates articulationum intercarpalium).

**Суглобові поверхні:**

- проксимальні суглобові поверхні дистального ряду зап'ясткових кісток (facies articulares proximales seriei distalis ossium carpi);

- дистальні суглобові поверхні проксимального ряду зап'ясткових кісток (facies articulares distales seriei proximalis ossium carpi).

Рухи навколо фронтальної осі (axis frontalis).

Види рухів:

- згинання (flexio);

- розгинання (extensio).

Середньозап'ястковий суглоб (articulatio mediocarpalis) функціонально зв'язаний із променево-зап'ястковим суглобом (articulatio radiocarpalis).

**Допоміжний апарат:**

- тильні міжзап'ясткові зв'язки (ligg. intercarpalia dorsalia);

- долонні міжзап'ясткові зв'язки (ligg. intercarpalia palmaria);

- міжкісткові міжзап'ясткові зв'язки (ligg. intercarpalia interossea);

- променева зв'язка зап'ястка (lig. carpi radiatum).

**Рухи кисті щодо передпліччя** (antebrachium) **відбуваються** (рахуючи середнім, вихідним положенням те, при якому кисть міститься в одній площині з передпліччям) уздовж двох взаємно перпендикулярних осей: **лобової** (в площині долоні) і **стрілової** (перпендикулярної до поверхні долоні).

**Навколо лобової осі** (axis frontalis) **відбуваються** згинання кисті (flexio manus), близько 60-70°, і розгинання (extensio manus) до 45°.

**Навколо стрілової осі** (axis sagittalis) кисть **рухається** в бік ліктьової кістки – **приведення** (adductio manus), близько 35-40°, і в бік променевої кістки – **відводиться** (abductio manus), приблизно на 20°.

При таких рухах кисті відбувається колове обертання (circumductio), при якому кисть робить периферичні рухи, описуючи поверхню конуса.

**В усіх вищезазначених рухах беруть участь два зчленування: променево-зап'ястковий суглоб** (articulatio radiocarpalis) та **зап'ясткові суглоби;** міжзап'ясткові суглоби (articulationes carpi; articulationes intercarpales), **комбінуючись в один суглоб кисті;** суглоб ручної кисті (articulatio manus), **причому** проксимальний ряд зап'ясткових кісток відіграє роль кісткового меніска.

**Зап'ястково-п'ясткові суглоби**  
(articulationes carpometacarpales)

Зап'ястково-п'ясткові суглоби є:

- плоскі (articulationes planae) – за формою;

- складні (articulationes compositae) – за будовою (вид суглоба);

- багатоосьові – за функцією.

**Суглобові поверхні:**

- дистальні суглобові поверхні дистального ряду зап'ясткових кісток (facies articulares distales seriei distalis ossium carpi);

- основи проксимальних фаланг II-IV пальців (bases phalangium proximales digitorum II-IV).

*Рухи навколо:*

- прямовисної осі (axis verticalis);
- лобової осі (axis frontalis);
- стрілової осі (axis sagittalis).

*Види рухів:* суглоби малорухомі (amphiarthroses), незначне ковзання (до 5 – 10 градусів) у різних напрямках.

*Допоміжний апарат:*

- тильні зап'ястково-п'ясткові зв'язки (ligg. carpometacarpalia dorsalia);
- долонні зап'ястково-п'ясткові зв'язки (ligg. carpometacarpalia palmaria).

### **Зап'ястково-п'ястковий суглоб великого пальця** (articulatio carpometacarpalis pollicis)

Зап'ястково-п'ястковий суглоб великого пальця є:

- простий (articulatio simplex) – за будовою (вид суглоба);
- сідлоподібний (articulatio sellaris) – за формою;
- двоосьовий – за функцією.

*Суглобові поверхні:*

- дистальна суглобова поверхня кістки-трапеції (facies articularis distalis ossis trapezii);
- суглобова поверхня основи I п'ясткової кістки (facies articularis basis articularis ossis metacarpi primi [I]).

*Рухи навколо:*

- стрілової осі (axis sagittalis);
- косо розташованої лобової осі (axis frontalis).

*Види рухів:*

- згинання та розгинання (flexio et extensio);
- протиставлення та зіставлення (oppositio et repositio);
- колове обертання (circumductio) навколо цих двох осей;
- згинання з протиставленням (flexio et oppositio);
- розгинання з приведенням і відведенням (extensio, adductio et abductio);
- складні обертові рухи великого пальця.

### **Міжп'ясткові суглоби**

(articulationes intermetacarpales)

Міжп'ясткові суглоби є:

- прості (articulationes simplices) – за будовою (вид суглоба);
- плоскі (articulationes planae) – за формою;
- багатоосьові – за функцією і є малорухомі (amphiarthroses).

*Суглобові поверхні:* бічні та присередні поверхні основ II-V п'ясткових кісток (facies laterales et mediales basium ossium metacarpi secundi – quinti [II-V]).

*Види рухів:* належать до малорухомих суглобів (amphiarthroses), можливі незначні рухи у різних напрямках.

*Допоміжний апарат:*

- тильні п'ясткові зв'язки (ligg. metacarpalia dorsalia);
- долонні п'ясткові зв'язки (ligg. metacarpalia palmaria);
- міжкісткові п'ясткові зв'язки (ligg. metacarpalia interossea).

У рухах кисті (manus) стосовно передпліччя (antebrachium) беруть участь:

- променево-зап'ястковий суглоб (articulatio radiocar-palis);
- середньозап'ястковий суглоб (articulatio mediocar-palis);
- зап'ястково-п'ясткові суглоби (articulationes carpo-meta-arpales);
- міжзап'ясткові суглоби (articulationes intercarpales);
- міжп'ясткові суглоби (articulationes intermetacarpales).

Усі ці суглоби, що об'єднані єдиною функцією, *клініцисти називають суглобом кисті.*

### **П'ястково-фалангові суглоби**

(articulationes metacarpophalangeae)

П'ястково-фалангові суглоби є:

- кулясті (articulationes spherioideae) – за формою;
- прості (articulationes simplices) – за будовою;
- багатоосьові – за функцією.

*Суглобові поверхні:*

- суглобова поверхня головок п'ясткових кісток (facies articularis capitis ossium metacarpi);
- суглобова поверхня основи проксимальних фаланг (facies articularis basis phalangium proximalium).

*Рухи навколо:*

- лобової осі (axis frontalis);
- стрілової осі (axis sagittalis);
- прямовисної осі (axis verticalis).

*Види рухів:*

- згинання і розгинання (flexio et extensio);
- при розігнутих пальцях – приведення і відведення (adductio et abductio);
- складні колові обертання (circumductiones).

*Допоміжний апарат:*

- обхідні зв'язки (ligg. collateralia);
- долонні зв'язки (ligg. palmaria);
- глибока поперечна п'ясткова зв'язка (lig. metacarpale transversum profundum).

### **Міжфалангові суглоби кисті**

(articulationes interphalangeae manus)

Міжфалангові суглоби кисті є:

- блокоподібні (ginglymi) – за формою;
- прості (articulationes simplices) – за будовою (вид суглоба);
- одноосьові – за функцією.

*Суглобові поверхні (facies articulares):*

- між основами середніх фаланг (bases phalangium mediarum) і блоком проксимальних фаланг (trochlea phalangium proximalium);
- між основами кінцевих фаланг (bases phalangium distalium) і блоком середніх фаланг (trochlea phalangium mediarum).

*Рухи навколо лобової осі (axis frontalis).*

*Види рухів:*

- згинання (flexio);
- розгинання (extensio).

*Допоміжний апарат:*

- обхідні зв'язки (ligg. collateralia),
- долонні зв'язки (ligg. palmaria).

## З'ЄДНАННЯ НИЖНЬОЇ КІНЦІВКИ

(juncturae membri inferioris)

Вони поділяються на:

- з'єднання тазового пояса (juncturae cinguli pelvici);

- з'єднання вільної нижньої кінцівки (juncturae membri inferioris liberi).

**З'єднання тазового пояса** (juncturae cinguli pelvici) поділяються на:

- **сидесмоси тазового пояса** (syndesmoses cinguli pelvici);

- **суглоби тазового пояса** (articulationes cinguli pelvici);

- **симфіз тазового пояса** (symphysis cinguli pelvis).

З'єднання тазового пояса (juncturae cinguli pelvici) представлені всіма видами з'єднань кісток (juncturae ossium):

- неперервне з'єднання між клубовою кісткою (os ilium), сідничою кісткою (os ischii) та лобковою кісткою (os pubis) – синостоз (synostosis), а під час росту кісток – синхондроз (synchondrosis);

- кульшові кістки (ossa coxae) з'єднуються між собою спереду напівперервно (напівсуглобом) – лобковий симфіз (symphysis pubica);

- ззаду кульшові кістки (ossa coxae) з'єднуються з крижовою кісткою (os sacrum) і формують перервне з'єднання – суглоб (articulatio).

До **сидесмосів тазового пояса** (syndesmoses cinguli pelvici) належить:

- затульна перетинка (membrana obturatoria), яка разом з кістками формує затульний канал (canalis obturatorius).

До **симфіза тазового пояса** (symphysis cinguli pelvici) належить:

- лобковий симфіз (symphysis pubica).

### **Лобковий симфіз** (symphysis pubica)

Лобковий симфіз розміщений між симфізними поверхнями лобкових кісток (facies symphysiales ossium pubicorum) і представлений:

- міжлобковим диском; міжлобковим волокнистим хрящем (discus interpubicus; fibrocartilago interpubica) з невеликою щілиною (порожниною) в середині.

Лобковий симфіз (symphysis pubica) зміцнений:

- верхньою лобковою зв'язкою (lig. pubicum superius);

- нижньою лобковою зв'язкою (lig. pubicum inferius).

### **Суглоби тазового пояса**

(articulationes cinguli pelvici)

Вони представлені парним крижово-клубовим суглобом (articulatio sacroiliaca).

### **Крижово-клубовий суглоб**

(articulatio sacroiliaca)

Крижово-клубовий суглоб є:

- плоский (articulatio plana) – за формою;

- простий (articulatio simplex) – за будовою (вид суглоба);

- триосьовий – за функцією.

*Рухи навколо:*

- вертикальної осі (axis verticalis);

- лобової осі (axis frontalis);

- стрілової осі (axis sagittalis).

*Види рухів:*

- ковзання. Суглоб є малорухомим (amphiarthrosis).

*Суглобові поверхні:*

- вушкоподібна поверхня клубової кістки (facies auricularis ossis ilii);

- вушкоподібна поверхня крижової кістки (facies auricularis ossis sacri).

*Допоміжний апарат:*

- передня крижово-клубова зв'язка (lig. sacroiliacum anterius);

- міжкісткова крижово-клубова зв'язка (lig. sacroiliacum interosseum);

- задня крижово-клубова зв'язка (lig. sacroiliacum posterius);

- клубово-поперекова зв'язка (lig. iliolumbale);

- крижово-горбова зв'язка (lig. sacrotuberale), яка має серпоподібний відросток (processus falciformis);

- крижово-остьова зв'язка (lig. sacrospinale).

### **З'єднання вільної нижньої кінцівки**

(juncturae membri inferioris liberi)

Вони поділяються на:

- **сидесмоси вільної нижньої кінцівки** (syndesmoses membri inferioris liberi);

- **суглоби вільної нижньої кінцівки** (articulationes membri inferioris liberi).

До **сидесмосів вільної нижньої кінцівки** (syndesmoses membri inferioris liberi) належать:

- міжкісткова перетинка гомілки (membrana interossea cruris);

- велико-малогомілковий сидесмос (syndesmosis tibiofibularis).

### **Велико-малогомілковий сидесмос**

(syndesmosis tibiofibularis)

Він розташований на дистальному кінці гомілкових кісток (extremitas distalis ossium cruralium) і утворений:

- малогомілковою вирізкою великогомілкової кістки (incisura fibularis tibiae);

- суглобовою поверхнею бічної кісточки малогомілкової кістки (facies articularis malleoli lateralis fibulae).

*Спереду та ззаду цей сидесмос укріплений татками зв'язками:*

- передньою велико-малогомілковою зв'язкою (lig. tibiofibulare anterius);

- задньою велико-малогомілковою зв'язкою (lig. tibiofibulare posterius).

Міжкісткова перетинка гомілки (membrana interossea cruris) розташована між:

- міжкістковими краями тіл великогомілкової кістки та малогомілкової кістки (margines interossei corporum tibiae et fibulae).

**Суглоби вільної нижньої кінцівки**  
(articulationes membri inferioris liberi)

До них належать:

- кульшовий суглоб (articulatio coxae);
- колінний суглоб (articulatio genus);
- велико-малогомілковий суглоб (articulatio tibiofibularis);
- суглоби стопи (articulationes pedis).

**Кульшовий суглоб**

(articulatio coxae; articulatio coxofemoralis)

Кульшовий суглоб є:

- чашоподібний (articulatio cotylica) – за формою;
- простий (articulatio simplex) – за будовою (вид суглоба);

- триосьовий – за функцією.

*Рухи навколо:*

- вертикальної осі (axis verticalis);
- лобової осі (axis frontalis);
- стрілової осі (axis sagittalis).

*Види рухів:*

- згинання (flexio) і розгинання (extensio);
- приведення (adductio) і відведення (abductio);
- обертання назовні (rotatio externa) та обертання досередини (rotatio interna);
- складні обертові рухи стегнової кістки – колове обертання (circumductio).

*Суглобові поверхні:*

- головка стегнової кістки (caput femoris);
- півмісяцева поверхня кульшової западини (facies lunata acetabuli).

*Допоміжний апарат:*

- коловий пояс (zona orbicularis);
- клубово-стегнова зв'язка (lig. iliofemorale), яка має поперечну частину (pars transversa) та низхідну частину (pars descendens);
- сіднично-стегнова зв'язка (lig. ischiofemorale);
- лобково-стегнова зв'язка (lig. pubofemorale);
- губа кульшової западини (labrum acetabuli);
- поперечна зв'язка кульшової западини (lig. transversum acetabuli);
- зв'язка головки стегнової кістки (lig. capitis femoris).

**Колінний суглоб**

(articulatio genus)

Колінний суглоб є:

- двовирстковий (articulatio bicondylaris) – за формою;

- комплексний (articulatio complexa) і складний (articulatio composita) – за будовою (вид суглоба);

- двоосьовий – за функцією.

*Рухи навколо:*

- лобової осі (axis frontalis);
- вертикальної осі (axis verticalis).

*Види рухів:*

- згинання (flexio) і розгинання (extensio);
- при зігнутій гоміліці – обертання назовні (rotatio externa) та обертання досередини (rotatio interna).

*Суглобові поверхні:*

- суглобова поверхня присереднього виростка та бічного виростка стегнової кістки (facies articularis condyli medialis et condyli lateralis femoris);

- верхня суглобова поверхня великогомілкової кістки (facies articularis superior tibiae);

- наколінкова поверхня стегнової кістки (facies patellaris femoris);

- суглобова поверхня наколінка (facies articularis patellae).

*Допоміжний апарат:*

- бічний меніск (meniscus lateralis), який з'єднується:

- передньою меніско-стегновою зв'язкою (lig. meniscofemorale anterius);

- задньою меніско-стегновою зв'язкою (lig. meniscofemorale posterius);

- присередній меніск (meniscus medialis);

- поперечна зв'язка коліна (lig. transversum genus);

- передня схрещена зв'язка (lig. cruciatum anterius);

- задня схрещена зв'язка (lig. cruciatum posterius);

- обхідна малогомілкова зв'язка (lig. collaterale fibulare);

- обхідна великогомілкова зв'язка (lig. collaterale tibiale);

- коса підколінна зв'язка (lig. popliteum obliquum);

- дугоподібна підколінна зв'язка (lig. popliteum arcuatum);

- присередній тримач наколінка (retinaculum patellae mediale);

- бічний тримач наколінка (retinaculum patellae laterale);

- зв'язка наколінка (lig. patellae);

- крилоподібні складки (plicae alares);

- наднаколінкова сумка (bursa suprapatellaris);

- переднаколінкова сумка (bursa prepatellaris);

- глибока піднаколінкова сумка (bursa infrapatellaris profunda).

**Велико-малогомілковий суглоб**

(articulatio tibiofibularis)

Велико-малогомілковий суглоб є:

- плоский (articulatio plana) – за формою;
- простий (articulatio simplex) – за будовою (вид суглоба);

- триосьовий – за функцією.

*Рухи навколо:*

- вертикальної осі (axis verticalis);

- лобової осі (axis frontalis);

- стрілової осі (axis sagittalis).

*Види рухів:* суглоб малорухомий (amphiarthrosis).

*Суглобові поверхні:*

- суглобова поверхня головки малогомілкової кістки (facies articularis capitis fibulae);

- суглобова поверхня малогомілкової вирізки великогомілкової кістки (facies articularis incisurae fibularis tibiae).

*Допоміжний апарат:*

- задня зв'язка головки малогомілкової кістки (lig. capitis fibulae posterius);

- передня зв'язка головки малогомілкової кістки (lig. capitis fibulae anterius);

- міжкісткова перетинка гомілки (membrana interossea cruris).

### **Суглоби стопи** (articulationes pedis)

Вони поділяються на:

- надп'яtkово-гомiлковий суглоб (articulatio talocruralis);
- піднадп'яtkовий суглоб; надп'яtkово-п'яtkовий суглоб (articulatio subtalaris; articulatio talocalcanea);
- поперечний суглоб заплесна (articulatio tarsi transversa);
- надп'яtkово-п'яtkово-човноподібний суглоб (articulatio talocalcaneonavicularis);
- п'яtkово-кубоподібний суглоб (articulatio calcaneocuboidea);
- клино-човноподібний суглоб (articulatio cuneonavicularis);
- міжклиноподібні суглоби (articulationes intercuneiformes);
- заплесно-плеснові суглоби (articulationes tarsometatarsales);
- міжплеснові суглоби (articulationes intermetatarsales);
- плесно-фалангові суглоби (articulationes metatarsophalangeae);
- міжфалангові суглоби стопи (articulationes interphalangeae pedis).

### **Надп'яtkово-гомiлковий суглоб** (articulatio talocruralis)

Надп'яtkово-гомiлковий суглоб є:

- блокоподібний (ginglymus) – за формою;
  - складний (articulatio composita) – за будовою (вид суглоба);
  - одноосьовий – за функцією.
- Рухи навколо лобової осі (axis frontalis).*
- Види рухів:*
- згинання і розгинання (flexio et extensio);
  - при підшововому згинанні (flexio plantaris) – відведення і приведення стопи (abductio et adductio pedis).

*Суглобові поверхні:*

- нижня суглобова поверхня великогомілкової кістки (facies articularis inferior tibiae);
- суглобова поверхня присередньої кісточки (facies articularis malleoli medialis);
- суглобова поверхня бічної кісточки (facies articularis malleoli lateralis);
- блок надп'яtkової кістки (trochlea tali).

*Допоміжний апарат:*

- присередня обхідна зв'язка; дельтоподібна зв'язка (lig. collaterale mediale; lig. deltoideum), яка має такі частини:
  - великогомілково-човноподібну частину (pars tibionavicularis);
  - великогомілково-п'яtkову частину (pars tibioalcaneae);
  - передню великогомілково-надп'яtkову частину (pars tibiotalaris anterior);
  - задню великогомілково-надп'яtkову частину (pars tibiotalaris posterior);
- бічна обхідна зв'язка (lig. collaterale laterale), яка складається з:
  - передньої надп'яtkово-малогомілкової зв'язки (lig. talofibulare anterius);
  - задньої надп'яtkово-малогомілкової зв'язки (lig. talofibulare posterius);

- п'яtkово-малогомілкової (lig. calcaneofibulare).

зв'язки

### **Піднадп'яtkовий суглоб;**

надп'яtkово-п'яtkовий суглоб

(articulatio subtalaris; articulatio talocalcanea)

Піднадп'яtkовий суглоб є:

- циліндричний (articulatio cylindrica) – за формою;
- простий (articulatio simplex) – за будовою (вид суглоба);
- одноосьовий – за функцією.
- комбінований з надп'яtkово-п'яtkово-човноподібним суглобом.

*Рухи навколо:* стрілової осі (axis sagittalis).

*Види рухів:*

- відвертання з приведенням і підшововим згинанням стопи (supinatio cum adductione et flexione plantari pedis);
- привертання з відведенням і тильним згинанням стопи (pronatio cum abductione et flexione dorsali pedis).

*Суглобові поверхні:*

- задня п'яtkова суглобова поверхня надп'яtkової кістки (facies articularis calcanea posterior tali);
- задня надп'яtkова суглобова поверхня п'яtkової кістки (facies articularis talaris posterior calcanei).

*Допоміжний апарат:*

- міжкісткова надп'яtkово-п'яtkова зв'язка (lig. talocalcaneum interosseum);
- бічна надп'яtkово-п'яtkова зв'язка (lig. talocalcaneum laterale);
- присередня надп'яtkово-п'яtkова зв'язка (lig. talocalcaneum mediale).

### **Надп'яtkово-п'яtkово-човноподібний суглоб**

(articulatio talocalcaneonavicularis)

Надп'яtkово-п'яtkово-човноподібний суглоб є:

- кулястий (articulatio spherioidea) – за формою;
- складний (articulatio composita) – за будовою (вид суглоба);

- триосьовий – за функцією.
- комбінований із піднадп'яtkовим суглобом.

*Рухи навколо:* стрілової осі (axis sagittalis).

*Види рухів:*

- відвертання з приведенням і підшововим згинанням (supinatio cum adductione et flexione plantari);
- привертання з відведенням і тильним згинанням стопи (pronatio cum abductione et flexione dorsali pedis).

*Суглобові поверхні:*

- передня п'яtkова суглобова поверхня надп'яtkової кістки (facies articularis calcanea tali anterior);
- середня п'яtkова суглобова поверхня надп'яtkової кістки (facies articularis calcanea tali media);
- передня надп'яtkова суглобова поверхня п'яtkової кістки (facies articularis talaris calcanei anterior);
- середня надп'яtkова суглобова поверхня

п'яtkової кістки (facies articularis talaris calcanei media);

- човноподібна суглобова поверхня надп'яtkової кістки (facies articularis navicularis tali);

- задня суглобова поверхня човноподібної кістки (facies articularis ossis navicularis posterior).

*Допоміжний апарат:* підшвова п'яtkово-човноподібна зв'язка (lig. calcaneonavicularis plantare).

#### **П'яtkово-кубоподібний суглоб**

(articulatio calcaneocuboidea)

П'яtkово-кубоподібний суглоб є:

- сідлоподібний (articulatio sellaris) – за формою;

- простий (articulatio simplex) – за будовою (вид суглоба);

- двоосьовий – за функцією.

*Рухи навколо:*

- стрілової осі (axis sagittalis);

- лобової осі (axis frontalis).

*Види рухів:* незначні, навколо названих осей та ковзання.

*Суглобові поверхні:*

- кубоподібна суглобова поверхня п'яtkової кістки (facies articularis cuboidea calcanei);

- задня суглобова поверхня кубоподібної кістки (facies articularis ossis cuboidei posterior).

#### **Клино-човноподібний суглоб**

(articulatio cuneonavicularis)

Він є:

- плоский (articulatio plana) – за формою;

- складний (articulatio composita) – за будовою (вид суглоба);

- триосьовий – за функцією.

*Рухи навколо:*

- вертикальної осі (axis verticalis);

- стрілової осі (axis sagittalis);

- лобової осі (axis frontalis).

*Види рухів:* суглоб малорухомий (amphiarthrosis), переважно ковзання.

*Суглобові поверхні:*

- суглобова клиноподібна поверхня човноподібної кістки (facies articularis cuneiformis ossis navicularis);

- суглобові човноподібні поверхні (facies articulares naviculares) усіх трьох клиноподібних кісток (ossa cuneiformia).

#### **Поперечний суглоб заплесна**

(articulatio tarsi transversa; суглоб Шопара)

Поперечний суглоб складається із:

- п'яtkово-кубоподібного суглоба (art. calcaneocubo-idea);

- надп'яtkово-човноподібної частини (pars talonavicularis) надп'яtkово-п'яtkово-човноподібного суглоба (articulatio talocalcaneonavicularis).

"Ключем" поперечного суглоба заплесна (articulatio tarsi transversa) є роздвоєна зв'язка (lig. bifurcatum), яка складається з:

- п'яtkово-човноподібної зв'язки (lig. calcaneonavicularis);

- п'яtkово-кубоподібної зв'язки (lig. calcaneocubo-ideum).

Суглоби між заплесновими кістками (articulationes ossium tarsi) укріплюються зв'язками заплесна (ligamenta tarsi) та підшвовими зв'язками заплесна (ligg. tarsi plantaria).

*До зв'язок заплесна (ligamenta tarsi) належать:*

**А.** Міжкісткові зв'язки заплесна (ligg. tarsi interossea), які складаються з:

- міжкісткової надп'яtkово-п'яtkової зв'язки (lig. talocalcaneum interosseum);

- міжкісткової клино-кубоподібної зв'язки (lig. cuneocuboideum);

- міжкісткових міжклиноподібних зв'язок (ligg. intercuneiformia interossea).

**Б.** *Тильні зв'язки заплесна (ligg. tarsi dorsalia)*, які складаються з:

- надп'яtkово-човноподібної зв'язки (lig. talonavicularis);

- тильних міжклиноподібних зв'язок (ligg. intercuneiformia dorsalia);

- тильної клино-кубоподібної зв'язки (lig. cuneocubo-ideum dorsale);

- тильної кубочовноподібної зв'язки (lig. cuboideonavicularis dorsale);

- роздвоєної зв'язки (lig. bifurcatum), до складу якої входять:

- п'яtkово-човноподібна зв'язка (lig. calcaneonavicularis);

- п'яtkово-кубоподібна зв'язка (lig. calcaneocuboideum).

**В.** *Тильні клино-човноподібні зв'язки (ligg. cuneonavicularia dorsalia)*. Вони мають:

- тильну п'яtkово-кубоподібну зв'язку (lig. calcaneocubo-ideum dorsale).

*До підшвових зв'язок заплесна (ligg. tarsi plantaria) належать:*

- довга підшвова зв'язка (lig. plantare longum);

- підшвова п'яtkово-кубоподібна зв'язка (lig. calcaneocuboideum plantare);

- підшвові клино-човноподібні зв'язки (ligg. cuneonavicularia plantaria);

- підшвова кубо-човноподібна зв'язка (lig. cuboideo-navicularis plantare);

- підшвові міжклиноподібні зв'язки (ligg. intercuneiformia plantaria);

- підшвова клино-кубоподібна зв'язка (lig. cuneocubo-ideum plantare).

#### **Заплесно-плеснові суглоби**

(articulationes tarsometatarsales;

суглоб Лісфранка)

Заплесно-плеснові суглоби є:

- плоскі (articulationes planae) – за формою;

- складні (articulationes compositae) – за будовою (вид суглоба);

- триосьові – за функцією.

*Рухи навколо:*

- вертикальної осі (axis verticalis);

- стрілової осі (axis sagittalis);

- лобової осі (axis frontalis).

*Види рухів:* малорухомий (amphiarthrosis), ковзання на 10-15°.

*Суглобові поверхні:*

- дистальні суглобові поверхні клиноподібних кі-

ток (facies articulares distales ossium cuneiformium);  
- дистальні суглобові поверхні кубоподібної кістки (facies articulares distales ossis cuboidei);  
- задні суглобові поверхні основ плеснових кісток (facies articulares posteriores basium ossium metatarsi).

"Ключем" до суглоба Лісфранка є присередня заплесно-плеснова зв'язка (lig. tarsometatarsale mediale).

**Допоміжний апарат:**

- тильні заплесно-плеснові зв'язки (ligg. tarsometa-tarsalia dorsalia);  
- підшвові заплесно-плеснові зв'язки (ligg. tarsometa-tarsalia plantaria);  
- міжкісткові клино-плеснові зв'язки (ligg. cuneometa-tarsalia interossea).

### **Міжплеснові суглоби**

(articulationes intermetatarsales)

Міжплеснові суглоби є:

- плоскі (articulationes planae) – за формою;  
- прості (articulationes simplices) – за будовою (вид суглоба);

- триосьові – за функцією;  
- малорухомі.

**Рухи навколо:**

- лобової осі (axis frontalis);  
- вертикальної осі (axis verticalis);  
- стрілової осі (axis sagittalis).

**Види рухів:** суглоби малорухомі (amphiarthrosis).

**Суглобові поверхні:** бічні та присередні суглобові поверхні (facies articulares laterales et mediales) між основами плеснових кісток (ossa metatarsi).

**Допоміжний апарат:**

- міжкісткові плеснові зв'язки (ligg. metatarsalia interossea);  
- тильні плеснові зв'язки (ligg. metatarsalia dorsalia);  
- підшвові плеснові зв'язки (ligg. metatarsalia plantaria).

### **Плесно-фалангові суглоби**

(articulationes metatarsophalangeae)

Плесно-фалангові суглоби є:

- кулясті (articulationes spheroidae) – за формою;  
- прості (articulationes simplices) – за будовою, але двоосьові – за функцією.

**Рухи навколо:**

- лобової осі (axis frontalis);  
- стрілової осі (axis sagittalis).

**Види рухів:**

- згинання (flexio) і розгинання (extensio);  
- при розігнутих пальцях – відведення (abductio) і приведення (adductio).

**Суглобові поверхні:**

- голівки плеснових кісток (capita ossium metatarsi);  
- основи проксимальних фаланг (bases phalangium proximalium).

**Допоміжний апарат:**

- обхідні зв'язки (ligg. collateralia);  
- підшвові зв'язки (ligg. plantaria);  
- глибока поперечна плеснова зв'язка (lig. metatarsale transversum profundum).

### **Міжфалангові суглоби стопи**

(articulationes interphalangeae pedis)

Міжфалангові суглоби стопи є:

- блокоподібні (ginglymi) – за формою;  
- прості (articulationes simplices) – за будовою (вид суглоба);

- одноосьові – за функцією.

**Рухи навколо:**

- лобової осі (axis frontalis).

**Види рухів:**

- згинання (flexio);  
- розгинання (extensio).

**Суглобові поверхні:**

- суглобові поверхні суміжних фаланг пальців стопи.

**Допоміжний апарат:**

- обхідні зв'язки (ligg. collateralia);  
- підшвові зв'язки (ligg. plantaria).

### **Стопа**

(pes totalis)

Десять кісток стопи (os naviculare, ossa cuneiformia mediale, intermedium et laterale, os cuboideum, ossa metatarsalia primum – quintum [I-V]), з'єднуючись між собою, утворюють випуклі дуги – **склепіння** (arcus), які орієнтовані *поздовжньо* та *поперечно*.

*Завдяки склепінній будові, стопа* (pes) опирається не всією підшвовою ділянкою (regio plantaris), а має постійні три точки опори:

- ззаду п'ятковий горб (tuber calcanei);  
- спереду голівки I та V плеснових кісток (capita ossium metatarsi primum et quintum [I et V]);  
- латерально бічну поверхню підшви.

Стопа має п'ять поздовжніх склепінь стопи (arcus pedis longitudinales) та одне поперечне склепіння стопи (arcus pedis transversalis).

Усі поздовжні склепіння стопи (arcus pedis longitudinales) починаються від п'яткового горба (tuber calcanei) і закінчуються на головках плеснових кісток (capita ossium metatarsi).

До складу кожного поздовжнього склепіння (arcus pedis longitudinalis) входять одна плеснова кістка (os metatarsi) та частина заплеснових кісток (pars ossium tarsi), що розташовані між даною плесною кісткою (os metatarsi) та п'ятковим горбом (tuber calcanei).

Поздовжнє склепіння має:

- бічну частину (pars lateralis);  
- присередню частину (pars medialis).

*Перше поздовжнє склепіння стопи* (arcus pedis longitudinalis primus) – присереднє склепіння стопи (arcus pedis medialis) – утворене:

- першою плесною кісткою (os metatarsi primum);  
- присередньою клиноподібною кісткою (os cuneiforme mediale);  
- присередньою частиною човноподібної кістки (pars medialis ossis navicularis);  
- присередньою частиною надп'яркової кістки (pars medialis tali);  
- присередньою частиною п'яркової кістки (pars medialis calcanei).

Найдовшим та найвищим є друге поздовжнє склепіння стопи (arcus pedis longitudinalis secundus), а найнижчим і коротким – п'яте поздовжнє склепіння стопи (arcus pedis longitudinalis quintus).

У поперечному напрямку всі п'ять склепінь (arcus) мають неоднакову висоту.

Внаслідок цього на рівні передньої частини п'яти з найвищих точок поздовжніх склепінь стопи (arcus pedis longitudinalis) формується дугоподібно вигнуте вгору поперечне склепіння стопи (arcus pedis transversus).

Це склепіння поділяється на:

- проксимальне поперечне склепіння стопи (arcus pedis transversus proximalis);
- дистальне поперечне склепіння стопи (arcus

pedis transversus distalis).

Склепіння стопи (arcus pedis) зумовлені і утримуються:

- формою кісток, які їх утворюють, зв'язками (пасивні "затяжки" склепінь стопи);
- м'язами разом із сухожилками (активні "затяжки" склепінь стопи).

При розслабленні активних та пасивних "затяжок" склепіння стопи опускаються і стопа сплющується, розвивається *плоскостопість*.

Завдяки склепінній будові стопи, маса тіла рівномірно розподіляється на всю стопу, зменшуються струси тіла при ходьбі, бігу, стрибках, оскільки її склепіння виконують роль амортизаторів.

Склепіння також забезпечують пристосованість стопи до ходьби та бігу по нерівній поверхні.

## ХРЕБТОВИЙ СТОВП, ХРЕБЕТ (columna vertebralis)

Він складається з усіх справжніх хребців (vertebrae verae), крижової кістки (os sacrum) та куприка (os coccygis) і міжхребцевих симфізів (symphyses intervertebrales) із зв'язковим апаратом.

Функціональне значення хребтового стовпа (columna vertebralis):

- підтримує голову (caput);
- є гнучкою віссю стовбура або тулуба (truncus);
- бере участь в утворенні стінок грудної, черевної і тазової порожнин (cavitates thoracis, abdominis et pelvis).

У хребтовому каналі (canalis vertebralis) міститься спинний мозок (medulla spinalis), його оболони (meninges spinales) і судини (vasa).

Спереду хребет (columna vertebralis) є найширшим біля крижової кістки (os sacrum), догори поступово звужується до рівня V грудного хребця (vertebra thoracica V); звідси поперечник хребта починає наростати до ділянки нижніх шийних хребців (vertebrae cervicales inferiores), потім знову звужується.

Розширення хребта у верхній грудній ділянці (regio pectoralis) пояснюється тим, що тут фіксується верхня кінцівка (membrum superius).

Ззаду на хребтовому стовпі (columna vertebralis) відмічаються дві борозни (sulci dorsales); посередині вони відокремлені одна від одної гребенем з остистих відростків (processus spinosi), з боків обмежені підвищеннями, утвореними поперечними відростками (processus transversi).

Збоку хребта (columna vertebralis) видно 23 пари міжхребцевих отворів (foramina intervertebralia), які служать для виходу спинномозкових нервів (nervi spinales) з хребтового каналу (canalis vertebralis); з них нижні – найширші, верхні – найвужчі.

Хребтовий стовп (columna vertebralis) має такі кривини:

- первинну кривину (curvatura primaria);
- вторинну кривину (curvatura secundaria).

**Первинна кривина** (curvatura primaria) знаходиться в ембріоні та в плоді, що обумовлено черевним згинанням в утробі матері. Ця кривина зберігається і в дорослого у вигляді грудного і крижового кіфозів (kyphosis thoracica et sacralis).

**Вторинна кривина** (curvatura secundaria) **формується** після народження дитини. Коли дитина починає тримати голову, а це у 2-3 місяці, формується шийний вигин хребтового стовпа вперед – **шийний лордоз** (lordosis cervicalis; lordosis colli).

Вигин грудного відділу хребтового стовпа назад – **грудний кіфоз** (kyphosis thoracica), що зміцнюється після народження, при сидінні дитини.

Коли дитина починає стояти та ходити, а це у 1-1,5 року, утворюється **поперековий лордоз** (lordosis lumbalis).

Вищеперелічені вигини є природними (нормальними) і фізіологічними.

До фізіологічних вигинів деякі автори відносять і незначний вигин хребта убік – **сколіоз** (scoliosis), що з'являється внаслідок фізіологічного розвитку м'язів правої або лівої половини тіла людини.

**Патологічними вигинами є вигини хребтового стовпа** вперед, назад або вбік.

**Довжина хребта чоловіка становить** приблизно 73 см (шийний відділ – 13 см, грудний – 30 см, поперековий – 18 см, крижово-куприковий – 12 см).

**Хребет жінки** має завдовжки в середньому 69 см.

**У старечому віці** спостерігається вкорочення хребта на 7 см.

Загалом довжина хребтового стовпа становить близько 2/5 всієї довжини тіла.

**Рухи хребтового стовпа:**

- навколо лобової осі (axis frontalis) – **згинання і розгинання** (flexio et extensio);
- навколо стрілової осі (axis sagittalis) – **згинання вбік** (відведення [abduction] хребта від середньої площини [planum medianum]);
- навколо вертикальної осі (axis verticalis) – **повороти** (rotationes);
- пружинний рух, при якому змінюють свою величину кривини хребта (наприклад при стрибках).

Більшою рухомістю відзначаються верхній поперековий і шийний відділи. I і II шийні хребці дають можливість голові робити найрізноманітніші і досить



великі екскурсії.

**Міжхребцеві диски** (disci intervertebrales) зменшують поштовхи і струси, утворюють з'єднання міцні,

але разом з тим досить еластичні, які допускають рухи в усі боки.

## ГРУДНА КЛІТКА (thorax totalis)

Грудну клітку (thorax) утворюють:

- 12 грудних хребців (vertebrae thoracicae);
- 12 пар ребер (costae);
- груднина (sternum).

Ребра відокремлені одне від одного міжребровими просторами (spatia intercostalia).

Грудна клітка (thorax) має:

- верхній отвір грудної клітки (apertura thoracis superior);
- нижній отвір грудної клітки (apertura thoracis inferior).

Терміни "вихід у грудну клітку" і "вихід з грудної клітки" використовуються клініцистами по-різному. Так, "синдром грудного вихідного отвору" відповідає грудному вхідному отвору у новій термінології.

Верхній отвір грудної клітки (apertura thoracis superior) оточений:

- яремною вирізкою груднини (incisura jugularis sterni);
- першими ребрами (costae primae);
- тілом I грудного хребця (corpus vertebrae thoracicae primae).

Нижній отвір грудної клітки (apertura thoracis inferior) оточений:

- тілом XII грудного хребця (corpus vertebrae thoracicae duodecimae);
- нижніми ребрами (costae inferiores);
- мечоподібним відростком груднини (processus xiphoideus sterni).

*Передньобічний край нижнього отвору грудної клітки* (margo anteriolateralis aperturae thoracis inferioris) обмежений з'єднаннями між собою VII-X ребрами. Це з'єднання називається ребровою дугою (arcus costalis).

Права реброва дуга (arcus costalis dexter) і ліва реброва дуга (arcus costalis sinister) утворюють з боків підгруднинний кут (angulus infrasternalis).

З обох боків вздовж тіл грудних хребців (corpora vertebrae thoracicarum) у порожнині грудної клітки вертикально розташовані легеневі борозни (sulci pulmonales).

Розрізняють такі *форми грудної клітки*:

- конусоподібна грудна клітка (широка і коротка);
- плоска грудна клітка (сплющена в передньо-задньому напрямку);
- циліндрична грудна клітка (проміжна між двома попередніми).

## ТАЗ В ЦІЛОМУ (pelvis totalis)

Кульшові кістки (ossa coxae) та крижова кістка (os sacrum), з'єднуючись за допомогою крижово-клубових суглобів (articulationes sacroiliacae) і лобкового симфізу (symphysis pubica), утворюють таз (pelvis), який поділяється на два відділи:

- верхній відділ;
- нижній відділ.

*Верхній відділ* – це **великий таз** (pelvis major), а *нижній відділ* – це **малий таз** (pelvis minor).

### **Великий таз** (pelvis major)

Великий таз відмежований від малого таза (pelvis minor) межевою лінією (linea terminalis), яка проходить через:

- мис (promontorium);
- дугоподібну лінію клубової кістки (linea arcuata ossis ilii);
- гребені лобкових кісток (pectines ossium pubis);
- верхній край симфізу (margo superior symphysis).

Великий таз (pelvis major) оточений:

- ззаду – тілом п'ятого поперекового хребця (corpus vertebrae lumbalis quintae);
- з боків – крилами клубових кісток (alae ossium ilii).

### **Малий таз** (pelvis minor)

Малий таз утворений лобковими кістками (ossa pubis) і сідничними кістками (ossa ischii). Він має:

- верхній отвір таза (apertura pelvis superior), який є входом у малий таз;

- нижній отвір таза (apertura pelvis inferior), який є виходом з малого таза.

*Затульний отвір* (foramen obturatum) в кульшових кістках (ossa coxae) закритий фіброзною пластинкою – затульною мембраною (membrana obturatoria).

На бічній стінці малого таза (pelvis minor) знаходяться:

- великий сідничний отвір (foramen ischiadicum majus);
- малий сідничний отвір (foramen ischiadicum minus), які обмежені:
- *крижово-остистою зв'язкою* (ligamentum sacrospinale);
- *крижово-горбовою зв'язкою* (ligamentum sacrotuberale);
- великою та малою сідничними вирізками (incisurae ischiadae major et minor).

**Великий таз** (pelvis major) має такі поперечні розміри:

- відстань між правою та лівою верхніми передніми клубовими остями (spina iliaca anterior superior dextra et sinistra) – міжосьову відстань (distantia interspinosa), що дорівнює 25-27 см;
- відстань між найвіддаленішими точками правого клубового гребеня (crista iliaca dextra) та лівого клубового гребеня (crista iliaca sinistra) – міжгребневу відстань (distantia intercrystalis), що дорівнює 28-29 см.;
- відстань між двома великими вертлюгами стегнових кісток (trochanteres majores ossium

femorarium) – міжвертлюгову відстань (distantia intertrochanterica), що дорівнює 30-32 см.

**Малий таз** (pelvis minor) має у середньостатистичних європейських жінок такі розміри:

**1. Вхід в малий таз:**

- пряму кон'югату (conjugata recta) або анатомічну кон'югату (conjugata anatomica) – відстань між мисом (promontorium) та верхнім краєм лобкового симфізу (margo superior symphysis pubicae), що дорівнює 11,5 см;

- справжню кон'югату (conjugata vera) або гінекологічну кон'югату (conjugata gynaecologica), відстань між мисом (promontorium) та найбільш випуклою в тазову порожнину (cavitas pelvis) точкою лобкового симфізу (symphysis pubica), що дорівнює 10,5-11 см. Ця кон'югата має найменший розмір порожнини таза, що має важливе значення при пологах. Визначають її віднявши 2 см від величини діагональної кон'югати;

- діагональну кон'югату (conjugata diagonalis) – відстань між нижнім краєм лобкового симфізу (symphysis pubica) та мисом (promontorium), що дорівнює 12,5-13 см. Діагональна кон'югата вимірюється гінекологом пальцевим дослідженням через піхву;

- косий діаметр (diameter obliqua), або косий розмір входу в малий таз, – відстань між крижово-klubовим суглобом (articulatio sacroiliaca) і клубово-лобковим підвищенням (eminentia iliopubica) протилежного боку, що дорівнює 12-12,5 см;

- поперечний діаметр (diameter transversa), або поперечний розмір входу в малий таз, – відстань між найвіддаленішими точками межової лінії (linea

terminalis), що дорівнює 13-13,5 см;

**2. Вихід з малого таза:**

- прямий розмір виходу з малого таза – відстань між верхівкою куприка (apex coccygis) і нижнім краєм лобкового симфізу (margo inferior symphysis pubicae), що дорівнює 9-10 см.;

- поперечний розмір виходу з малого таза – відстань між внутрішніми краями сідничних горбів (tubera ischiadica), що дорівнює 11-11,5 см;

Таз у жінок ширший і нижчий, ніж у чоловіків.

Мис (promontorium) у чоловіків значно виступає вперед, тому верхній отвір жіночого таза більше заокруглений.

У жінок крижова кістка (os sacrum) ширша і коротша.

Нижні гілки лобкових кісток (rami inferiores ossium pubis), що сходяться вверху, утворюють лобкову дугу (arcus pubicus), яка має кут 90° – 100°.

Ця дуга (arcus pubicus) відповідає чоловічому підлобковому куту (angulus subpubicus), який дорівнює 75°.

При вертикальному положенні тіла людини площина верхнього отвору таза нахилена вперед та вниз – нахил таза (inclinatio pelvis) і утворює з горизонтальною площиною гострий кут:

- у жінок 55-60°;

- у чоловіків 50-55°.

Якщо з'єднати середини усіх прямих розмірів малого таза у жінок, то утворюється тазова вісь (axis pelvis), або провідна вісь таза, по якій при нормальних пологах проходить заднє тім'ячко (fonticulus posterior) головки плода.

## ЗМІСТОВИЙ МОДУЛЬ 4 МІОЛОГІЯ

### М'ЯЗИ (musculi) М'ЯЗОВА СИСТЕМА (systema musculare) МІОЛОГІЯ (myologia)

#### ЗАГАЛЬНІ ТЕРМІНИ З МІОЛОГІЇ

(згідно з Міжнародною анатомічною номенклатурою)

|                                       |                                 |
|---------------------------------------|---------------------------------|
| Головка                               | Caput                           |
| Черевце                               | Venter                          |
| Прикріплення                          | Insertio                        |
| Точка фіксації                        | Punctum fixum                   |
| Рухома точка                          | Punctum mobile                  |
| Веретеноподібний м'яз                 | M. fusiformis                   |
| Плоский м'яз                          | M. planus                       |
| Прямий м'яз                           | M. rectus                       |
| Трикутний м'яз                        | M. triangularis                 |
| Квадратний м'яз                       | M. quadratus                    |
| Двочеревцевий м'яз                    | M. biventer                     |
| Двоголовий м'яз                       | M. biceps                       |
| Триголовий м'яз                       | M. triceps                      |
| Чотириголовий м'яз                    | M. quadriceps                   |
| Напівперистий м'яз; Одноперистий м'яз | M. semipennatus; M. unipennatus |
| Перистий м'яз; Двоперистий м'яз       | M. pennatus; M. bipennatus      |
| Багатоперистий м'яз                   | M. multipennatus                |
| Коловий м'яз                          | M. orbicularis                  |
| Шкірний м'яз                          | M. cutaneus                     |
| Відвідний м'яз                        | M. abductor                     |
| Привідний м'яз                        | M. adductor                     |
| М'яз-обертач                          | M. rotator                      |
| М'яз-згинач                           | M. flexor                       |
| М'яз-розгинач                         | M. extensor                     |
| М'яз-привертач                        | M. pronator                     |
| М'яз-відвертач                        | M. supinator                    |
| Протиставний м'яз                     | M. opponens                     |
| М'яз-замикач                          | M. sphincter                    |
| М'яз-розширювач                       | M. dilatator                    |
| Відділ                                | Compartimentum                  |
| Фасція                                | Fascia                          |
| Фасція голови та шиї                  | Fascia capitis et colli         |
| Фасція тулуба                         | Fascia trunci                   |
| Пристінкова фасція                    | Fascia parietalis               |
| Позасерозна фасція                    | Fascia extraserosalis           |
| Нутрощева фасція                      | Fascia visceralis               |
| Фасції кінцівок                       | Fasciae membrorum               |
| Фасції м'язів                         | Fasciae musculorum              |
| Обгортальна фасція                    | Fascia investiens               |
| Власна фасція м'яза                   | Fascia propria musculi          |
| Епімізій                              | Epimysium                       |
| Перимізій                             | Perimysium                      |
| Ендомізій                             | Endomysium                      |
| Сухожилок                             | Tendo                           |
| Проміжний сухожилок                   | Tendo intermedius               |
| Сухожилкова переділка                 | Intersectio tendinea            |
| Апоневроз                             | Aponeurosis                     |
| Сухожилкова дуга                      | Arcus tendineus                 |
| М'язовий блок                         | Trochlea muscularis             |
| Синовіальна сумка                     | Bursa synovialis                |
| Синовіальна піхва                     | Vagina synovialis               |

Розділ морфології, що вивчає будову і функцію м'язів, називається **міологією** (від грец. *mys*, *muos* – м'яз). У людини є приблизно 400 скелетних м'язів, більшість з яких парні.

**М'яз** (*musculus*) – це орган, який побудований з пучків поперечно-посмугованих м'язових волокон, зв'язаних між собою пухкою сполучною тканиною, в якій проходять кровоносні судини і нерви. Одиницею будови скелетних м'язів є м'язове волокно – *симпласт*.

М'яз складається з *м'язових волокон*, кожне з яких зовні вкрито тонкою сполучнотканинною оболонкою – ендомізієм (*endomysium*).

М'язові волокна формують пучки, які також оточені тонкими прошарками сполучної тканини – внутрішнім перимізієм (*perimysium intemum*)

Весь м'яз покритий зовнішнім перимізієм, або його ще називають епімізієм (*perimysium extemum*; *epimysium*), що разом із сполучнотканинними структурами ендомізію і внутрішнього перимізію переходить у сухожилок (*tendo*).

Отже, сполучна тканина, що оточує м'язові волокна, переходить у сухожилкові волокна.

Сухожилки майже не розтягуються, але вони дуже міцні і витримують великі навантаження. Міцність сухожилка на розрив досягає 5-10 кг/мм<sup>2</sup>. Таку міцність забезпечує щільна оформлена волокниста сполучна тканина, з якої утворені сухожилки.

Більшість м'язів мають стовщену середню частину – черевце (*venter*), що переходить з обох кінців у сухожилки (*tendae*).

За морфофункціональною класифікацією м'язову тканину поділяють на дві групи: гладку і поперечно-посмуговану.

Поперечно-посмугована м'язова тканина, у свою чергу, поділяється на скелетну і серцеву.

Гладка м'язова тканина розташована в стінках порожнистих внутрішніх органів, кровоносних і лімфатичних судин. Вона скорочується мимовільно, тобто не підконтрольна свідомості.

Скелетні м'язи, що прикріплюються до кісток, приводять в рух певні ділянки тіла. Серцевий м'яз має певні особливості будови і функції.

Проксимальний кінець м'яза називається голівкою (*sarut*), вона починається сухожилком від однієї кістки, а сухожилок дистального кінця м'яза прикріплюється до іншої кістки. При цьому сполучнотканинні волокна сухожилка міцно зростаються з окістям чи з охрястям і навіть проникають у кістку (шарпеевські волокна).

Початком м'яза прийнято називати його проксимальну частину, а дистальна частина м'яза прикріплюється вже до іншої кістки.

Початок м'яза, що скорочується, залишається нерухомим, це його точка фіксації (*punctum fixum*). На іншій кістці, до якої прикріплюється м'яз, знаходиться рухома точка (*punctum mobile*). При скороченні м'яза вона переміщується. При деяких рухах точка фіксації і рухома точка міняються місцями.

Сухожилки різних м'язів розрізняються за будовою і формою. Наприклад, м'язи кінцівок переважно переходять у довгі сухожилки циліндричної форми.

Плоскі м'язи, що беруть участь у формуванні сті-

нок порожнин тіла, мають широкі та плоскі сухожилки, такий сухожилок називається апоневрозом (*aponeurosis*).

Деякі м'язи мають два черевця, які з'єднані проміжним сухожилком (*tendo intermedius*). Прикладом може бути двочеревцевий м'яз шиї.

Якщо вздовж м'яза є кілька проміжних сухожилків, то їх називають сухожилковими переділками (*intersectiones tendineae*). Такі переділки характерні для прямого м'яза живота.

Загальна маса скелетної мускулатури в дорослої людини становить 30-40% від маси тіла, у немовлят – 20-22%. У літніх і старих людей маса скелетних м'язів зменшується до 25-30%, коли знижується м'язова активність. При високій м'язовій активності маса м'язів зберігається до глибокої старості.

Скелетні м'язи утримують тіло у вертикальному положенні, у рівновазі і переміщують його в просторі.

Скелетні м'язи:

- беруть участь в утворенні стінок;
- ротової порожнини (*cavitas oris*);
- грудної порожнини (*cavitas thoracis*);
- черевної порожнини (*cavitas abdominis*);
- тазової порожнини (*cavitas pelvis*);
- входять до складу:
- глотки (*pharynx*);
- верхньої третини стравоходу (*paries superior oesophagi*);
- гортані (*larynx*);
- приводять в рух очне яблуко (*bulbus oculi*) і гальмують коливання слухових кісточок (*ossicula auditus*);
- забезпечують дихальні і ковтальні рухи;
- утримують тіло у вертикальному положенні, у рівновазі;
- переміщують тіло в просторі.

Скелетні м'язи поділяються за:

- їх розташуванням (м'язи голови, шиї, спини, грудної клітки, живота, верхньої кінцівки, нижньої кінцівки);
- формою (напр., веретенеподібний, квадратний, коловий, зубчастий м'язи);
- довжиною (напр., короткі, довгі);
- напрямком м'язових волокон (напр., прями, косі, поперечні);
- функціями (напр., згиначі та розгиначі, відвідні та привідні, підіймачі та опускачі);
- розташуванням стосовно суглобів (напр., односуглобові, двосуглобові, багатосуглобові);
- кількістю головок (двоголові, триголові, чотириголові);

М'язи можуть бути:

- поверхневі; бічні;
- глибокі; зовнішні;
- присередні; внутрішні.

**Синергістами** називають м'язи, які забезпечують рух у суглобі в одному напрямі, **антагоністами** – у протилежних напрямках.

М'яз, волокна якого приєднуються до сухожилка з *одного боку* називається напівперистим (одноперистим) м'язом, з *обох боків* – перистим (двоперистим) м'язом, з *декількох боків* – багатоперистим м'язом.

Скелетні м'язи мають допоміжний апарат м'язів, до якого належать:

- фасції (поверхнева – лежить під шкірою всього тіла, глибока – вкриває м'язи);
- синовіальні сумки (герметично замкнений мішок, або мішок, що має сполучення з порожниною суглоба, біля якого розташовується);
- синовіальні піхви (оточують сухожилки в певних місцях);
- м'язові блоки (розташовані в місцях, де сухожилки м'язів змінюють свій напрямок);
- сесамоподібні кістки (розміщені у товщі сухожильків поблизу місця прикріплення).

Скелетні м'язи людини розвиваються із сомітів, з яких формуються міотомі.

Соміти у вигляді парних мішкоподібних випинів мезодерми починають утворюватись з кінця третього тижня ембріогенезу.

Із дорзальних частин міотомів розвиваються глибокі м'язи спини, із вентральних – глибокі м'язи грудної клітки, передньої та бічних стінок живота.

Окремі довгі м'язи тулуба утворюються внаслідок зрощення декількох міотомів (напр. прямиий м'яз живота).

М'язові волокна кінцівок розвиваються з клітин сомітів, а сполучнотканинні елементи м'язів (фасції, сухожилки тощо) – з клітин бруньки кінцівки.

### **М'язи спини (musculi dorsi)**

М'язи спини поділяються на:

- *поверхневі м'язи (musculi superficiales);*
- *власні м'язи спини (musculi proprii dorsi)* або глибокі м'язи (musculi profundii).

До **поверхневих м'язів спини (musculi superficiales dorsi)** належать:

**1 Трапецієподібний м'яз (musculus trapezius)**, має

- *низхідну частину (pars descendens);*
- *поперечну частину (pars transversa);*
- *висхідну частину (pars ascendens).*

**Початок:** від остистих відростків усіх грудних хребців (processus spinosi vertebrarum thoracicarum), VII шийного хребця (vertebra cervicalis septima [VII]), каркової зв'язки (lig. nuchae), зовнішнього потиличного виступу (protuberantia occipitalis externa).

**Прикріплення:** до ості лопатки (spina scapulae), надплечового відростка (acromion), надплечового кінця ключиці (extremitas acromialis claviculae).

**Функція:**

- верхні пучки трапецієподібного м'яза (musculus trapezius) підіймають бічний кут лопатки (angulus lateralis scapulae) вгору і присередньо;
- нижні пучки трапецієподібного м'яза (musculus trapezius) опускають бічний кут лопатки (angulus lateralis scapulae);
- при скороченні всього м'яза лопатка (scapula) наближається до хребтового стовпа (columna vertebralis);
- при двобічному скороченні трапецієподібного м'яза (musculus trapezius) обидві лопатки (scapulae) приводяться, розгинаються голова (caput) та шия (cervix).

**2 Найширший м'яз спини (musculus latissimus dorsi).**

**Початок:** апоневрозом від остистих відростків (processus spinosi) шести нижніх грудних (vertebrae thoracicae) та усіх поперекових хребців (vertebrae lumbales), середнього крижового гребеня (crista sacralis mediana) і задньої частини клубового гребеня (crista iliaca).

**Прикріплення:** до гребеня малого горбка плечової кістки (crista tuberculi minoris humeri).

**Функція:**

- приводить плече (adductio brachii);
- розгинає плече (extensio brachii);
- повертає плече (pronatio brachii);
- при фіксованому плечі (brachium) підтягує до нього тулуб (truncus).

**3 Великий ромбоподібний м'яз (musculus rhomboideus major) і малий ромбоподібний м'яз (musculus rhomboideus minor).**

**Початок:** від остистих відростків (processus spinosi) чотирьох верхніх грудних хребців (vertebrae thoracicae) та двох нижніх шийних хребців (vertebrae cervicales inferiores).

**Прикріплення:** до присереднього краю лопатки (margo medialis scapulae).

**Функція:**

- підіймають лопатку (scapula);
- наближають лопатку до хребтового стовпа (columna vertebralis), фіксуючи її в даному положенні.

**4 М'яз – підіймач лопатки (musculus levator scapulae).**

**Початок:** від задніх горбків поперечних відростків чотирьох верхніх шийних хребців.

**Прикріплення:** до верхнього кута лопатки (angulus superior scapulae).

**Функція:** підіймає верхній кут лопатки (angulus superior scapulae).

**5 Верхній задній зубчастий м'яз (musculus serratus posterior superior).**

**Початок:** від остистих відростків двох нижніх шийних хребців і двох верхніх грудних хребців та від нижньої частини каркової зв'язки (lig. nuchae).

**Прикріплення:** до зовнішньої поверхні II-V ребер чотирма зубцями (facies externa costarum secundaequintae).

**Функція:** піднімає II-V ребра (costae secundaequintae [II-V]) і є допоміжним м'язом вдиху.

**6 Нижній задній зубчастий м'яз (musculus serratus posterior inferior):**

**Початок:** апоневрозом від остистих відростків двох нижніх грудних хребців і двох верхніх поперекових хребців, а також від поверхневого листка грудопоперекової фасції.

**Прикріплення:** до зовнішньої поверхні нижніх чотирьох ребер чотирма зубцями.

**Функція:** опускає IX-XII ребра (costae IX-XII) і є допоміжним м'язом видиху.

До **власних м'язів спини (musculi proprii dorsi)** – **глибоких м'язів (musculi profundii)** належать м'язи, які знаходяться у заглибленні між остистими і поперечними відростками хребців (**присередній тракт,**

tractus medialis), а також між поперечними відростками хребців та кутами ребер (**бічний тракт**, tractus lateralis).

**Власні м'язи спини** (musculi proprii dorsi) **поділяються** на короткі та довгі м'язи, до яких **належать**:

**1 Остисто-поперечні м'язи** (musculi spinotransversales), до них належить **ремінний м'яз** (m. splenius) голови та шиї:

- **ремінний м'яз голови** (musculus splenius capitis).

**Початок**: від остистих відростків чотирьох нижніх шийних хребців і трьох верхніх грудних хребців, нижньої частини каркової зв'язки (lig. nuchae).

**Прикріплення**: до соскоподібного відростка (processus mastoideus ossis temporalis) і бічного відрізка верхньої каркової лінії (linea nuchalis superior).

**Функція**: розгинає голову (extensio capitis) і повертає її в свій бік.

- **ремінний м'яз шиї** (musculus splenius cervicis).

**Початок**: від остистих відростків III-V грудних хребців.

**Прикріплення**: до задніх горбків поперечних відростків двох верхніх шийних хребців.

**Функція**: розгинає шийну частину хребтового стовпа (extensio partis cervicalis columnae vertebralis), а при однобічному скороченні – обертає голову і шию (rotatio externa capitis et cervicis) у свій бік, а також розгинає голову (extensio capitis) і повертає її у свій бік (як і ремінний м'яз голови).

**2 М'яз-випрямляч хребта** (musculus erector spinae).

Цей м'яз (musculus erector spinae) розміщений вздовж хребтового стовпа (columna vertebralis), від крижової кістки (os sacrum) до зовнішньої основи черепа (basis cranii externa), і лежить у кістковому жолобі, що оточений присередньо остистими відростками хребців (processus spinosi vertebrarum), а збоку – кутами ребер (anguli costarum).

**Початок**: від спинної поверхні крижової кістки (facies dorsalis ossis sacri), остистих відростків всіх поперекових хребців, XI і XII грудних хребців, заднього відрізка клубового гребеня (crista iliaca), надостової зв'язки (lig. supraspinale) і груднопоперекової фасції (fascia thoracolumbalis).

Починаючи від рівня I-II поперекових хребців м'яз-випрямляч хребта (musculus erector spinae) поділяється на три тракти (частини) спини:

- бічний тракт (tractus lateralis) – клубово-ребровий м'яз (musculus iliocostalis);

- проміжний тракт (tractus intermedialis) – найдовший м'яз (musculus longissimus);

- присередній тракт (tractus medialis) – остьовий м'яз (musculus spinalis).

**Функція**: утримує тулуб (truncus) у вертикальному положенні, розгинає хребтовий стовп (extensio columnae vertebralis).

Отже, в **м'язі-випрямлячі хребта** (musculus erector spinae) **розрізняють три частини**:

- клубово-ребровий м'яз (musculus iliocostalis);

- найдовший м'яз (musculus longissimus);

- остьовий м'яз (musculus spinalis).

**А. Клубово-ребровий м'яз** (musculus iliocostalis) належить до бічного тракту спини і є бічною частиною м'яза-випрямляча хребта (musculus erector spinae).

**Функція**: розгинає хребтовий стовп (extensio columnae vertebralis), а при однобічному скороченні нахилає хребтовий стовп (columna vertebralis) у свій бік.

**Клубово-ребровий м'яз** (musculus iliocostalis) **поділяється** на:

**1) Клубово-ребровий м'яз попереку** (musculus iliocostalis lumborum), який має:

- **поперекову частину**; **бічну частину м'яза-випрямляча попереку** (pars lumbalis; divisio lateralis musculi erectoris spinae lumborum);

**Початок**: від клубового гребеня (crista iliaca) і спинної поверхні крижової кістки (facies dorsalis ossis sacri).

**Прикріплення**: до кутів восьми нижніх ребер.

**Функція**: опускає ребра (costae).

- **грудну частину** (pars thoracalis).

**Початок**: від кутів шести нижніх ребер.

**Прикріплення**: до кутів шести верхніх ребер (anguli sex costarum inferiorum) і до заднього горбка поперечного відростка VII шийного хребця (tuberculum posterius processus transversi vertebrae cervicalis septimae).

**Функція**: підіймає ребра (costae)

**2) Клубово-ребровий м'яз шиї** (musculus iliocostalis cervicis).

**Початок**: від кутів III-VI ребер.

**Прикріплення**: до задніх горбків поперечних відростків IV-VI шийних хребців.

**Функція**: окрім загальної функції клубово-ребрового м'яза (musculus iliocostalis), його шийна частина підіймає ребра.

**Б. Найдовший м'яз** (musculus longissimus). Він розташований присередньо від клубово-ребрового м'яза (m. iliocostalis) між ним і остьовим м'язом (m. spinalis) і поділяється на:

**1 Найдовший м'яз грудної клітки** (musculus longissimus thoracis), який має:

- **поперекову частину**; **присередню частину м'яза-випрямляча попереку** (pars lumbalis; divisio medialis musculi erectoris spinae lumborum);

**Початок**: від клубового гребеня (crista iliaca), спинної поверхні крижової кістки (facies dorsalis ossis sacri), остистих відростків усіх поперекових хребців, соскоподібних відростків двох верхніх поперекових хребців і поперечних відростків шести нижніх грудних хребців.

**Прикріплення**: до ребрових відростків і додаткових відростків поперекових хребців (processus costales et processus accesorii vertebrarum lumbalium), кутів десяти нижніх ребер, поперечних відростків усіх грудних хребців.

**2 Найдовший м'яз шиї** (musculus longissimus cervicis);

**Початок**: від поперечних відростків шести верхніх грудних хребців.

**Прикріплення**: до задніх горбків поперечних відростків шести нижніх шийних хребців.

**3 Найдовший м'яз голови** (musculus longissimus capitis).

**Початок:** від поперечних відростків п'яти нижніх шийних і трьох верхніх грудних хребців.

**Прикріплення:** до заднього краю соскоподібного відростка (margo posterior processus mastoidei).

**Функції найдовшого м'яза** (musculus longissimus):

- найдовші м'язи грудної клітки та шиї (musculi longissimi thoracis et cervicis) розгинають хребтовий стовп (extensio columnae vertebralis);

- при односторонньому скороченні нахилиють його вбік;

- обидва найдовші м'язи голови (musculi longissimi capitis) нахилиють голову назад, а при односторонньому скороченні – обертають голову (caput) лицем (facies) у свій бік.

Поперекова частина найдовшого м'яза грудної клітки (pars lumbalis musculi longissimi thoracis) та поперекова частина клубово-ребрового м'яза попереку (pars lumbalis musculi iliocostalis lumborum) ще мають назву присередньої та бічної частин м'яза-випрямляча хребта (partes musculi erectoris spinae medialis et lateralis).

**В. Ост'ювий м'яз** (musculus spinalis). Він є найприсереднішою частиною м'яза-випрямляча хребта (musculus erector spinae) і належить до присереднього тракту спини; розміщений в кістковому жолобі, який утворений остистими відростками та тілами грудних і шийних хребців.

Ост'ювий м'яз (musculus spinalis) поділяється на:

- **ост'ювий м'яз голови** (musculus spinalis capitis), що є присередньою частиною півост'ювого м'яза голови (pars medialis musculi semispinalis capitis), інколи це є окремий м'яз;

**Початок:** від остистих відростків нижніх шийних і верхніх грудних хребців (processus spinosi vertebrarum cervicalium et thoracicarum).

**Прикріплення:** до потиличної кістки (os occipitale) поблизу зовнішнього потиличного виступу (protuberantia occipitalis externa) між нижньою і верхньою карковими лініями (lineae nuchales inferior et superior).

**Функція:** при двобічному скороченні розгинає хребтовий стовп (extensio columnae vertebralis), при односторонньому скороченні – нахилиє хребтовий стовп і голову (columna vertebralis et caput) у свій бік.

- **ост'ювий м'яз шиї** (musculus spinalis cervicis);

**Початок:** від остистих відростків двох нижніх шийних хребців і шести верхніх грудних хребців.

**Прикріплення:** до остистих відростків II-IV шийних хребців.

**Функція:** розгинає шийний відділ хребтового стовпа (extensio compartimenti cervicalis columnae vertebralis).

- **ост'ювий м'яз грудної клітки** (musculus spinalis thoracis).

**Початок:** від остистих відростків двох нижніх грудних і двох верхніх поперекових хребців.

**Прикріплення:** до остистих відростків восьми верхніх грудних хребців.

**Функція:** розгинає грудний відділ хребтового сто-

ва (extensio compartimenti thoracis columnae vertebralis).

**3 Поперечно-ост'юві м'язи** (musculi transversospinales) розташовані найглибше у присередньому тракту попереку м'яза-випрямляча хребта (musculus erector spinae).

М'язові волокна поперечно-ост'ювого м'яза (musculi transversospinales) йдуть косо вгору від поперечних відростків (processus transversi) до остистих відростків (processus spinosi).

Перекидаючись через різну кількість хребців (vertebrae), вони утворюють окремі м'язи:

- **півост'ювий м'яз** (musculus semispinalis), який розташований більш поверхнево і є найдовшим;

- **багатороздільні м'язи** (musculi multifidi), які розміщені глибше півост'ювого м'яза (musculus semispinalis);

- **м'язи-обертачі** (musculi rotatores) є найкоротшими і розміщені найглибше.

**Функція:** при двобічному скороченні розгинають хребтовий стовп (extensio columnae vertebralis), а при односторонньому – обертають хребет (rotatio columnae vertebralis). В ньому розрізняють три частини:

**А. Півост'ювий м'яз** (musculus semispinalis) представлений довгими косо орієнтованими м'язовими пучками, які перекидаються через 4-6 хребців. Він складається з трьох м'язів (півост'ювих м'язів грудної клітки, шиї та голови).

**Функція:** розгинання грудного і шийного відділів хребтового стовпа.

- **півост'ювий м'яз грудної клітки** (musculus semispinalis thoracis);

**Початок:** від поперечних відростків шести нижніх грудних хребців.

**Прикріплення:** до остистих відростків шести верхніх грудних та двох нижніх шийних хребців.

- **півост'ювий м'яз шиї** (musculus semispinalis colli);

**Початок:** від поперечних відростків шести верхніх грудних хребців.

**Прикріплення:** до остистих відростків шести нижніх шийних хребців.

- **півост'ювий м'яз голови** (musculus semispinalis capitis).

**Початок:** від поперечних відростків шести верхніх грудних хребців і суглобових відростків чотирьох нижніх шийних хребців.

**Прикріплення:** до потиличної луски (squama occipitalis) і між верхньою та нижньою карковими лініями (lineae nuchales superior et inferior).

**Б. Багатороздільні м'язи** (musculi multifidi) розміщені в кісткових жолобах з боків від остистих відростків хребців (processus spinosi vertebrarum) уздовж хребтового стовпа (columna vertebralis) від крижової кістки (os sacrum), до другого шийного хребця (axis) м'язові волокна багатороздільних м'язів (musculi multifidi) перекидаються через 2-4 сусідні хребці.

**Функція:** розгинають та обертають стовбур (extensio et rotatio trunci), нахилиють його убік.

**Топографічно багатороздільні м'язи** (musculi

multifidi) *поділяються на:*

- **багатороздільні м'язи попереку** (musculi multifidi lumborum);

**Початок:** від спинної поверхні крижової кістки (facies dorsalis ossis sacri), частини клубового гребеня (crista iliaca), додаткових і соскоподібних відростків поперекових хребців (processus accessorii et mamillares vertebrarum lumbalium).

**Прикріплення:** до остистих відростків II-IV вищерозташованих хребців.

- **багатороздільні м'язи грудної клітки** (musculi multifidi thoracis);

**Початок:** від поперечних відростків грудних хребців (processus transversi vertebrarum thoracicarum).

**Прикріплення:** до остистих відростків II-IV вищерозташованих хребців.

- **багатороздільні м'язи шиї** (musculi multifidi cervicis; musculi multifidi colli).

**Початок:** від суглобових відростків чотирьох нижніх шийних хребців.

**Прикріплення:** до остистих відростків II-IV вищерозташованих хребців.

**В. М'язи-обертачі** (musculi rotatores) є найглибшим шаром поперечноостистого м'яза (m. transversospinalis).

Вони залягають у борозні (sulcus) між остистими і поперечними відростками (processus spinosi et transversi) під багатороздільними м'язами (musculi multifidi). Вони є короткими і довгими.

**Початок:** від поперечних відростків хребців (processus transversi vertebrarum) йдуть присередньо і вгору до вищерозташованого хребця, перекидаються через один хребець (короткі м'язи-обертачі) або два хребці (довгі м'язи-обертачі).

**Прикріплення:** до основ остистих відростків вищерозташованих хребців.

**Функція:** розгинають відповідні відділи хребтового стовпа (columna vertebralis), а при однобічному скороченні обертають хребет убік (rotatio externaе columnae vertebralis), протилежний скороченню.

**Топографічно м'язи-обертачі** (musculi rotatores) *поділяють на:*

- **м'язи-обертачі попереку** (musculi rotatores lumborum);

**Початок:** від соскоподібних відростків поперекових хребців (processus mamillares vertebrarum lumbalium).

**Прикріплення:** до основ остистих відростків вищерозташованих сусіднього і наступного хребців.

- **м'язи-обертачі грудної клітки** (musculi rotatores thoracis);

**Початок:** від поперечних відростків грудних хребців (processus transversi vertebrarum thoracicarum).

**Прикріплення:** до основ остистих відростків вищерозташованих сусіднього і наступного хребців.

- **м'язи-обертачі шиї** (musculi rotatores cervicis; mm. rotatores colli).

**Початок:** від нижніх суглобових відростків шийних хребців (processus articulares inferiores vertebrarum cervicalium), окрім атланта (atlas).

**Прикріплення:** до основ остистих відростків вищерозташованих сусіднього і наступного хребців.

**4 Міжостьові м'язи** (musculi interspinales cervicis; mm. interspinales colli) належать до третього шару глибоких м'язів спини. Ці м'язи прилягають до міжостьових зв'язок і з'єднують остисті відростки суміжних хребців.

**Початок:** від остистих відростків (processus spinosi) нижчерозташованих хребців (від другого шийного і нижче).

**Прикріплення:** до остистих відростків (processus spinosi) вищерозташованих хребців.

**Функція:** розгинають хребтовий стовп (extensio columnae vertebralis) і утримують його у вертикальному положенні.

Міжостьові м'язи (musculi interspinales) топографічно розділяють на:

- **міжостьові м'язи попереку** (musculi interspinales lumborum), які добре розвинені;

- **міжостьові м'язи грудної клітки** (musculi interspinales thoracis), які розвинуті слабо, інколи відсутні;

- **міжостьові м'язи шиї** (musculi interspinales cervicis), які розміщені з боків від роздвоєного остистого відростка шийних хребців (processus spinosus bifurcatus vertebrarum cervicalium).

**5 Міжпоперечні м'язи** (musculi intertransversarii) є короткими і з'єднують поперечні відростки сусідніх хребців.

Розрізняють такі міжпоперечні м'язи (musculi intertransversarii):

- **міжпоперечні м'язи попереку** (musculi intertransversarii lumborum), які *складаються з:*

- **бічних міжпоперечних м'язів попереку** (musculi intertransversarii laterales lumborum). Вони з'єднують між собою поперечні відростки (реброподібні відростки – processus costiformes) сусідніх поперекових хребців;

- **присередніх міжпоперечних м'язів попереку** (musculi intertransversarii mediales lumborum). Вони з'єднують між собою додаткові відростки (соскоподібні відростки – processus mamillares) сусідніх поперекових хребців;

- **міжпоперечні м'язи грудної клітки** (musculi intertransversarii thoracis), які розміщені лише на рівні перших 3-4 грудних хребців (vertebrae thoracicae), частіше відсутні;

- **міжпоперечні м'язи шиї** (musculi intertransversarii cervicis), які складаються із:

- **передніх міжпоперечних м'язів шиї** (musculi intertransversarii anteriores cervicis; mm. intertransversarii anteriores colli). Вони з'єднують передні горбки поперечних відростків шийних хребців (tubercula anteriora processuum transversorum vertebrarum cervicalium);

- **задніх бічних міжпоперечних м'язів шиї** (musculi intertransversarii posteriores laterales cervicis; mm. intertransversarii posteriores laterales colli). Вони з'єднують задні горбки поперечних відростків шийних хребців (tubercula posteriora processuum transversorum vertebrarum cervicalium);

- **задніх присередніх міжпоперечних м'язів шиї** (musculi intertransversarii posteriores mediales cervicis; mm. intertransversarii posteriores mediales



colli) Вони з'єднують задні горбки поперечних відростків шийних хребців (tubercula posteriora processuum transversorum vertebrarum cervicalium).

Міжпоперечні м'язи (musculi intertransversarii) перекидаються між поперечними відростками суміжних хребців і нахилають відповідні відділи хребтового стовпа у свій бік.

**6 Підпотилична група м'язів** згідно з Міжнародною анатомічною номенклатурою належить до м'язів шиї і є короткими потиличними м'язами (**опи-сана в розділі "М'язи шиї"**).

#### **Фасції спини** (fasciae dorsi)

Виділяють такі фасції спини (fasciae dorsi):

- **каркова фасція** (fascia nuchae), що розташовується в задній шийній ділянці (regio cervicalis posterior), а саме у карковій ділянці (regio nuchae) між розміщеними тут м'язами.

Присередньо вона зростається з карковою зв'язкою (ligamentum nuchae), збоку переходить у поверхневу пластинку шийної фасції (lamina superficialis fasciae cervicalis) і прикріплюється до верхньої каркової лінії потиличної кістки (linea nuchalis superior ossis occipitalis);

- **груднино-поперекова фасція** (fascia thoracolumbalis), яка утворює волокнисту піхву (vagina fibrosa) для власних м'язів спини (musculi dorsi proprii) у поперековому відділі. Ця фасція (fascia thoracolumbalis) складається із:

- **задньої пластинки**; поверхневої пластинки (lamina posterior; lamina superficialis), раніше її називали поверхневим або заднім листком;

- **передньої пластинки**; глибокої пластинки; фасції квадратного м'яза попереку (lamina anterior; lamina profunda; fasciae musculi quadrati lumborum), раніше її називали глибоким або переднім листком.

За новою міжнародною анатомічною номенклатурою виділяють ще середню пластинку груднино-поперекової фасції (lamina media fasciae thoracolumbalis).

**Задня пластинка груднино-поперекової фасції** (lamina posterior fasciae thoracolumbalis) прикріплюється:

- знизу до клубових гребенів клубових кісток (cristae iliacaе ossium ilii);

- з боків доходить до кутів ребер (anguli costarum);

- присередньо прикріплюється до остистих відростків (processus spinosi) всіх хребців (vertebrae), окрім шийних хребців (vertebrae cervicales).

Збоку від м'яза-випрямляча хребта (musculus erector spinae) задня пластинка груднино-поперекової фасції (lamina posterior fasciae thoracolumbalis) зростається з передньою пластинкою груднино-поперекової фасції (lamina anterior fasciae thoracolumbalis).

Від задньої пластинки груднино-поперекової фасції (lamina posterior fasciae thoracolumbalis) починається частина пучків найширшого м'яза спини (m. latissimus dorsi) та нижнього заднього зубчастого м'яза (m. serratus posterior inferior).

**Передня пластинка груднино-поперекової фасції** (lamina anterior fasciae thoracolumbalis) натягну-

та:

- між поперечними відростками поперекових хребців (processus transversi vertebrarum lumbalium);

- між поперечними зв'язками попереку (ligamenta intertransversaria lumbalia) і клубовим гребенем клубової кістки (crista iliaca ossis ilii);

- нижнім краєм XII ребра (margo inferior costae duodecimae [XII]) і попереково-ребровими зв'язками (ligamenta lumbocostalia);

- збоку (латерально) зростається із задньою пластинкою груднино-поперекової фасції (lamina posterior fasciae thoracolumbalis).

Передня пластинка груднино-поперекової фасції (lamina anterior fasciae thoracolumbalis) вкриває спереду квадратний м'яз попереку (musculus quadratus lumborum) і тому ще називається **фасцією квадратного м'яза попереку** (fascia musculi quadrati lumborum), тобто є синонімом передньої пластинки груднино-поперекової фасції (lamina anterior fasciae thoracolumbalis).

Від передньої пластинки груднино-поперекової фасції (lamina anterior fasciae thoracolumbalis), а також від місця зрощення її із задньою пластинкою (lamina posterior) починається поперечний м'яз живота (musculus transversus abdominis).

**Середня пластинка груднино-поперекової фасції** (lamina media fasciae thoracolumbalis) є тонкою пластинкою груднино-поперекової фасції (lamina gracilis fasciae thoracolumbalis), яка відмежовує квадратний м'яз попереку (musculus quadratus lumborum) від м'яза-випрямляча хребта (musculus erector spinae).

#### **Спинні ділянки**

(regiones dorsales; regiones dorsi)

**1 Хребтова ділянка** (regio vertebralis), що відповідає контурам хребтового стовпа (columna vertebralis), непарна.

**2 Крижова ділянка** (regio sacralis), відповідає контурам крижової кістки (os sacrum), непарна.

**3 Лопаткова ділянка** (regio scapularis), яка розташовується над задньою поверхнею лопатки (facies posterior scapulae), парна.

**4 Підлопаткова ділянка** (regio infrascapularis), яка розташована між лопатковою ділянкою (regio scapularis) та поперековою ділянками (regio lumbalis), парна.

**5 Поперекова ділянка** (regio lumbalis), що є задньою стінкою черевної порожнини (paries posterior cavitatis abdominis), парна та оточений зверху XII ребром (costa duodecima [XII]), а знизу – клубовим гребенем (crista iliaca). У поперековій ділянці (regio lumbalis) виділяють:

- **нижній поперековий трикутник** – трикутник Пті (trigonum lumbale inferius – trigonum Pettiti), оточений:

- знизу клубовим гребенем (crista iliaca);

- присередньо зовнішнім краєм найширшого м'яза спини (margo externus musculi latissimi dorsi);

- збоку внутрішнім краєм зовнішнього косоного м'яза живота (margo internus musculi obliqui externi abdominis);

- **верхній поперековий трикутник** – ромб Лесгафта-Грюнфельда (trigonum lumbale superius – rhombus Lesgafti-Grunfeldi), непостійний, через нього можуть прориватись абсцеси або виходити грижі. Цей трикутник оточений:

- зверху нижнім краєм заднього нижнього зубчастого м'яза (margo inferior musculi serrati posterioris inferioris) та XII ребром (costa duodecima [XII]);

- знизу бічним краєм розгинача хребта та заднім краєм внутрішнього косоного м'яза живота;

- спереду зовнішнім косим м'язом живота (musculus obliquus externus abdominis);

- вкритий трикутник найширшим м'язом спини (musculus latissimus dorsi), а його дном є апоневроз поперечного м'яза живота (aponeurosis musculi transversi abdominis).

**6 Трикутник вислуховування** (trigonum auscultationis) утворюється:

- бічним краєм трапецієподібного м'яза (margo

lateralis musculi trapezii);

- присереднім краєм великого ромбоподібного м'яза (margo medialis musculi rhomboidei majoris);

- верхнім краєм найширшого м'яза спини (margo superior musculi latissimi dorsi).

В основі трикутника (trigonum auscultationis) розташоване покриті фасцією VII ребра (costa septima [VII]) з прилеглими міжребровими проміжками (spatia intercostalia).

Коли руки підняті над головою (caput), ці трикутники (trigona auscultationis) мають найбільші розміри, що полегшує вислуховування у цих ділянках верхніх сегментів нижніх часток легень (segmenta superiora loborum inferiorum pulmonum).

**Лівий трикутник вислуховування** (trigonum auscultationis sinistrum) має таку особливість: через нього можна почути, як капає рідина в кардію шлунка (cardia gastris) при непрохідності стравоходу (oesophagus).

## М'ЯЗИ ГРУДНОЇ КЛІТКИ (musculi thoracis)

Вони поділяються на поверхневі та власні (глибокі) м'язи.

**До поверхневих м'язів** (musculi superficiales) належать:

**1 Великий грудний м'яз** (musculus pectoralis major) є плоским, товстим, неправильної трикутної форми, займає значну частину грудної клітки, розташовується поверхнево.

Великий грудний м'яз (musculus pectoralis major) має:

- ключичну частину (pars clavicularis);

- груднино-реброву частину (pars sternocostalis);

- черевну частину (pars abdominalis).

**Початок:** від присередніх двох третин ключиці (clavicula medialis) – ключична частина (pars clavicularis); передньої поверхні груднини і II-VII ребрових хрящів – груднино-реброва частина (pars sternocostalis); передньої пластинки піхви прямого м'яза живота (lamina anterior vaginae musculi recti abdominis) – черевна частина (pars abdominalis).

**Прикріплення:** до гребеня великого горбка плечової кістки (crista tuberculi majoris humeri).

**Функція:** приводить плече (adductio brachii) до стовбура; тулуба (truncus) і піднімає ребра (costae), обертає досередини плече (rotatio brachii interna).

**2 Малий грудний м'яз** (musculus pectoralis minor) є плоским, трикутної форми, міститься під великим грудним м'язом (musculus pectoralis major).

**Початок:** окремими зубцями від зовнішньої поверхні III-V ребер.

**Прикріплення:** до дзюбоподібного відростка лопатки (processus coracoideus scapulae).

**Функція:** тягне лопатку (scapula) вперед і вниз, а при фіксованій лопатці (scapula) піднімає ребра (costae). Цей м'яз є допоміжним дихальним м'язом.

**3 Підключичний м'яз** (musculus subclavius) є тонким, видовженим, розташований між першим ребром і ключицею (costa prima et clavicula).

**Початок:** від ребрового хряща першого ребра (cartilago costalis costae primae).

**Прикріплення:** до нижньої поверхні надплечового

кінця ключиці (facies inferior extremitatis acromialis claviculae).

**Функція:** тягне ключицю (clavicula) униз та присередньо, зміцнюючи груднино-ключичний суглоб (art. sternoclavicularis).

**4 Передній зубчастий м'яз** (musculus serratus anterior) є широким, неправильної чотирикутної форми, лежить на боковій поверхні грудної клітки (facies lateralis thoracis).

**Початок:** зубцями від зовнішньої поверхні верхніх дев'яти ребер.

**Прикріплення:** до присереднього краю лопатки (margo medialis scapulae).

**Функція:** тягне лопатку (scapula) вбік і вперед, притискує лопатку (scapula) до стовбура; тулуба (truncus) разом з ромбоподібними м'язами (mm. rhomboidei). Повертає лопатку (scapula) навколо стрілової осі при відведенні (підйманні) верхньої кінцівки (membrum superius) вище горизонтального рівня, при фіксованій лопатці (scapula) піднімає ребра (costae) і розширює грудну клітку (thorax), належить до допоміжних дихальних м'язів.

До **власних м'язів грудної клітки** (musculi thoracis proprii) – глибоких м'язів грудей (musculi profundi thoracis) – належать:

**1 Зовнішні міжреброві м'язи** (musculi intercostales externi). Вони є товстими, ніж внутрішні міжреброві м'язи (mm. intercostales interni), розташовані у задніх та середніх відділах міжребрових просторів (spatia intercostalia) від хребтового стовпа (columna vertebralis) до реброво-хрящових суглобів (articulationes costo-chondrales). Ці м'язи розміщені в міжребрових просторах (spatia intercostalia) від горбків ребер (tubercula costarum) ззаду до переднього кінця кісткового ребра спереду. Далі на рівні ребрових хрящів (cartilagine costales) продовжуються в зовнішню міжреброву перетинку (membrana intercostalis externa), волокна якої паралельні пучкам однойменного м'яза.

**Початок:** від нижнього краю (margo inferior) вищерозміщеного ребра (costa) і прямують вниз і впе-

ред.

**Прикріплення:** до верхнього краю (margo superior) нижчерозміщеного ребра (costa).

**Функція:** піднімають ребра (costae) і розширюють грудну клітку (thorax), тобто забезпечують вдих (inspiratio); задні пучки укріплюють реброво-хребцеві суглоби (articulationes costovertebrales).

**2 Внутрішні міжреброві м'язи** (musculi intercostales interni). Вони розташовані в міжребрових просторах (spatia intercostalia) від груднини (sternum) до кутів ребер (anguli costarum) і залягають глибше від зовнішніх міжребрових м'язів (musculi intercostales externi), волокна їх ідуть під кутом 90° до волокон зовнішніх міжребрових м'язів (протилежним) до них напрямком волокон. Від кутів ребер (anguli costarum) до хребтового стовпа (columna vertebralis) ці м'язи продовжуються у внутрішню міжреброву перетинку (membrana intercostalis interna).

**Початок:** від верхнього краю (margo superior) нижчерозміщеного ребра (costa), прямують угору і вперед.

**Прикріплення:** до нижнього краю (margo inferior) вищерозміщеного ребра (costa).

**Функція:** опускають ребра (costae) і звужують грудну клітку (thorax), тобто забезпечують видих (expiratio), а також укріплюють груднино-реброві суглоби (articulationes sternocostales).

**3 Найглибші міжреброві м'язи** (musculi intercostales intimi) є частиною внутрішніх міжребрових м'язів (musculi intercostales interni) – внутрішні їх пучки, що розташовуються глибше від борозни ребра (sulcus costae).

**Міжреброві м'язи** (mm. intercostales) розміщені таким чином, що борозна ребра (sulcus costae) на нижньому краї ребер (margo inferior costarum) виявляється між внутрішніми та найглибшими міжребровими м'язами (mm. intercostales interni et intimi).

**4 Підреброві м'язи** (musculi subcostales). Вони непостійні, плоскі і розташовуються на внутрішній поверхні нижніх ребер, ближче до голівок ребер (capita costarum).

**Початок:** поблизу кутів X-XII ребер (anguli costarum decimae-duodecimae [X-XII]) і спрямовуються догори і вбік, перекидаючись через одне-два ребра.

**Прикріплення:** до внутрішньої поверхні вищерозташованих ребер (facies interna costae).

Отже, пучки підребрових м'язів (musculi subcostales) проходять майже паралельно пучку внутрішніх міжребрових м'язів (musculi intercostales interni), перекидаючись через одне – два ребра.

**Функція:** опускають ребра (costae), сприяють видиху (expiratio).

**5 Поперечний м'яз грудної клітки** (musculus transversus thoracis). Він слабо розвинений і є м'язово-сухожильною пластинкою, яка розміщена на внутрішній поверхні передньої стінки порожнини грудної клітки (facies interna parietis anterioris caveae thoracis).

**Початок:** від задньої поверхні мечоподібного відростка (facies posterior processus xiphoidei) і нижньої частини тіла груднини (pars inferior corporis

sterni), йдучи вбік і угору.

**Прикріплення:** до внутрішньої поверхні ребрових хрящів (cartilagineae costales) II-VII ребер.

**Функція:** опускає V-VII ребра (costae), сприяє видиху (expiratio), є синергістом внутрішніх міжребрових м'язів (musculi intercostales interni).

**6 М'язи-підіймачі ребер** (musculi levatores costarum). Вони є плоскими, у вигляді видовжених пластинок і розташовані в задніх частинах міжребрових просторів (partes posteriores spatiorum intercostalium) присередньо від зовнішніх міжребрових м'язів (mm. intercostales externi) під м'язом-випрямлячем хребта (m. erector spinae). Ці м'язи поділяються на:

- **довгі м'язи-підіймачі ребер** (musculi levatores costarum longi);

**Початок:** від поперечних відростків VII-XI грудних хребців, йдуть донизу, перекидаючись через нижчерозташоване ребро.

**Прикріплення:** до наступного ребра (costa) присередніше від його кута (angulus costae).

- **короткі м'язи-підіймачі ребер** (musculi levatores costarum breves);

**Початок:** від поперечних відростків VII шийного і I-II грудних хребців.

**Прикріплення:** до нижчерозміщених ребер.

**Функція:** піднімають ребра (costae), сприяють видиху (inspiratio).

#### **ФАСЦІЇ ГРУДНОЇ КЛІТКИ** (fasciae thoracicae)

Виділяють такі фасції грудної клітки (fasciae thoracicae):

- **поверхневу фасцію грудної клітки** (fascia superficialis thoracica) – дуже тонка, виражена слабо. Вона охоплює грудну залозу (glandula mammaria), переходячи у глибині грудної залози у волокнисті (фіброзні) перегородки (septa fibrosa), які розділяють грудну залозу (glandula mammaria) на частки (lobi).

Від передньої поверхні поверхневої фасції грудної клітки (facies anterior fasciae superficialis thoracicae) відходять сполучнотканинні пучки до шкіри (cutis) та грудного соска (papilla mammaria), утворюючи підвішувальні зв'язки грудей; тримач шкіри грудей (ligamenta suspensoria mammaria; retinaculum cutis mammae);

- грудну фасцію (fascia pectoralis), яка має:

- поверхневу пластинку (lamina superficialis);

- глибоку пластинку (lamina profunda), які охоплюють великий грудний м'яз (musculus pectoralis major) спереду та ззаду;

- **ключично-грудну фасцію** (fascia clavipectoralis), що вкриває:

- малий грудний м'яз (musculus pectoralis minor);

- підключичний м'яз (musculus subclavius).

- **фасцію грудної клітки** (fascia thoracica), або власну грудну фасцію (fascia thoracica propria), або грудну фасцію (fascia thoracica) – покриває ззовні зовнішні міжреброві м'язи (musculi intercostales externi), а також ребра (costae). Тобто, ця фасція вкриває зовнішню поверхню стінки грудної клітки;

- **внутрішньогрудну фасцію**; пристінкову фасцію грудної клітки (fascia endothoracica; fascia parietalis

thoracis), що вистеляє стінки порожнини грудної клітки (cavea thoracis) зсередини, тобто прилягає зсередини до найглибших міжребрових м'язів (musculi intercostales intimi), поперечного м'яза грудної клітки (musculus transversus thoracis), внутрішніх поверхонь ребер (facies internae costarum) та ззовні покриває пристінкову плевру (pleura parietalis).

Частина внутрішньогрудної фасції (fascia endothoracica), що вкриває купол плеври (cupula pleurae), називається *надплевральною перетинкою* (membrana suprapleuralis), або перетинкою Сібсона (membrana Sibsoni).

Частина внутрішньогрудної фасції (fascia endothoracica), яка переходить на верхню поверхню діафрагми (facies superior diaphragmatis), називається *діафрагмово-плевральною фасцією* (fascia phrenicopleuralis).

**На грудній клітці розрізняють такі ділянки грудної клітки:**

**1 Передгруднинну ділянку** (regio presternalis), яка розташована спереду від груднини (sternum).

**2 Підключичну ямку** (fossa infraclavicularis), що розташовується між зовнішньою третинною ключиці (clavicula) та верхнім краєм малого грудного м'яза (margo superior musculi pectoralis minoris).

**3 Ключично-грудний трикутник;** дельтоподібно-грудний трикутник (trigonum clavipectorale; trigonum deltopectorale) оточений верхнім краєм малого грудного м'яза (margo superior musculi pectoralis minoris), ключицею (clavicula) та дельтоподібним м'язом (musculus deltoideus).

**4 Грудну ділянку** (regio pectoralis), що відповідає контурам великого грудного м'яза (musculus pectoralis major).

**5 Бічну ділянку грудної клітки** (regio pectoralis lateralis) – частину грудної клітки (thorax), яка розташована між передньою і задньою пахвовими лініями (lineae axillares anterior et posterior).

**6 Ділянку грудей** (regio mammaria), що є (відповідає основі) основою грудної залози (basis glandulae mammariae) і оточена:

- угорі III ребром (costa tertia [III]);
- унизу VI ребром (costa sexta [VI]);
- присередньо пригрудниною лінією (linea parasternalis);
- збоку (латерально) передньою пахвовою лінією (linea axillaris anterior).

**7 Підгрудну ділянку** (regio inframammaria), яка розміщена під ділянкою грудей (regio mammaria) і оточена:

- угорі VI ребром (costa sexta [VI]);
- унизу ребровою дугою (arcus costalis);
- присередньо краєм груднини (margo sternalis);
- збоку (латерально) середньою пахвовою лінією (linea axillaris media).

**8 Пахвову ділянку** (regio axillaris), що оточена:

- спереду – нижнім краєм великого грудного м'яза (margo inferior musculi pectoralis majoris);
- ззаду – нижнім краєм найширшого м'яза спини (margo inferior musculi latissimi dorsi);
- присередньо – лінією, що з'єднує краї великого грудного м'яза (marginis musculi pectoralis majoris) та найширшого м'яза спини (musculi latissimi dorsi)

на грудній стінці (paries thoracis) в місці їх відходження на кінцівку (плече);

- збоку (латерально) – лінією, що з'єднує краї великого грудного м'яза та найширшого м'яза спини (marginis musculi pectoralis majoris et musculi latissimi dorsi) на внутрішній поверхні плеча (facies interna brachii).

**9 Пахвову ямку** (fossa axillaris) заглибину на верхній тіла між бічною поверхнею грудей (facies lateralis pectoris) та присередньою поверхнею проксимального відділу плеча (facies medialis partis proximalis brachii). Вона добре помітна у пахвовій ділянці грудної клітки (regio axillaris thoracis) при відведеному плечі (brachium) і відповідає межах цієї ділянки.

**На грудній клітці розрізняють такі лінії грудної клітки,** що проводяться вертикально:

**1 Передню серединну лінію** (linea mediana anterior). Ця лінія проводиться від яремної вирізки (incisura jugularis), посередині груднини (sternum), через пупок (umbilicus) до симфіза (symphysis).

**2 Груднинну лінію** (linea sternalis), яка є парною, проходить уздовж бічного краю груднини (margo lateralis sterni).

**3 Пригруднинну лінію** (linea parasternalis), що проходить посередині між грудниною лінією (linea sternalis) та середньоключичною лінією (linea medioclavicularis).

**4 Соскову лінію** (linea mamillaris), що проходить через грудний сосок (papilla mammaria), як правило, збігається з середньоключичною лінією (linea medioclavicularis).

**5 Середньоключичну лінію** (linea medioclavicularis), яка проходить через середину ключиці (clavicula).

**6 Передню пахвову лінію** (linea axillaris anterior), яка проходить по передньому краю пахвової ямки (margo anterior fossae axillaris) прямовисно донизу.

**7 Задню пахвову лінію** (linea axillaris posterior), яка проходить по задньому краю пахвової ямки (margo posterior fossae axillaris) прямовисно донизу.

**8 Середню пахвову лінію** (linea axillaris media), що проходить посередині між передньою пахвовою лінією (linea axillaris anterior) та задньою пахвовою лінією (linea axillaris posterior).

**9 Лопаткову лінію** (linea scapularis), яка проходить через нижній кут лопатки (angulus inferior scapulae) при опущеній руці.

**10 Прихребтову лінію** (linea paravertebralis), яка є парною, проходить збоку від хребтового стовпа (columna vertebralis) вздовж верхівок поперечних відростків хребців (apices processuum transversorum vertebrarum). Визначається лише при рентгенографії.

**11 Задню серединну лінію** (linea mediana posterior), або **хребтову лінію** (linea vertebralis), що проходить по задній поверхні тулуба (facies posterior trunci) вздовж остистих відростків хребців (processus spinosi vertebrarum).

При огляді та промацуванні передньої ділянки грудної клітки (regio thoracica) можна визначити на:

- верхній межі ділянки – ключицю (clavicula);
- нижній межі – праву та ліву реброві дуги (arcus

costales dexter et sinister) і підгруднинний кут (angulus infrasternalis).

Добре промащується також кут груднини (angulus sterni), який відповідає місцю прикріплення другого ребрового хряща (cartilago costalis secunda) до гру-

днини (sternum).

Грудний сосок (papilla mammaria) у чоловіків частіше збігається з розташуванням четвертого ребра (costa quarta).

## ДІАФРАГМА (diaphragma)

Це м'язово-сухожилковий орган, який відмежовує порожнину грудної клітки (cavitas thoracis) від порожнини живота (cavitas abdominis).

У ній розрізняють:

- м'язову тканину (textus muscularis) – *діафрагмовий м'яз* (musculus phrenicus);

- волокнисту (фіброзну) тканину (textus fibrosus) – *сухожилковий центр* (centrum tendineum).

*М'язова тканина діафрагми* (textus muscularis diaphragmatis) – діафрагмовий м'яз (musculus phrenicus). М'язові пучки діафрагми (fasciculi musculares diaphragmatis) розташовуються по периферії, мають м'язовий початок:

- від кісткової частини ребер (pars ossea costarum) або ребрових хрящів (cartilagine costales), охоплюючи *нижній отвір грудної клітки* (apertura thoracis inferior);

- від задньої поверхні груднини (facies posterior sterni);

- від поперекових хребців (vertebrae lumbales).

М'язові пучки діафрагми розташовані радіально, проходять з периферії до її середини і переходять у *сухожилковий центр* (centrum tendineum).

Залежно від місця початку в діафрагмі розрізняють такі частини:

**1** Груднинну частину діафрагми (pars sternalis diaphragmatis) – починається від мечоподібного відростка груднини (processus xiphoideus sterni).

**2** Реброву частину діафрагми (pars costalis diaphragmatis) – починається від VII-XII ребрових хрящів (cartilagine costales septima-duodecima [VII-XII]).

**3** Поперекову частину діафрагми (pars lumbalis diaphragmatis) – починається від *передньої поверхні тіл поперекових хребців* (facies anterior vertebrarum lumbalium) дещо правіше правою ніжкою (crus dextrum) і дещо лівіше лівою ніжкою (crus sinistrum) від середньої лінії, а також від присередньої дугоподібної зв'язки (ligamentum arcuatum mediale) і бічної дугоподібної зв'язки (ligamentum arcuatum laterale).

*Присередня дугоподібна зв'язка* (ligamentum arcuatum mediale) натягнута над великим поперековим м'язом (musculus psoas major) між бічною поверхнею тіла I поперекового хребця (vertebra lumbalis prima [I]) та верхівкою поперечного відростка II поперекового хребця (apex processus transversi vertebrae lumbalis secundae [II]).

*Бічна дугоподібна зв'язка* (ligamentum arcuatum laterale) охоплює спереду квадратний м'яз попереку (musculus quadratus lumborum) та з'єднує верхівку поперечного відростка II поперекового хребця (apex processus transversi vertebrae lumbalis secundae [II]) з переднім кінцем XII ребра (costa duodecima [XII]).

*Серединна дугоподібна зв'язка* (ligamentum arcuatum medianum) оточує краї аортального розтвору (marginēs hiatus aortici) і утворюється перехрещеними присередніми волокнами правої та лівої

ніжок діафрагми (fibrae mediales crurum dextri et sinistri diaphragmatis).

На початку поперекової частини діафрагми (pars lumbalis diaphragmatis) крізь щілиноподібні простори правої та лівої ніжок діафрагми (spatia rimosa crurum dextri et sinistri diaphragmatis) проходять:

- *симпатичний стовбур* (truncus sympathicus);

- *великий та малий нутроцеві нерви* (nervi splanchnici major et minor);

- *непарна вена* (vena azygos) та *півнепарна вена* (vena hemiazygos).

Ніжки діафрагми (crura diaphragmatica) оточують аортальний розтвір (hiatus aorticus), через який проходять *аорта* (aorta) та *грудна протока* (ductus thoracicus).

Потім ніжки діафрагми (crura diaphragmatica) ще раз перехрещуються і знову розходяться, обмежуючи стравохідний розтвір (hiatus oesophageus), через який проходять *стравохід* (oesophagus) та *блукаючі нерви* (nervi vagi).

*Сухожилковий центр* (centrum tendineum) утворений щільною волокнистою сполучною тканиною. Справа в сухожилковому центрі є отвір порожнистої вени (foramen venae cavae), через який проходить нижня порожниста вена (vena cava inferior).

*Верхня поверхня діафрагми* (facies superior diaphragmatis) вкрита внутрішньогрудною фасцією (fascia endothoracica) та пристінковою плеврою (pleura parietalis).

*Нижня поверхня діафрагми* (facies inferior diaphragmatis) вкрита внутрішньочеревною фасцією (fascia endoabdominalis) та пристінковою очеревиною (peritoneum parietale).

Між м'язовими волокнами діафрагми є *слабкі місця*, через які можуть проходити діафрагмові кили (грижі). До них належать:

- попереково-реброві трикутники (trigona lumbocostalia) – парні, розміщені між поперековою частиною діафрагми (pars lumbalis diaphragmatis) та ребровою частиною діафрагми (pars costalis diaphragmatis);

- груднино-реброві трикутники (trigona sternocostalia) – парні, розміщені між ребровою частиною діафрагми (pars costalis diaphragmatis) та грудниною частиною діафрагми (pars sternalis diaphragmatis).

У попереково-ребрових трикутниках (trigona lumbo-costalia) та груднино-ребрових трикутниках (trigona sternocostalia) порожнину грудної клітки (cavitas thoracis) відділяють від порожнини живота (cavitas abdominis) тільки серозні та фасціальні листки, що покривають діафрагму:

- угорі це плевра (pleura) та внутрішньогрудна фасція (fascia endothoracica);

- знизу очеревина (peritoneum) та пристінкова фасція живота (fascia abdominis parietalis).

При скороченні м'язових волокон діафрагма

(diaphragma) опускається униз (вдих) і стає плоскою, при цьому збільшується порожнина грудної клітки (cavea thoracis) і зменшується порожнина живота (cavitas abdominis).

При розслабленні діафрагма (diaphragma) набуває опукло-сферичної форми (видих).

## М'ЯЗИ ЖИВОТА (musculi abdominis)

Вони поділяються на:

- передню групу;
- бічну групу;
- задню групу.

**До м'язів передньої групи живота** належать:

**1 Прямий м'яз живота** (musculus rectus abdominis), що розташований вертикально з обох боків від передньої серединної лінії (linea mediana anterior), розширений зверху і звужений донизу. Має сухожилкові переділки (intersectiones tendineae) та піхву прямого м'яза живота (vagina musculi recti abdominis).

**Початок:** від лобкового гребеня (crista pubica) і лобкового симфізу (symphysis pubica).

**Прикріплення:** до передньої поверхні мечоподібного відростка (facies anterior processus xiphoidei) і до зовнішньої поверхні V-VII ребрових хрящів (facies externa cartilaginum costalium quintae-septimae [V-VII]).

**Функції:**

- при фіксованому хребтовому стовпі (columna vertebralis) і тазовому поясі (cingulum pelvicum) опускає ребра (costae) та тягне грудну клітку (груднину і ребра) вниз і згинає хребет (columna vertebralis);
- при фіксованій грудній клітці (thorax) піднімає таз (pelvis);
- бере участь в утворенні черевного преса (prelum abdominale).

**2 Пірамідний м'яз** (musculus pyramidalis), що розташований спереду нижньої частини прямого м'яза живота (pars inferior musculi recti abdominis), всередині піхви прямого м'яза живота (vagina musculi recti abdominis). Він належить до рудиментарних м'язів.

**Початок:** від лобкового гребеня (crista pubica).

**Прикріплення:** до нижньої частини білої лінії (pars inferior lineae albae).

**Функція:** натягує білу лінію (linea alba).

**До бічної групи м'язів живота** належать:

**1 Зовнішній косий м'яз живота** (musculus obliquus externus abdominis). Він є найширшим із м'язів живота (musculi abdominis) і розташований поверхнево на задній, передній та боковій поверхні живота і частково грудей (pectus).

**Початок:** вісьмома зубцями від зовнішньої поверхні V-XII ребер і прямує униз та присередньо, переходячи у широкий апоневроз (aponeurosis), який переплітається з волокнами апоневроза (aponeurosis) протилежного зовнішнього косого м'яза живота (musculus obliquus externus abdominis), утворюючи по передній серединній лінії (linea mediana anterior) білу лінію (linea alba). Хід м'язових волокон збігається з ходом волокон зовнішніх міжребрових м'язів (mm. intercostales externi).

Діафрагма (diaphragma) є основним дихальним м'язом.

При одночасному скороченні з м'язами живота (musculi abdominis) діафрагма (diaphragma) сприяє підвищенню внутрішньочеревного тиску.

**Прикріплення:** збоку нижні волокна апоневроза прикріплюються до зовнішньої губи клубового гребеня (labium externum cristae iliacaе), а присередньо – до лобкового горбка (tuberculum pubicum) та лобкового симфізу (symphysis pubica).

Нижній потовщений край апоневроза цього м'яза (aponeurosis musculi obliqui externi abdominis), шириною в 2-3 см, загинаючись жолобком досередини, формує пахвинну зв'язку (ligamentum inguinale), яка тягнеться від верхньої передньої клубової ості (spina iliaca anterior superior) до лобкового горбка (tuberculum pubicum).

Присередньо пахвинна зв'язка розщеплюється і утворює присередню ніжку (crus mediale) і бічну ніжку (crus laterale), між якими знаходяться міжніжкові волокна (fibrae intercrurales). Ці ніжки оточують поверхневе пахвинне кільце (anulus inguinalis superficialis).

Від пахвинної зв'язки (ligamentum inguinale) відходять волокна, що беруть участь в утворенні:

- затокової зв'язки (ligamentum lacunare);
- гребінної зв'язки (ligamentum pectineum);
- поверненої зв'язки (ligamentum reflexum).

**Функції:**

- повертає тулуб (truncus) у протилежний бік;
- при двобічному скороченні:
- опускає ребра (costae);
- нахилає тулуб (truncus) вперед;
- бере участь в утворенні черевного преса (prelum abdominale).

**2 Внутрішній косий м'яз живота** (musculus obliquus internus abdominis) розташований глибше зовнішнього косого м'яза живота (musculus obliquus externus abdominis), складає другий м'язовий шар черевної стінки.

**Початок:** від передніх двох третин проміжної лінії клубового гребеня (linea intermedia cristae iliacaе), бічних двох третин пахвинної зв'язки (lig. inguinale), груднино-поперекової фасції (fascia thoracolumbalis).

**Прикріплення:** м'язові пучки віялоподібно розходяться і прикріплюються до зовнішньої поверхні трьох нижніх ребер, а також широким сухожилком влітаються в білу лінію живота (linea alba abdominis); нижні м'язові волокна разом із волокнами поперечного м'яза живота (m.transversus abdominis) входять до складу сім'яного канатика (funiculus spermaticus) і утворюють м'яз-підіймач яєчка (m.cremaster). Хід м'язових волокон цього м'яза є перпендикулярним до волокон зовнішнього косого м'яза живота і відповідає ходу м'язових волокон внутрішніх міжребрових м'язів (mm. intercostales interni).

**Функції:**

- при однобічному скороченні повертає тулуб

(truncus) у свій бік;

- при двобічному скороченні;
- опускає ребра (costae);
- нахиляє тулуб (truncus) вперед;
- бере участь в утворенні черевного преса (prelum abdominale);
- при фіксованій грудній клітці (thorax) піднімає таз (pelvis).

**3 Поперечний м'яз живота** (musculus transversus abdominis). Розташований найглибше, за внутрішнім косим м'язом живота (musculus obliquus internus abdominis) його м'язові пучки спрямовані поперечно.

Цей м'яз утворює глибокий (третій) шар передньобічної стінки черевної порожнини (cavitas abdominis; cavitas abdominalis).

**Початок:** від внутрішньої поверхні VII-XII ребер, передньої частини внутрішньої губи клубового гребеня (pars anterior labii interni cristae iliacaе), груднино-поперекової фасції (fascia thoracolumbalis), бічної третини пахвинної зв'язки (lig. inguinale).

**Прикріплення:**

- м'язові пучки допереду переходять в апоневроз по півмісяцевій лінії (linea semilunaris), яка проходить від ребрової дуги (arcus costalis) вниз до пахвинної зв'язки (lig. inguinale). Ця лінія вигнута вбік і відповідає контуру бічного краю прямого м'яза живота (margo lateralis musculi recti abdominis);

- нижня частина волокон апоневроза, що переходить у гребінну зв'язку (lig. rectineum), називається пахвинним серпом (fals inguinalis);

- верхні дві третини апоневроза цього м'яза, зрощені із заднім листком апоневроза внутрішнього косоного м'яза живота (aponeurosis musculi obliqui interni abdominis), утворюють задню пластинку піхви прямого м'яза живота (lamina posterior vaginae musculi recti abdominis);

- нижня частина апоневроза цього м'яза переходить на передню поверхню прямого м'яза живота, зростається з апоневрозами косих м'язів живота і входить до складу передньої пластинки піхви прямого м'яза живота (lamina anterior vaginae musculi recti abdominis);

- на внутрішній поверхні передньої стінки черевної порожнини нижній край апоневротичної частини піхви прямого м'яза живота утворює дугоподібну лінію (linea arcuata), нижче якої прямий м'яз живота вкритий тільки поперечною фасцією живота (fascia transversalis abdominis). Вона в цьому місці утворює задню пластинку піхви прямого м'яза живота (lamina posterior vaginae musculi recti abdominis).

- разом з апоневрозами зовнішніх і внутрішніх косих м'язів (aponeuroses musculorum obliquorum externorum et internorum abdominis) апоневроз поперечних м'язів живота (aponeurosis musculorum transversorum abdominis) утворює білу лінію живота (linea alba abdominis).

**Функція:** опускає ребра (costae) і зменшує розміри черевної порожнини (cavitas abdominis), є основним м'язом черевного преса (prelum abdominale).

У місці переходу м'язових волокон у сухожилкові волокна апоневроза розташована *півмісяцева лінія*

(linea semilunaris), а знизу – пахвинний серп (fals inguinalis).

**До задньої групи м'язів живота** належить:

**1 Квадратний м'яз попереку** (musculus quadratus lumborum). Він має чотирикутну форму і розміщений збоку від поперечних відростків поперекових хребців (processus transversi vertebrarum lumbalium).

**Початок:** від внутрішньої губи клубового гребеня (labium internum cristae iliacaе), поперечних відростків нижніх поперекових хребців (processus transversi vertebrarum lumbalium), груднино-поперекової фасції (fascia thoracolumbalis).

**Прикріплення:** до поперечних відростків верхніх поперекових хребців (processus transversi vertebrarum lumbalium), нижнього краю XII ребра (margo inferior costae duodecimae [XII]).

**Функції:**

- при двобічному скороченні утримує хребет (columna vertebralis) у вертикальному положенні та вигинає (згинає) поперекову частину хребтового стовпа (pars lumbalis columnae vertebralis);

- тягне XII ребро вниз;

- при однобічному скороченні нахиляє тулуб (truncus) у свій бік.

**Біла лінія живота**

(linea alba abdominis)

Біла лінія живота утворена внаслідок перехрестя волокон апоневрозів косих м'язів живота (aponeuroses musculorum obliquorum abdominis) і поперечного м'яза живота (musculus transversus abdominis).

Біла лінія (linea alba) проходить від мечоподібного відростка груднини (processus xiphoideus sterni) до лобкового симфізу (symphysis pubica).

Посередині цієї лінії розташоване пупкове кільце (anulus umbilicalis).

Розширена частина білої лінії (linea alba) в місці її прикріплення до лобкового симфізу (symphysis pubica) називається підпорою білої лінії (admiculum lineae albae).

Вище пупка (umbilicus) біла лінія (linea alba) ширша і тонша.

Нижче пупка (umbilicus) біла лінія (linea alba) вузла і товстіша.

Біла лінія живота (linea alba abdominis) є місцем середньої лапаротомії.

Між волокнами білої лінії живота (linea alba abdominis) під час напруження черевного преса (prelum abdominale) можуть виникати випукання (кили, грижі) білої лінії (herniae lineae albae).

**Піхва прямого м'яза живота**

(vagina musculi recti abdominis)

Прямий м'яз живота (musculus rectus abdominis) розміщений у піхві прямого м'яза живота (vagina musculi recti abdominis), яка утворена апоневрозами широких м'язів живота (aponeuroses musculorum latorum abdominis).

**Піхва прямого м'яза живота** (vagina musculi recti abdominis) має:

- *передню пластинку* (lamina anterior);

- задню пластинку (lamina posterior).

Ці пластинки мають різну будову вище і нижче пупка.

**Передня пластинка піхви** прямого м'яза живота (lamina anterior vaginae musculi recti abdominis) **вище пупка** утворена:

- апоневрозом зовнішнього косоного м'яза живота (aponeurosis musculi obliqui externi abdominis);

- переднім листком апоневроза внутрішнього косоного м'яза живота (folium anterius aponeurosis musculi obliqui interni abdominis).

**Задня пластинка піхви** прямого м'яза живота (lamina posterior vaginae musculi recti abdominis) утворена:

- **вище пупка:**

- заднім листком апоневроза внутрішнього косоного м'яза живота (folium posterius aponeurosis musculi obliqui interni abdominis);

- апоневрозом поперечного м'яза живота (aponeurosis musculi transversi abdominis);

- поперечною фасцією (fascia transversalis);

- пристінковою очеревиною (peritoneum parietale).

- **нижче пупка:** апоневрози усіх трьох м'язів живота (aponeuroses musculorum obliqui et transversi abdominis), зростаючись між собою, утворюють передню пластинку піхви прямого м'яза живота (lamina anterior vaginae musculi recti abdominis).

**Задня пластинка піхви прямого м'яза живота** (lamina posterior vaginae musculi recti abdominis) **нижче пупка утворена:**

- поперечною фасцією (fascia transversalis), яка вкриває зсередини стінку черевної порожнини (paries cavitatis abdominis; paries cavitatis abdominalis);

- пристінковою очеревиною (peritoneum parietale).

На рівні нижнього краю задньої пластинки піхви прямого м'яза живота розташований увігнутий до низу апоневротичний край – дугоподібна лінія (linea arcuata).

Потовщення передньої пластинки піхви прямого м'яза живота (lamina anterior vaginae musculi recti abdominis) в нижній частині пов'язане з вертикальними положеннями тіла.

## ПАХВИННИЙ КАНАЛ (canalis inguinalis)

Нижні краї обох апоневрозів зовнішніх косих м'язів живота (marginēs inferiores aponeurosiū musculorum obliquorum externorum abdominis), переходячи між верхніми передніми клубовими остями (spinae iliacaе anteriores superiores) і лобковими горбками лобкової кістки (tubercula pubica ossis pubis) з усіх сторін, підвертаються всередину і утворюють пахвинні зв'язки (ligamenta inguinalia).

Пахвинний канал (canalis inguinalis), довжиною 4 – 5 см, у нормі розташований у пахвинній ділянці (regio inguinalis) над пахвинною зв'язкою (ligamentum inguinale) і спрямований згори униз, ззаду наперед і присередньо.

У чоловіків в ньому проходить сім'яний канатик (funiculus spermaticus), а у жінок – кругла зв'язка матки (ligamentum teres uteri).

**Пахвинний канал** (canalis inguinalis) має такі **чотири стінки:**

- передню стінку (paries anterior), що утворена апоневрозом зовнішнього косоного м'яза живота (aponeurosis musculi obliqui externi abdominis);

- нижню стінку (paries inferior), що утворена жолобом пахвинної зв'язки (ligamentum inguinale);

- задню стінку (paries posterior), що утворена поперечною фасцією (fascia transversalis) і пристінковою очеревиною (peritoneum parietale);

- верхню стінку (paries superior), що утворена нижніми краями внутрішнього косоного і поперечного м'язів живота (marginēs inferiores musculorum obliqui interni et transversi abdominis).

Пахвинний канал (canalis inguinalis) має такі **два кільця:**

- **поверхнєве пахвинне кільце** (anulus inguinalis superficialis) оточене:

- бічною ніжкою (crus laterale) апоневроза зовнішнього косоного м'яза живота (aponeurosis musculi

obliqui externi abdominis);

- присередньою ніжкою (crus mediale) апоневроза зовнішнього косоного м'яза живота (aponeurosis musculi obliqui externi abdominis);

- міжніжковими волокнами (fibrae intercrurales);

- поверненою зв'язкою (ligamentum reflexum).

Зі сторони внутрішньої стінки живота навпроти поверхневого пахвинного кільця розташовується присередня пахвинна ямка (fossa inguinalis medialis).

- **глибоке пахвинне кільце** (anulus inguinalis profundus), що має вигляд лійкоподібного заглиблення фасції, яке розміщене на 1 см вище від середини пахвинної зв'язки (ligamentum inguinale).

Глибоке пахвинне кільце (anulus inguinalis profundus) прикрите зсередини пристінковою очеревиною (peritoneum parietale), яка в цьому місці утворює бічну пахвинну ямку (fossa inguinalis lateralis).

Присередньо і знизу глибоке пахвинне кільце (anulus inguinalis profundus) оточене міжямковою зв'язкою (lig. interfoveolare) – потовщеними сполучнотканинними волокнами поперечної фасції і апоневрозів внутрішнього косоного та поперечного м'язів живота (aponeuroses musculorum obliqui interni et transversi abdominis).

Кільця пахвинного каналу (anuli canalis inguinalis) є **слабкими місцями передньої стінки черевної порожнини** (paries anterior cavitatis abdominis; cavitatis abdominalis), а також до них відносять білу лінію живота (linea alba abdominis) та пупкове кільце (anulus umbilicalis), де можуть виходити грижі (кили) – herniae.

**Прямі пахвинні грижі** (herniae inguinales directae) проходять через присередню пахвинну ямку (fossa inguinalis medialis) та поверхнєве пахвинне



кільце (anulus inguinalis superficialis).

**Косі пахвинні грижі** (herniae inguinales obliquae) входять через бічну пахову ямку (fossa inguinalis lateralis) та глибоке пахвинне кільце (anulus

inguinalis profundus), проходять через пахвинний канал (canalis inguinalis) і виходять через поверхнєве пахвинне кільце (anulus inguinalis superficialis).

## ЯМКИ І СКЛАДКИ НА ЗАДНІЙ ПОВЕРХНІ ПЕРЕДНЬОЇ ЧЕРЕВНОЇ СТІНКИ

На задній (внутрішній) поверхні передньої стінки черевної порожнини (facies posterior parietis anterioris cavitatis abdominis), яка вкрита пристінковою очеревиною (peritoneum parietale), розташовані:

- непарна серединна пупкова складка (plica umbilicalis mediana);
- парна присередня пупкова складка (plica umbilicalis medialis);
- парна бічна пупкова складка (plica umbilicalis lateralis).

Між присередньою і бічною пупковими складками (plicae umbilicales medialis et lateralis) розташована *присередня пахвинна ямка* (fossa inguinalis medialis), яка відповідає поверхневому пахвинному

кільцю (anulus inguinalis superficialis) і через яку проходять прямі пахвинні грижі (herniae inguinales rectae).

Збоку від бічної пупкової складки (plica umbilicalis lateralis) міститься *бічна пахвинна ямка* (fossa inguinalis lateralis), на яку проектується глибоке пахвинне кільце (anulus inguinalis profundus). Через цю ямку проходять косі (непрямі) пахвинні грижі (herniae inguinales indirectae obliquae).

Між присередньою пупковою складкою (plica umbilicalis medialis) та серединною пупковою складкою (plica umbilicalis mediana) над сечовим міхуром (vesica urinaria) розміщена *надміхурова ямка* (fossa supravescicalis).

## ДІЛЯНКИ ЖИВОТА (regiones abdominales)

Зовнішня поверхня передньобічної стінки черевної порожнини (facies externa anterolateralis cavitatis abdominis) оточена:

- зверху – ребровими дугами (arcus costales) та мечоподібним відростком (processus xiphoideus);
- знизу – клубовими гребенями (cristae iliacaе), лобковим симфізом (symphysis pubica) та пахвинними зв'язками (ligg. inguinalia);
- з боків – лінією, яка йде від кінця XI ребра до клубового гребеня.

Зовнішня поверхня передньобічної стінки черевної порожнини (facies externa anterolateralis cavitatis abdominis) за допомогою верхньої горизонтальної лінії (linea costarum), яка з'єднує найбільш нижні точки десятих ребер, та нижньої горизонтальної лінії (linea spinarum), яка з'єднує праву і ліву верхню передню клубову ость (spina iliaca anterior superior), поділена на:

- **надчерев'я**; надчеревна ділянка; надчеревна ямка (epigastrium; regio epigastrica; fossa epigastrica);
- **череві** (mesogastrium);
- **підчерев'я**; лобкова ділянка (hypogastrium; regio pubica).

Двома вертикальними лініями, які прямують від середини пахвинної зв'язки (lig. inguinale), або лобкового горбка (tuberculum pubicum), по зовнішньому краю прямих м'язів живота (musculus rectus

abdominis) до ребрових дуг (arcus costales) передньобічна стінка черевної порожнини (paries anterolateralis cavitatis abdominis) ділиться на певні ділянки.

Горизонтальні та вертикальні лінії оточують:

- в **надчерев'ї** (epigastrium) такі ділянки:
  - *власне надчеревну ділянку* (regio epigastrica propria);
  - праву і ліву *підреброві ділянки* (regiones hypochondriacae dextra et sinistra);
  - в **череві** (mesogastrium) такі ділянки:
    - *пупкову ділянку* (regio umbilicalis), або *пупок* (umbilicus);
    - праву і ліву *бічні ділянки* (regiones laterales dextra et sinistra), або *бік* (latus);
    - в **підчерев'ї** (hypogastrium) такі ділянки:
      - *лобкову ділянку* (regio pubica);
      - праву і ліву *пахвинні ділянки* (regiones inguinales dextra et sinistra), або пахвину (inguen).

На вищеперлічені ділянки передньобічної стінки черевної порожнини (paries anterolateralis cavitatis abdominis) проектується внутрішні органи черевної порожнини (cavitas abdominis). Ця проекція називається **голотопією** (holotopia) **органа** (визначає проекцію органа черевної порожнини на певні ділянки зовнішньої поверхні передньобічної стінки черевної порожнини).

## М'ЯЗИ ГОЛОВИ (musculi capitis)

**Вони поділяються на:**

- жувальні м'язи (musculi masticatorii);
- м'язи лица (musculi faciei), або мимічні м'язи.

**Жувальні м'язи** (musculi masticatorii)

**1 Жувальний м'яз** (musculus masseter) має *поверхню частину* (pars superficialis) та *глибоку части-*

*ну* (pars profunda).

*Поверхнева частина жувального м'яза* (pars superficialis musculi masseteris).

**Початок:** від передніх двох третин виличної дуги (arcus zygomaticus).

**Прикріплення:** до жувальної горбистості нижньої

щелепи (tuberositas mandibulae).

**Функція:** піднімає нижню щелепу (mandibula) і тягне її вперед.

**Глибока частина жувального м'яза (pars profunda musculi masseteris).**

**Початок:** від задніх двох третин виличної дуги (arcus zygomaticus).

**Прикріплення:** до жувальної горбистості нижньої щелепи (tuberositas mandibulae).

**Функція:** піднімає нижню щелепу (mandibula).

**Функція жувального м'яза (musculus masseter):**

- піднімає нижню щелепу (mandibula), переважно кут нижньої щелепи (angulus mandibulae), притискаючи нижні кутні зуби (dentes premolares et molares inferiores) до верхніх кутніх зубів (dentes premolares et molares superiores), розвиваючи більшу силу ("роздавлюючий м'яз");

- висуває нижню щелепу (mandibula) вперед.

**2 Скроневий м'яз (musculus temporalis).**

**Початок:** від скроневої поверхні тим'яної кістки (facies temporalis ossis parietalis), лускової частини скроневої кістки (pars squamosa ossis temporalis) і внутрішньої поверхні скроневої фасції (facies interna fasciae temporalis).

**Прикріплення:** до вінцевого відростка нижньої щелепи (processus coronoideus mandibulae).

**Функція:** піднімає нижню щелепу (mandibula), діючи в основному на передні зуби ("кусаючий м'яз"), та тягне дозад висунуту вперед щелепу.

**3 Присередній крилоподібний м'яз (musculus pterygoideus medialis).**

**Початок:** від стінок крилоподібної ямки клиноподібної кістки (fossa pterygoidea ossis sphenoidalis), інколи і від горба верхньої щелепи (tuber maxillae).

**Прикріплення:** до крилоподібної горбистості нижньої щелепи (tuberositas pterygoidea mandibulae) на її внутрішній поверхні кута нижньої щелепи (facies interna anguli mandibulae).

**Функція:** піднімає нижню щелепу (mandibula), тягне її у протилежний скороченню бік та висуває вперед нижню щелепу (mandibula).

**4 Бічний крилоподібний м'яз (musculus pterygoideus lateralis)** має *верхню голівку* (caput superius) та *нижню голівку* (caput inferius).

*Верхня голівка бічного крилоподібного м'яза (caput superius musculi pterygoidei lateralis).*

**Початок:** від підскроневого гребеня та підскроневої поверхні великого крила клиноподібної кістки (crista infratemporalis et facies infratemporalis alae majoris ossis sphenoidalis).

**Прикріплення:** до суглобової капсули та суглобового диска скронево-нижньощелепного суглоба (capsula articularis et discus articularis articulationis temporomandibularis).

*Нижня голівка бічного крилоподібного м'яза (caput inferius musculi pterygoidei lateralis).*

**Початок:** від зовнішньої поверхні бічної пластинки крилоподібного відростка клиноподібної кістки (facies externa laminae lateralis processus pterygoidei ossis sphenoidalis).

**Прикріплення:** до крилоподібної ямки виросткового відростка нижньої щелепи (fovea pterygoidea

processus condylaris mandibulae).

**Функція бічного крилоподібного м'яза (musculus pterygoideus lateralis):** при односторонньому скороченні зміщує нижню щелепу (mandibula) в протилежний бік, а при двобічному – висуває щелепу (mandibula) вперед.

Бічний крилоподібний м'яз (musculus pterygoideus lateralis) також відтягує вперед суглобову капсулу і суглобовий диск скронево-нижньощелепного суглоба (capsula articularis et discus articularis articulationis temporomandibularis), запобігає ущемленню капсули, а диск зміщує разом із виростковим відростком нижньої щелепи (processus condylaris mandibulae).

**М'язи лиця (musculi faciei)**

М'язи лиця мають такі особливості:

- починаються на кістках лицевого черепа і влітають у шкіру;

- не перекидаються через суглоби;

- не мають власних фасцій (крім щічного м'яза);

- розташовуються навколо природних отворів голови.

До **м'язів лиця**, або мімічних (musculi faciei), належать:

**1 Надчерепний м'яз (musculus epicranius)**, який складається із:

- **апоневротичного шолома;** надчерепного апоневроза (galea aponeurotica; aponeurosis epicranialis), який є апоневрозом надчерепного м'яза (aponeurosis musculi epicranii). Він щільно зрощений зі шкірою волосяної частини голови, а з окістям кісток склепіння черепа – пухко. Завдяки цьому при скороченні надчерепного м'яза (musculus epicranius) він рухається разом із волосистою частиною шкіри голови.

- **потилочно-лобового м'яза (musculus occipitofrontalis)**, що має:

- **лобове черевце (venter frontalis).**

**Початок:** від апоневротичного шолома (galea aponeurotica) на межі волосистої частини голови (capilli), спереду від вінцевого шва (sutura coronalis).

**Прикріплення:** до шкіри брів (cutis superciliorum).

**Функція:** піднімає брови, утворюючи на лобовій ділянці (regio frontalis) горизонтальні складки шкіри і тягне уперед апоневротичний шолом (galea aponeurotica) разом зі шкірою волосистої частини голови (capilli);

- **потилічне черевце (venter occipitalis);**

**Початок:** від найвищої каркової лінії (linea nuchalis suprema) і від задньої поверхні основи соскоподібного відростка кам'янистої частини скроневої кістки (facies posterior basis processus mastoidei partis petrosae ossis temporalis)

**Прикріплення:** до апоневротичного шолома (galea aponeurotica).

**Функція:** тягне апоневротичний шолом (скальп) назад.

- **скронево-тім'яного м'яза (musculus temporoparietalis).**

**Початок:** від внутрішнього боку вушної раковини (auricula).

**Прикріплення:** до бічного краю апоневротичного шолома (margo lateralis galeae aponeuroticae).

**Функція:** тягне вушну раковину (auricula) угору та вперед, а апоневротичний шолом (galea aponeurotica) – вбік.

**2 М'яз гордіїв** (musculus procerus).

**Початок:** від носової кістки (os nasale).

**Прикріплення:** до шкіри лоба вище кореня носа (radix nasi) частина м'язових волокон влітається у волокна лобового черевця потилично-лобового м'яза (venter frontalis musculi occipitofrontalis).

**Функція:** опускає шкіру лоба (cutis sincipitis), утворюючи горизонтальні складки шкіри в ділянці надперенісся (glabella).

**3 Коловий м'яз ока** (musculus orbicularis oculi), що має такі частини:

- **повікову частину** (pars palpebralis);

**Початок:** від присередньої повікової зв'язки (lig. palpebrale mediale) й окістя (periosteum) сусідніх ділянок присередньої стінки очної ямки (paries medialis orbitae).

**Прикріплення:** до бічної повікової зв'язки (lig. palpebrale laterale) й окістя (periosteum) сусідніх ділянок бічної стінки очної ямки (paries lateralis orbitae).

**Функція:** змикає повіки (palpebrae).

- **глибоку частину** (pars profunda), раніше її називали сльозовою частиною (pars lacrimalis), вона розширює сльозовий мішок (saccus lacrimalis);

Глибока частина колового м'яза ока (pars profunda musculi orbicularis oculi) є поглибленою часткою повікової частини (pars palpebralis).

**Початок:** від заднього сльозового гребеня (crista lacrimalis posterior) проходить позаду сльозового мішка (saccus lacrimalis) і переходить у повікову частину колового м'яза ока (pars palpebralis musculi orbicularis oculi).

**Прикріплення:** до повікової частини колового м'яза ока (pars palpebralis musculi orbicularis oculi).

**Функція:** розширює сльозовий мішок (saccus lacrimalis), регулюючи відтік сльози по носо-слізній протоці (ductus nasolacrimalis).

- **очноямкову частину** (pars orbitalis).

**Початок:** від присередньої повікової зв'язки та сусідніх кісток.

**Прикріплення:** верхні та нижні пучки м'язових волокон оточують очну ямку (orbita) зверху та знизу і переплітаються між собою біля бічного кута ока (angulus oculi lateralis).

**Функція:** заплющує око (oculus), при цьому тягне брову (supercilium) униз і одночасно шкіру щоки (cutis buccae) угору.

**4 Носовий м'яз** (musculus nasalis), що має:

- **поперечну частину** (pars transversa);

**Початок:** від передньої поверхні верхньої щелепи (facies anterior maxillae) збоку і дещо вище від верхніх різців (над іклом).

**Прикріплення:** м'язові пучки ідуть угору і переходять в апоневроз, який переходить через хрящову частину спинки носа і продовжується в апоневроз однойменного м'яза.

**Функція:** звужує ніздрі (nares), притискаючи їх до

носової перегородки (septum nasi), опускає крила носа (alae nasi);

- **крилову частину** (pars alaris).

**Початок:** від верхньої щелепи (maxilla) над бічним різцем (dens incisivus lateralis), дещо нижче і присередньо від поперечної частини носового м'яза (pars transversa musculi nasalis).

**Прикріплення:** до шкіри і заднього краю крилових хрящів носа (cutis et margo posterior cartilaginum alarium nasi).

**Функція:** розширює ніздрі (nares), при цьому відтягує крило носа (ala nasi) вниз і вбік.

**5 Коловий м'яз рота** (musculus orbicularis oris), який залягає в товщі губ рота (labia oris). Цей м'яз утворений циркулярно орієнтованими м'язовими пучками, а також волокнами, які ідуть до ротової щілини (rima oris) від сусідніх м'язів лиця (musculi faciei), а саме: щічного м'яза (m. buccinator), м'яза-підіймача верхньої губи (m. levator labii superioris), м'яза-підіймача кута рота (m. levator anguli oris), м'яза-опускача нижньої губи (m. depressor labii inferioris), м'яза-опускача кута рота (m. depressor anguli oris) тощо.

М'язові пучки колового м'яза рота (m. orbicularis oris) радіально розташованих м'язів лиця (musculi faciei) влітаються також у шкіру та слизову оболонку верхньої і нижньої губи (labium superius et inferius). Частина м'язових пучків цього м'яза переходить з однієї губи в другу.

Залежно від розташування м'язових пучків у колішому м'язі рота (m. orbicularis oris), виділяють дві частини:

- **крайову частину** (pars marginalis), яка розташована в периферичних відділах м'яза і має циркулярно орієнтовані м'язові пучки та пучки, що ідуть від близько розміщених м'язів лиця, особливо біля кутів рота;

**Функція:** стискає губи (labia), витягуючи їх вперед.

- **губну частину** (pars labialis), яка є основною частиною колового м'яза рота (m. orbicularis oris) і формує товщину губ, м'язові пучки розміщені циркулярно навколо ротової щілини (rima oris).

**Початок:** від одного кута рота (angulus oris).

**Прикріплення:** до другого кута рота (angulus oris), проникаючи в шкіру і слизову оболонку верхньої і нижньої губ (labia superius et inferius).

**Функція:** замикає ротову щілину (rima oris), притискаючи губи рота (labia oris) до зубів (dentes).

Коловий м'яз рота (m. orbicularis oris) загалом виконує таку **функцію:** закриває ротову щілину, бере участь в актах смоктання та жування.

**6 М'яз-підіймач верхньої губи** (musculus levator labii superioris).

**Початок:** від підочноямкового краю верхньої щелепи (margo infraorbitalis maxillae) та присереднього краю очної ямки (margo medialis orbitae).

**Прикріплення:** проходить разом із м'язом-підіймачем кута рота (m. levator anguli oris) в коловий м'яз рота (m. orbicularis oris) та в шкіру крила носа (cutis alae nasi).

**Функція:** піднімає верхню губу (labium superius), бере участь в утворенні носогубної борозни (sulcus nasolabialis) і тягне крило носа (ala nasi) вверх.

**7 М'яз-підіймач кута рота** (musculus levator anguli oris).

**Початок:** від передньої поверхні верхньої щелепи (facies anterior maxillae), в ділянці іклової ямки (regio fossae caninae).

**Прикріплення:** до шкіри кута рота (cutis anguli oris) і м'язовими волокнами влітається в коловий м'яз рота (m. orbicularis oris).

**Функція:** тягне кут верхньої губи (angulus labii superioris) вгору і вбік.

**8 Великий виличний м'яз** (musculus zygomaticus major).

**Початок:** від виличної кістки (os zygomaticum).

**Прикріплення:** до шкіри кута рота (cutis anguli oris) і м'язовими волокнами влітається в м'яз-підіймач верхньої губи (musculus levator labii superioris).

**Функція:** відтягує кут рота (angulus oris) вбік та вверх – є основним м'язом сміху.

**9 Малий виличний м'яз** (musculus zygomaticus minor).

**Початок:** від виличної кістки (os zygomaticum) біля бічного краю м'яза-підіймача верхньої губи (musculus levator labii superioris).

**Прикріплення:** до шкіри кута рота (cutis anguli oris) і м'язовими волокнами влітається в м'яз-підіймач верхньої губи (musculus levator labii superioris).

**Функція:** піднімає кут рота (angulus oris).

**10 М'яз сміху** (musculus risorius), він є непостійним.

**Початок:** від жувальної і привушної фасцій (fascia masseterica et parotidea).

**Прикріплення:** до шкіри кута рота (cutis anguli oris) і м'язовими волокнами влітається в коловий м'яз рота (m. orbicularis oris).

**Функція:** відтягує кут рота (angulus oris) вбік, утворюючи ямочку (fossula) на щоці (bucca) при усмішці.

**11 Щічний м'яз** (musculus buccinator), утворює м'язову основу щоки (bucca).

**Початок:** від косої лінії нижньої щелепи (linea obliqua mandibulae), зовнішньої поверхні коміркової дуги верхньої щелепи над великими кутніми зубами (dentes molares) та від крило-нижньощелепного шва глотки (raphe pterygomandibularis pharyngis), що з'єднує нижню щелепу (mandibula) з крилоподібним гачком клиноподібної кістки (hamulus pterygoideus ossis sphenoidalis).

**Прикріплення:** до кута рота (angulus oris) і переходить у коловий м'яз рота (m. orbicularis oris).

**Функція:** відтягує кут рота (angulus oris) назад і притискає щоку (bucca) до зубів (dentes).

На рівні верхнього другого великого кутнього зуба (dens molaris secundus superior) крізь цей м'яз проходить протока привушної залози (glandula parotidea).

**12 М'яз-опускач кута рота** (musculus depressor anguli oris).

**Початок:** від нижнього краю передньої третини тіла нижньої щелепи (margo inferior corporis mandibulae).

**Прикріплення:** до шкіри кута рота (cutis anguli oris) і м'язовими волокнами влітається в коловий м'яз рота (m. orbicularis oris).

**Функція:** тягне кут рота (angulus oris) донизу та дещо вбік.

**13 М'яз-опускач нижньої губи** (musculus depressor labii inferioris)

**Початок:** від нижнього краю передньої частини нижньої щелепи (margo inferior partis anterioris mandibulae), нижче підборідного отвору нижньої щелепи (foramen mentale mandibulae).

**Прикріплення:** до шкіри і слизової оболонки нижньої губи (cutis et tunica mucosa labii inferioris), а також влітається в коловий м'яз рота (m. orbicularis oris).

Бічна частина м'яза-опускача нижньої губи (musculus depressor anguli oris) вкрита пучками м'яза-опускача кута рота (m. depressor anguli oris).

**Функція:** тягне нижню губу (labium inferius) униз і дещо вбік. При двобічному скороченні вивертає нижню губу (labium inferius), надає обличчю (facies) виразу іронії, суму, відрази.

**14 Підборідний м'яз** (musculus mentalis).

**Початок:** від коміркових випинів нижніх різців (juga alveolaria dentium incisivorum).

**Прикріплення:** до шкіри підборіддя (cutis mentalis).

**Функція:** тягне шкіру підборідної ділянки (cutis regionis mentalis) угору і вбік, завдяки цьому утворюється підборідна ямка (fossa mentalis), а також сприяє випинанню нижньої губи (labium inferius) вперед.

**15 Вушні м'язи** (musculi auriculares), вони у людини розвинуті слабо і практично не скорочуються довільно. Досить рідко трапляються люди, що можуть рухати вушною раковиною (auricula) при одночасному скороченні потилично-лобового м'яза (m. occipitofrontalis). Є такі вушні м'язи (musculi auriculares):

- **передній вушний м'яз** (musculus auricularis anterior), інколи відсутній;

**Початок:** від скроневої фасції (fascia temporalis).

**Прикріплення:** до вушного хряща (cartilago auriculae) і до хрящового зовнішнього слухового ходу (meatus acusticus externus cartilagineus).

**Функція:** відтягує вушну раковину (auricula) вперед.

- **верхній вушний м'яз** (musculus auricularis superior), що є найбільшим м'язом із вушних м'язів (mm. auriculares) і розташований над вушною раковиною (auricula);

**Початок:** від бічного краю апоневротичного шолома (galea aponeurotica).

**Прикріплення:** до внутрішньої поверхні вушного хряща (facies interna cartilaginis auriculae).

**Функція:** тягне вушну раковину (auricula) вверх.

- **задній вушний м'яз** (musculus auricularis posterior), розташований в соскоподібній ділянці (regio mastoidea).

**Початок:** від соскоподібного відростка скроневої кістки (processus mastoideus ossis temporalis).

**Прикріплення:** до шкіри задньої поверхні вушної

раковини (cutis faciei posterioris auriculae).

**Функція:** тягне вушну раковину (auricula) назад.

**16 М'яз-зморщувач брови** (musculus corrugator supercillii) залягає в товщі брови (supercilium).

**Початок:** від присередньої частини надбрівної дуги (pars medialis arcus superciliaris).

**Прикріплення:** до шкіри брови (cutis supercillii). Частина пучків цього м'яза переплітається з пучками колового м'яза ока (m. orbicularis oculi).

**Функція:** зближує брови (supercilia), внаслідок чого утворюються вертикальні складки в ділянці надперенісся (regio glabellae).

**17 М'яз-опускач носової перегородки** (musculus depressor septi nasi). Цей м'яз належить до крилової частини носового м'яза (pars alaris musculi nasalis).

**Початок:** від верхньої щелепи (maxilla) над присереднім різцем (dens incisivus medialis).

**Прикріплення:** до нижнього краю хрящової частини носової перегородки (margo inferior partis cartilagineae septi nasi).

**Функція:** опускає і тягне носову перегородку (septum nasi) вниз, опускаючи кінчик носа (apex nasi).

**18 М'яз-опускач брови** (musculus depressor supercillii).

**Початок:** від носової частини лобової кістки

(pars nasalis ossis frontalis).

**Прикріплення:** до шкіри присередньої частини брови (cutis partis medialis supercillii).

**Функція:** опускає брову (supercilia).

**19 Поперечний м'яз підборіддя** (musculus transversus menti) є непостійним і розміщується під підборіддям (mentum), з'єднуючи волокна м'яза-опускача кута рота (fibrae musculi depressoris anguli oris).

**20 М'яз-підіймач верхньої губи і крила носа** (musculus levator labii superioris alaeque nasi).

**Початок:** від основи лобового відростка верхньої щелепи (basis processus frontalis maxillae).

**Прикріплення:** до шкіри верхньої губи та крила носа (cutis labii superioris alaeque nasi).

**Функція:** піднімає верхню губу (labium superius) та крило носа (ala nasi).

У ділянці голови (caput) знаходяться:

- **привушна фасція** (fascia parotideae);

- **жувальна фасція** (fascia masseterica);

- **щічно-глоткова фасція** (fascia buccopharyngea);

- **скронева фасція** (fascia temporalis), яка має:

- поверхню пластинку (lamina superficialis);

- глибоку пластинку (lamina profunda).

## ДІЛЯНКИ ГОЛОВИ (regiones capitis):

- **лобова ділянка** (regio frontalis);

- **тім'яна ділянка** (regio parietalis);

- **потилична ділянка** (regio occipitalis);

- **скронева ділянка** (regio temporalis);

- **слухова ділянка** (regio auricularis);

- **соскоподібна ділянка** (regio mastoidea);

- **лицева ділянка** (regio facialis).

У **лицевій ділянці** виділяють:

- **надповікову борозну** (sulcus suprapalpebralis);

- **очноюмкову ділянку** (regio orbitalis);

- **підповікову борозну** (sulcus infrapalpebralis);

- **підочноямкову ділянку** (regio infraorbitalis);

- **щічну ділянку** (regio buccalis);

- **привушно-жувальну ділянку** (regio parotideomas-seterica);

- **вилічну ділянку** (regio zygomatica);

- **носову ділянку** (regio nasalis);

- **носогубну борозну** (sulcus nasolabialis);

- **ротову ділянку** (regio oralis);

- **підборідно-губну борозну** (sulcus mentolabialis);

- **підборідну ділянку** (regio mentalis).

## М'ЯЗИ ШИЇ (musculi colli; musculi cervicis)

М'язи шиї поділяються на:

- **поверхневі м'язи шиї** (musculi superficiales colli);

- **глибокі м'язи шиї** (musculi profundi colli).

### Поверхневі м'язи шиї

(musculi superficiales colli; musculi superficiales cervicis)

**1 Підшкірний м'яз шиї** (platysma), його розглядають як мімічний м'яз – м'яз лица (musculus faciei). Він розміщується безпосередньо під шкірою передньобічної поверхні шиї між підшкірною основою (tela subcutanea) і поверхневою фасцією шиї (fascia cutanea superficialis).

**Початок:** від підшкірної клітковини на рівні I-II ребер (costae) та поверхневої пластинки грудної фасції (lamina superficialis fasciae thoracicae) нижче ключиці (clavicula).

**Прикріплення:** до краю нижньої щелепи (margo mandibulae) вище тіла нижньої щелепи (corpus mandibulae), де вплітається в жувальну фасцію

(fascia masseterica).

**Функція:** тягне кут рота (angulus oris) униз, відтягує шкіру шиї (cutis colli), перешкоджаючи стисненню поверхневих вен шиї (venae cervicales superficiales).

**2 Груднино-ключично-соскоподібний м'яз** (musculus sternocleidomastoideus).

**Початок:** від передньої поверхні ручки груднини (facies anterior manubrii sterni) – присередня або грудна ніжка (crus mediale seu thoracicum) та від грудниного кінця ключиці (extremitas sternalis claviculae) – бічна або ключична ніжка (crus laterale seu claviculare).

**Прикріплення:** до соскоподібного відростка скроневої кістки (processus mastoideus ossis temporalis) та до бічної частини верхньої каркової лінії (pars lateralis lineae nuchalis superioris).

**Функція:** при однобічному скороченні нахилає голову (caput) в свій бік і повертає лице (facies) в протилежний бік, при двобічному скороченні закидає голову (caput) назад. При фіксованій голові обидва

м'язи тягнуть догори грудну клітку (thorax), сприяючи вдиху (допоміжний дихальний м'яз).

### **3 Надпід'язикові м'язи (musculi suprahyoidei):**

- **двочеревцевий м'яз** (musculus digastricus), що має заднє черевце (venter posterior) та переднє черевце (venter anterior), які з'єднані одне з одним **проміжним сухожилком** (tendo intermedius):

- **заднє черевце** (venter posterior);

**Початок:** від соскоподібної вирізки скроневої кістки (incisura mastoidea ossis temporalis). Заднє черевце (venter posterior) допереду переходить у круглий проміжний сухожилок (tendo intermedius).

**Прикріплення:** до великого рога і тіла під'язикової кістки (cornu majus et corpus ossis hyoidei).

- **переднє черевце** (venter anterior) є продовженням проміжного сухожилка заднього черевця (tendo intermedius ventris posterioris).

**Початок:** проміжним сухожилком (tendo intermedius) від великого рога і тіла під'язикової кістки (cornu majus et corpus ossis hyoidei).

**Прикріплення:** до двочеревцевої ямки нижньої щелепи (fossa digastrica mandibulae).

**Функція:** при закріпленій нижній щелепі (mandibula) заднє черевце (venter posterior) тягне під'язикову кістку (os hyoideum) угору, назад і в свій бік.

При двобічному скороченні заднє черевце правого та лівого м'язів (venter posterior musculorum dextri et sinistri) тягне під'язикову кістку (os hyoideum) назад і вгору.

При фіксованій під'язиковій кістці (os hyoideum) під час скорочення двочеревцевих м'язів (musculi digastrici) нижня щелепа (mandibula) опускається.

- **шило-під'язиковий м'яз** (musculus stylohyoideus);

**Початок:** від шилоподібного відростка скроневої кістки (processus styloideus ossis temporalis).

**Прикріплення:** до заднього кінця під'язикової кістки (extremitas posterior ossis hyoidei) в основі її великого рога (basis cornus majoris).

**Функція:** тягне під'язикову кістку (os hyoideum) угору, назад і у свій бік. При скороченні правого і лівого шило-під'язикових м'язів під'язикова кістка (os hyoideum) рухається назад і вверх.

- **щелепно-під'язиковий м'яз** (musculus mylohyoideus), що формує дно ротової порожнини (fundus cavitatis oris);

**Початок:** від щелепно-під'язикової лінії нижньої щелепи (linea mylohyoidea mandibulae).

**Прикріплення:** задні м'язові пучки прикріплюються до тіла під'язикової кістки (corpus ossis hyoidei), а передні та середні м'язові пучки зростаються з волокнами протилежного м'яза і утворюють по передній серединній лінії (linea mediana anterior) сухожилковий шов (raphe tendinea).

**Функція:** при верхній опорі (коли щелепи зімкнуті) цей м'яз піднімає під'язикову кістку (os hyoideum) разом із гортанню (larynx). При фіксованій під'язиковій кістці (os hyoideum) він опускає нижню щелепу (mandibula). Такі рухи відбуваються під час жування, ковтання, розмови.

- **підборідно-під'язиковий м'яз** (musculus geniohyoideus), що також бере участь у формуванні діафрагми рота (diaphragma oris).

**Початок:** від підборідної ості нижньої щелепи (spina mentalis).

**Прикріплення:** до тіла під'язикової кістки (corpus ossis hyoidei).

**Функція:** при фіксованій під'язиковій кістці (os hyoideum) опускає нижню щелепу (mandibula). При зімкнутих щелепах (mandibula et maxilla) піднімає під'язикову кістку (os hyoideum) разом із гортанню (larynx) – рухи під час жування, ковтання, розмови.

Надпід'язикові м'язи (musculi suprahyoidei) підіймають під'язикову кістку (os hyoideum), а при фіксованій під'язиковій кістці (os hyoideum) опускають нижню щелепу (mandibula), беручи участь у ковтанні, жуванні та розмові.

### **4 Підпід'язикові м'язи (musculi infrahyoidei):**

- **груднино-під'язиковий м'яз** (musculus sternohyoideus);

**Початок:** від задньої поверхні ручки груднини (facies posterior manubrii sterni), задньої груднино-ключичної зв'язки (lig. sternoclaviculare posterius) та від грудниного кінця ключиці (extremitas sternalis claviculae).

**Прикріплення:** до нижнього краю тіла під'язикової кістки (margo inferior corporis ossis hyoidei).

**Функція:** тягне під'язикову кістку (os hyoideum) донизу, бере участь в утворенні, разом із передтрахейною пластинкою шийної фасції (lamina pretrachealis fasciae cervicalis), білої лінії шиї (linea alba cervicalis).

- **груднино-щитоподібний м'яз** (musculus sternothyroideus);

**Початок:** від задньої поверхні ручки груднини і I ребрового хряща (facies posterior manubrii sterni et cartilaginis costalis primae [I]).

**Прикріплення:** до косої лінії щитоподібного хряща гортані (linea obliqua cartilaginis thyroideae laryngis).

**Функція:** опускає гортань (larynx).

- **щито-під'язиковий м'яз** (musculus thyrohyoideus);

**Початок:** від косої лінії щитоподібного хряща гортані (linea obliqua cartilaginis thyroideae laryngis).

**Прикріплення:** до бокової частини тіла під'язикової кістки (pars lateralis corporis ossis hyoidei) біля основи її великого рога (basis cornus majoris).

**Функція:** при фіксованій під'язиковій кістці (os hyoideum) підіймає гортань (larynx), наближає під'язикову кістку (os hyoideum) до гортані (larynx).

- **м'яз-підіймач щитоподібної залози** (musculus levator glandulae thyroideae), що є непостійним і відгалужується від щитопід'язикового м'яза (musculus thyrohyoideus), його волокна тягнуться до щитоподібної залози (glandula thyroidea);

- **лопатково-під'язиковий м'яз** (musculus omohyoideus), який зігнутий під кутом, відкритим доверху, і розділений проміжним сухожилком на два черевця:

- **нижнє черевце** (venter inferior);

**Початок:** від верхнього краю лопатки (margo superior scapulae) присередньо від вирізки лопатки (incisura scapulae) і від верхньої поперечної зв'язки лопатки (lig. transversum scapulae superius).

**Прикріплення:** переходить через проміжний су-

хожилок у верхнє черевце (venter superior).

- *верхнє черевце* (venter superior).

**Початок:** від проміжного сухожилка нижнього черевця (venter inferior).

**Прикріплення:** до нижнього краю тіла під'язикової кістки (margo inferior corporis ossis hyoidei).

**Функція:** опускає під'язикову кістку (os hyoideum); при фіксованій лопатці (scapula) ці м'язи тягнуть під'язикову кістку (os hyoideum) вниз і дозад; при фіксованій під'язиковій кістці (os hyoideum) обидва м'язи натягують передтрахеїну пластинку шийної фасції (lamina pretrachealis fasciae cervicalis), відтягуючи зовнішню стінку піхви судинно-нервового пучка шиї, що запобігає стисканню глибоких вен шиї, при цьому розширюється просвіт внутрішньої яремної вени (vena jugularis interna), що покращує відтік крові від голови (caput).

Підпід'язикові м'язи (musculi infrahyoidei) тягнуть під'язикову кістку (os hyoideum) вниз і фіксують її.

### **Глибокі м'язи шиї**

(musculi profundi colli; musculi profundi cervicis)

Глибокі м'язи шиї поділяються на:

- бічні глибокі м'язи шиї;

- присередні глибокі м'язи шиї;

- задні глибокі м'язи шиї (підпотиличні м'язи).

До **бічної групи глибоких м'язів шиї** належать:

- **передній драбинчастий м'яз** (musculus scalenus anterior);

**Початок:** від передніх горбків поперечних відростків II-VI шийних хребців (tubercula anteriora processuum transversorum vertebrarum cervicalium secundae-sextae [II-VI]).

**Прикріплення:** до горбка переднього драбинчастого м'яза (tuberculum musculi scaleni anterioris) на верхній поверхні першого ребра (facies superior costae primae [I]).

**Функція:** згинає шийний відділ хребтового стовпа (pars cervicalis columnae vertebralis); при однобічному скороченні нахилає його у свій бік; при нерухомій шиї (collum) піднімає перше ребро (costa prima).

- **середній драбинчастий м'яз** (musculus scalenus medius);

**Початок:** від задніх горбків поперечних відростків II-VII шийних хребців (tubercula posteriora processuum transversorum vertebrarum cervicalium secundae-septimae [II-VII]).

**Прикріплення:** до верхньої поверхні першого ребра (facies superior costae primae [I]) позаду борозни підключичної артерії (sulcus venae subclaviae).

**Функція:** піднімає перше ребро (costa prima); нахилає шию (collum) вперед та вбік.

- **задній драбинчастий м'яз** (musculus scalenus posterior);

**Початок:** від задніх горбків поперечних відростків IV-VI шийних хребців (tubercula posteriora processuum transversorum vertebrarum cervicalium quartaе-sextae [IV-VI]).

**Прикріплення:** до горбистості переднього зубчастого м'яза (tuberositas musculi serrati anterioris) на зовнішній поверхні другого ребра (facies externa costae secundae).

**Функція:** піднімає друге ребро (costa secunda), піднімає купол плеври (cupula pleurae) та нахилає шию вперед і вбік.

- **найменший драбинчастий м'яз** (musculus scalenus minimus), що є непостійним.

**Початок:** від поперечного відростка VI або VII шийного хребця (processus transversus vertebrae cervicalis sextaе seu septimae [VI,VII]).

**Прикріплення:** до внутрішнього краю I ребра (margo internus costae primae) перед горбком переднього драбинчастого м'яза (tuberculum musculi scaleni anterioris) та до сполучнотканинної перетинки над куполом плеври (cupula pleurae) – фасції Сібсона.

**Функція:** піднімає перше ребро (costa prima) та піднімає купол плеври (cupula pleurae).

### **Функції драбинчастих м'язів:**

- при двобічному скороченні – згинають наперед шию (collum).

- при однобічному скороченні ці м'язи згинають і нахилають шийну частину хребта у свій бік.

- при фіксованих I-II ребрах і двобічному скороченні драбинчасті м'язи згинають шийну частину хребта.

- при фіксованій шиї драбинчасті м'язи (musculi scaleni) піднімають I-II ребра (costae prima et secunda), беручи участь в акті вдиху.

До **присередньої групи**, або передхребтових м'язів (musculi prevertebrales), належать:

**1 Довгий м'яз шиї** (musculus longus colli; musculus longus cervicis), що прилягає до передньо-бокової поверхні хребтового стовпа (facies anteriolateralis columnae vertebralis).

Цей м'яз має три частини: *верхню, середню та нижню*.

**Верхня частина довгого м'яза шиї** (pars superior musculi longi colli).

**Початок:** від передніх горбків поперечних відростків III-V шийних хребців (tubercula anteriora processuum transversorum vertebrarum cervicalium tertiae-quintae [III-V]).

**Прикріплення:** до переднього горбка атланта (tuberculum anterius atlantis).

**Функція:** повертає голову (caput) у свій бік.

**Середня частина довгого м'яза шиї** (pars media musculi longi colli).

**Початок:** від тіла V шийного хребця (corpus vertebrae cervicalis quintaе [V]) та тіла III грудного хребця (corpus vertebrae thoracicae tertiae [III]).

**Прикріплення:** до тіл II-III шийних хребців (corpora vertebrarum cervicalium secundae-tertiaе [II-III]).

**Нижня частина довгого м'яза шиї** (pars inferior musculi longi colli).

**Початок:** від тіл трьох верхніх грудних хребців (corpora vertebrarum thoracicarum primaе-tertiaе [I-III]).

**Прикріплення:** до поперечних відростків III-IV шийних хребців (processus transversi vertebrarum cervicalium tertiae-quartaе [III-IV]).

**Функція:** повертає голову (caput) у протилежний бік.

**Функція довгого м'яза шиї** (musculus longus colli): при двобічному скороченні згинає шийну частину хребтового стовпа вперед (pars cervicalis columnae vertebralis); при однобічному скороченні нахилає шию (collum) у свій бік.

**2 Довгий м'яз голови** (musculus longus capitis).

**Початок:** від передніх горбків поперечних відро-

стів III-IV шийних хребців (tubercula anteriora processuum transversorum vertebrarum cervicalium tertiae-quartae [III-IV]).

**Прикріплення:** до основної частини потиличної кістки (pars basilaris ossis occipitalis) біля глоткового горбка (tuberculum pharyngeum).

**Функція:** нахиляє голову (caput) і шийну частину хребта (pars cervicalis columnae vertebralis) уперед.

До **задньої групи**, або **підпотиличних м'язів** (musculi suboccipitales), належать чотири парні м'язи, що містяться між потиличною кісткою та I і II шийними хребцями – потилично-хребтові м'язи (mm. occipitovertebrales). За попередньою анатомічною номенклатурою вони належали до м'язів спини. За новою Міжнародною анатомічною номенклатурою (Сан-Паулу) підпотиличні м'язи належать до м'язів шиї.

**1 Передній прямий м'яз голови** (musculus rectus capitis anterior).

**Початок:** від передньої поверхні бічної маси атланта (facies anterior massae lateralis atlantis).

**Прикріплення:** до потиличної кістки (os occipitale) попереду потиличного відростка (condylus occipitalis).

**Функція:** нахиляє голову (caput) уперед.

**2 Бічний прямий м'яз голови** (musculus rectus capitis lateralis).

**Початок:** від поперечного відростка атланта (processus transversus atlantis).

**Прикріплення:** до яремного відростка потиличної кістки (processus jugularis ossis occipitalis).

**Функція:** нахиляє голову (caput) у свій бік, діє виключно на атланта-потиличний суглоб (articulatio atlantooccipitalis).

**3 Задній великий прямий м'яз голови** (musculus rectus capitis posterior major).

**Початок:** від остистого відростка осьового хребця (processus spinosus axis).

**Прикріплення:** досередини нижньої каркової лінії (linea nuchalis inferior).

**Функція:** повертає голову (caput) у свій бік, а при скороченні обох м'язів нахиляє її назад.

**4 Задній малий прямий м'яз голови** (musculus rectus capitis posterior minor).

**Початок:** від заднього горбка атланта (tuberculum posterius atlantis).

**Прикріплення:** до присередньої третини нижньої каркової лінії (linea nuchalis inferior).

**Функція:** нахиляє голову (caput) у свій бік, а при двобічному скороченні нахиляє її назад.

**5 Верхній косий м'яз голови** (musculus obliquus capitis superior).

**Початок:** від поперечного відростка атланта (processus transversus atlantis).

**Прикріплення:** до потиличної кістки дещо вище нижньої каркової лінії (linea nuchalis inferior).

**Функція:** нахиляє голову (caput) у свій бік, а при двобічному скороченні – нахиляє її назад.

**6 Нижній косий м'яз голови** (musculus obliquus capitis inferior).

**Початок:** від остистого відростка осьового хребця (processus spinosus axis).

**Прикріплення:** до поперечного відростка атланта (processus transversus atlantis).

**Функція:** повертає атлант (atlas) разом із головою (caput) у свій бік.

**М'язи задньої групи глибоких м'язів шиї** (підпотиличні м'язи) діють на атланта-потиличний суглоб (articulatio atlantooccipitalis) і при двобічному скороченні розгинають голову (caput), а при однобічному – відводять та обертають голову (caput) у свій бік.

## ТОПОГРАФІЯ ШИЇ

Шия (collum; cervix) поділяється на такі **ділянки**:

- **передню шийну ділянку** (regio cervicalis anterior), що складається з двох **передніх шийних трикутників** (trigona cervicalia anteriora);

- **груднино-ключично-соскоподібну ділянку** (regio sternocleidomastoidea);

- **бічну шийну ділянку** (regio cervicalis lateralis), або **задній шийний трикутник** (trigonum cervicale posterius), або **бічний шийний трикутник** (trigonum colli laterale);

- **задню шийну ділянку** (regio cervicalis posterior; regio colli posterior), або **каркову ділянку** (regio nuchae).

### **Передня шийна ділянка**

(regio cervicalis anterior),

або **передній шийний трикутник**

(trigonum cervicale anterius)

Вона оточена:

- угорі нижнім краєм нижньої щелепи (margo inferior mandibulae);

- унизу – грудниною (sternum);

- з боків – передніми краями груднино-ключично-соскоподібних м'язів (margines anteriores musculorum sternocleidomastoideorum).

Передньою серединною лінією шиї (linea mediana colli anterior) передня шийна ділянка (regio cervicalis anterior) поділяється на:

- **правий передній шийний трикутник** (trigonum cervicale anterius dextrum);

- **лівий передній шийний трикутник** (trigonum cervicale anterius sinistrum).

У кожному такому трикутнику розрізняють:

**1 Піднижньощелепний трикутник** (trigonum submandibulare), який оточений:

- нижнім краєм нижньої щелепи (margo inferior mandibulae);

- переднім та заднім черевцями двочеревцевого м'яза (venter anterior et venter posterior musculi digastrici).

У піднижньощелепному трикутнику виділяють трикутник Пирогова (trigonum Pirogovi), який оточений:

- заднім краєм щелепно-під'язикового м'яза (margo posterior musculi mylohyoidei);

- сухожилком заднього черевця двочеревцевого м'яза (tendo ventris posterioris musculi digastrici);

- під'язиковим нервом (nervus hypoglossus).

У ньому проходить язикова артерія (arteria lingualis).

**2 Сонний трикутник** (trigonum caroticum) оточе-



ний:

- заднім черевцем двочеревцевого м'яза (venter posterior musculi digastrici);

- верхнім черевцем лопатково-під'язикового м'яза (venter superior musculi omohyoidei);

- переднім краєм груднино-ключично-соскоподібного м'яза (margo anterior musculi sternocleidomastoidei).

У цьому трикутнику можливий хірургічний доступ до загальної сонної артерії (arteria carotis communis) та її роздвоєння (bifurcatio carotidis).

**3 М'язовий трикутник** (trigonum musculare), або лопатково-трахейний трикутник (trigonum omotracheale) обмежений:

- верхнім черевцем лопатково-під'язикового м'яза (venter superior musculi omohyoidei);

- переднім краєм груднино-ключично-соскоподібного м'яза (margo anterior musculi sternocleidomastoidei);

- білою лінією шиї (linea alba colli).

**4 Підборідний трикутник** (trigonum submentale) оточений:

- передніми черевцями правого та лівого двочеревцевих м'язів (ventres anteriores musculorum digastricorum dextri et sinistri);

- під'язиковою кісткою (os hyoideum);

- нижньою щелепою (mandibula).

#### **Груднино-ключично-соскоподібна ділянка**

(regio sternocleidomastoidea)

Ця ділянка відповідає проекції груднино-ключично-соскоподібного м'яза (musculus sternocleidomastoideus). У межах цієї ділянки між голівками груднино-ключично-соскоподібного м'яза (musculus sternocleidomastoideus) над ключицею (clavicula) розміщена мала надключична ямка (fossa supraclavicularis minor).

#### **Бічна шийна ділянка**

(regio cervicalis lateralis),

або **задній шийний трикутник**

(trigonum cervicale posterius),

або **бічний шийний трикутник**

(trigonum colli laterale).

Вона є парною, тобто є правий бічний шийний трикутник (trigonum colli laterale dextrum) і лівий бічний шийний трикутник (trigonum colli laterale sinistrum), що обмежені:

- заднім краєм груднино-ключично-соскоподібного м'яза (margo posterior musculi sternocleidomastoidei);

- переднім краєм трапецієподібного м'яза (margo anterior musculi trapezii);

- верхнім краєм ключиці (margo superior claviculae).

У цьому трикутнику розрізняють:

**1 Лопатково-трапецієподібний трикутник** (trigonum omotrapezoideum), що оточений:

- заднім краєм груднино-ключично-соскоподібного м'яза (margo posterior musculi sternocleidomastoidei);

- нижнім черевцем лопатково-під'язикового м'яза (venter inferior musculi omohyoidei);

- переднім краєм трапецієподібного м'яза (margo

anterior musculi trapezii).

**2 Велику надключичну ямку** (fossa supraclavicularis major), або **лопатково-ключичний трикутник** (trigonum omoclaviculare), що оточують:

- задній край груднино-ключично-соскоподібного м'яза (margo posterior musculi sternocleidomastoidei);

- нижнє черевце лопатково-під'язикового м'яза (venter inferior musculi omohyoidei);

- верхній край ключиці (margo superior claviculae).

#### **Задня шийна ділянка**

(regio cervicalis posterior; regio colli posterior),

або **каркова ділянка** (regio nuchae)

Вона відповідає проекції верхньої частини трапецієподібного м'яза (musculus trapezius) на шиї (colli). Ця ділянка (regio cervicalis posterior) оточена:

- зовнішнім потиличним виступом (protuberantia occipitalis externa);

- верхньою карковою лінією потиличної кістки (linea nuchalis superior ossis occipitalis);

- умовною лінією, яка сполучає надплечові відростки правої і лівої лопаток (acromia scapularum dextrae et sinistrae) з остистими відростками виступного хребця (processus spinosi vertebrae prominentis).

#### **ШИЙНА ФАСЦІЯ**

(fascia cervicalis; fascia colli)

*Шийна фасція описується за В.М.Шевкуненком та за Міжнародною анатомічною номенклатурою.*

**За В.М.Шовкуненком** розрізняють 4 шийні фасції (поверхневу, власну, внутрішню і передхребтову), які мають 5 фасціальних листків.

**Перший фасціальний листок – поверхнева шийна фасція** (fascia colli superficialis) – охоплює всю шию (collum), як комірць, і, роздвоюючись, утворює піхву для підшкірного м'яза шиї (vagina platysmatis).

**Власна шийна фасція** (fascia colli propria) має два листки:

- поверхневий листок (другий фасціальний листок);

- глибокий листок (третій фасціальний листок).

**Другий фасціальний листок – поверхневий листок власної шийної фасції** (folium superficiale fasciae colli propriae).

Він унизу починається від передньої поверхні груднини (facies anterior sterni) і ключиці (clavicula), а вгорі простягається до нижнього краю нижньої щелепи (margo inferior maxillae), охоплює всю шию (collum) і прикріплюється до остистих відростків шийних хребців (processus spinosi vertebrae cervicalium).

Цей листок утворює піхву для груднино-ключично-соскоподібного м'яза (vagina musculi sternocleidomastoidei) і трапецієподібного м'яза (vagina musculi trapezii).

Проходячи на рівні поперечних відростків шийних хребців (processus transversi vertebrae cervicalium), цей листок віддає до них **лобову пластинку** (lamina frontalis), яка відділяє передню шийну

ділянку (regio cervicalis anterior) від задньої шийної ділянки (regio cervicalis posterior).

**Третій фасціальний листок – глибокий листок власної шийної фасції** (folium profundum fasciae colli propriae).

Він унизу починається від задньої поверхні груднини (facies posterior sterni) та ключиці і прикріплюється вгорі до під'язикової кістки (os hyoideum), а з боків оточується лопатково-під'язиковим м'язом (musculus omohyoideus).

Цей листок утворює піхви для м'язів (vaginae musculorum), що розташовані нижче під'язикової кістки (musculi infrahyoidei). Зростаючись з поверхневим листком власної шийної фасції (lamina superficialis fasciae colli propriae), спереду утворює білу лінію шиї (linea alba colli).

Між другим і третім фасціальними листками шиї над грудниною (sternum) утворюється надгруднинний простір; надгруднинний міжапоневротичний простір (spatium suprasternale; spatium interaponeuroticum suprasternale), де залягає яремна венозна дуга (arcus venosus jugularis).

Цей простір (spatium suprasternale) сполучається з бічними завітками (recessus laterales), які знаходяться позаду нижньої частини груднино-ключично-соскоподібних м'язів (pars inferior musculorum sternocleidomastoideorum).

**Четвертий фасціальний листок – внутрішня шийна фасція** (fascia endocervicalis) – поділяється на:

- пристінковий листок (folium parietale);
- нутрощевий листок (folium viscerale).

Пристінковий листок (folium parietale) охоплює всі органи шиї разом, а нутрощевий (folium viscerale) – кожен орган шиї окремо.

Між пристінковим та нутрощевим листками (folium parietale et viscerale) спереду від трахеї (trachea) міститься передтрахеїний простір (spatium pretracheale).

**П'ятий фасціальний листок – передхребтова фасція** (fascia prevertebralis) – охоплює всі глибокі м'язи шиї (musculi colli profundi), утворюючи для кожного з них окремі піхви (vaginae).

Між п'ятим фасціальним листком і пристінковим листком (lamina parietalis) четвертої фасції утворюється позаглотковий простір (spatium retropharyngeale).

**За Міжнародною анатомічною номенклатурою** (Сан-Паулу, 1997) **розрізняють три пластинки шийної фасції.**

**1 Поверхневу пластинку шийної фасції** (lamina superficialis fasciae cervicalis), яка відповідає поверхневому листку власної шийної фасції (lamina

superficialis fasciae colli propriae), за В.М.Шевкуненком, за якою міститься надгруднинний простір (spatium suprasternale).

**2 Передтрахеїну пластинку шийної фасції** (lamina pretrachealis fasciae cervicalis), яка відповідає глибокому листку власної фасції шиї, за В.М.Шевкуненком, і формує сонну піхву (vagina carotica), за якою знаходиться переднутрощевий простір (spatium previscerale).

**3 Передхребтову пластинку шийної фасції** (lamina prevertebralis fasciae cervicalis), яка відповідає аналогічній фасції шиї, за В.М.Шевкуненком. Перед нею виділяють занутрощевий простір (spatium retroviscerale).

Між переднім і середнім драбинчастими м'язами (musculi scaleni anterior et medius) є міждрабинчастий простір (spatium interscalenum), де проходить підключична артерія (arteria subclavia) та стовбури плечового сплетіння (trunci plexus brachialis).

Перед драбинчастими м'язами (musculi scaleni) розташований переддрабинчастий простір (spatium antescalenum), де проходить підключична вена (vena subclavia).

Глибокий листок власної шийної фасції (lamina profunda fasciae colli propriae), за В.М.Шевкуненком, огортаючи підпід'язикові м'язи (musculi infrahyoidei), формує лопатково-ключичний апоневроз (aponeurosis omoclavicularis), або шийний парус (Рише), який сприяє відтоку крові у поверхневих венах шиї (venae superficiales colli), зрощених із цим апоневрозом.

Між поверхневим та глибоким листками власної шийної фасції (lamina profunda et superficialis fasciae colli propriae), за В.М.Шевкуненком, є щілоподібний надгруднинний міжапоневротичний простір (spatium interaponeuroticum suprasternale), де розміщені жирова клітковина, поверхневі вени шиї (venae superficiales colli) та яремна венозна дуга (arcus venosus jugularis).

Між листками внутрішньої шийної фасції (fascia endocervicalis colli), за В.М.Шевкуненком, спереду розташовується переднутрощевий простір (spatium previscerale), який містить жирову клітковину, лімфовузли (nodi lymphatici), нерви (nervi) і сполучається з переднім середостінням (mediastinum).

Між внутрішньою шийною фасцією (fascia endocervicalis colli) та передхребтовою фасцією (fascia prevertebralis), за В.М.Шевкуненком, знаходиться занутрощевий простір (spatium retroviscerale), який містить жирову клітковину і продовжується у заднє середостіння (mediastinum posterius).

## М'ЯЗИ ВЕРХНЬОЇ КІНЦІВКИ (musculi membri superioris)

Вони поділяються на:

- м'язи грудного пояса (musculi cinguli pectoralis);
- м'язи вільної верхньої кінцівки (musculi membri superioris liberi).

М'язи вільної верхньої кінцівки (musculi membri superioris liberi) розташовані у **таких відділах:**

- **передньому відділі плеча** (compartimentum brachii anterioris), або відділі згиначів плеча (compartimentum brachii flexorum);

- **задньому відділі плеча** (compartimentum brachii posterioris), або відділі розгиначів плеча (compartimentum brachii extensorum);

- **передньому відділі передпліччя** (compartimentum antebrachii anterioris), або відділі згиначів передпліччя (compartimentum antebrachii flexorum), який має:

- **поверхневу частину** (pars superficialis);

- **глибоку частину** (pars profunda);

- **задньому відділі передпліччя** (compartimentum antebrachii posterius), або відділі розгиначів передпліччя (compartimentum antebrachii extensorum), який має:

- **поверхневу частину** (pars superficialis);

- **глибоку частину** (pars profunda);

- **бічній частині передпліччя** (pars lateralis antebrachii), або променевої частині (pars radialis);

- **тильний ділянку кисті** (regio dorsalis manus);

- **долоні** (palma), або **долонній ділянці** (regio palmaris), у якій виділяють:

- **тенар** (thenar), або підвищення великого пальця (eminentia thenaris);

- **гіпотенар** (hypothenar), або підвищення мізинця (eminentia hypothenaris).

### **М'язи грудного пояса**

(musculi cinguli pectoralis)

#### **1 Дельтоподібний м'яз** (musculus deltoideus).

Він розташований над плечовим суглобом (articulatio humeri) безпосередньо під шкірою.

**Початок:** від ключиці (clavicula) – ключична частина (pars clavicularis), від ості лопатки (spina scapulae) – остьова частина (pars spinalis); від надплечового відростка лопатки (acromion scapulae) – надплечова частина (pars acromialis).

**Прикріплення:** до дельтоподібної горбистості плечової кістки (tuberositas deltoidea humeri).

**Функція:** при скороченні середніх пучків або усього м'яза він відводить верхню кінцівку (membrum superius) від тулуба (truncus) до горизонтального рівня. Передня ключична частина (pars clavicularis) згинає плече (flexio brachii), обертає його досередини (rotatio interna), підняту верхню кінцівку (membrum superius) опускає донизу.

Задня ключична частина розгинає плече (extensio brachii), одночасно обертає його назовні (rotatio externa), підняту верхню кінцівку (membrum superius) опускає донизу.

Дельтоподібний м'яз (musculus deltoideus) формує захисне і зміцнююче склепіння плечового суглоба (articulatio humeri; articulatio glenohumeralis).

#### **2 Надостьовий м'яз** (musculus supraspinatus).

Він розміщений в надостьовій ямці (fossa supraspinata).

**Початок:** від стінок надостьової ямки лопатки (parietes fossae supraspinatae) і від надостьової фасції (fascia supraspinata).

**Прикріплення:** до верхньої площадки великого горбка плечової кістки (tuberculum majus humeri).

**Функція:** відводить плече (brachium) при нерухомій лопатці (scapula), є синергістом дельтоподібного м'яза (musculus deltoideus); відтягує суглобову капсулу плечового суглоба (capsula articularis articulationis humeri) вгору, запобігаючи її ущемленню.

**3 Підостьовий м'яз** (musculus infraspinatus). Він розміщений в підостьовій ямці (fossa infraspinata).

**Початок:** від поверхні підостьової ямки (facies fossae infraspinatae) і від підостьової фасції (fascia infraspinata).

**Прикріплення:** до задньої середньої площадки великого горбка плечової кістки (tuberculum majus humeri) та капсули плечового суглоба (capsula articularis articulationis humeri), в яку влітається частина його пучків.

**Функція:** обертає плече (brachium) назовні (rotatio externa) та приводить його до тулуба (adductio brachii), відтягує суглобову капсулу плечового суглоба (capsula articularis articulationis humeri).

#### **4 Малий круглий м'яз** (musculus teres minor).

**Початок:** від бічного краю лопатки (margo lateralis scapulae) і підостьової фасції (fascia infraspinata).

**Прикріплення:** до нижньої задньої площадки великого горбка плечової кістки (tuberculum majus humeri).

**Функція:** обертає плече (brachium) назовні (rotatio externa) та відтягує суглобову капсулу плечового суглоба (capsula articularis articulationis humeri).

#### **5 Великий круглий м'яз** (musculus teres major).

**Початок:** від нижньої частини бічного краю (pars inferior marginis lateralis) і від нижнього кута лопатки (angulus inferior scapulae) та від підостьової фасції (fascia infraspinata).

**Прикріплення:** до гребеня малого горбка плечової кістки (crista tuberculi minoris humeri).

**Функція:** при фіксованій лопатці (scapula) розгинає плече (extensio brachii) в плечовому суглобі (art. humeri), привертає його (pronatio brachii), приводить підняту верхню кінцівку (adductio membri superioris) до тулуба (truncus). При фіксованій верхній кінцівці (membrum superius) тягне нижній кут лопатки (angulus inferior scapulae) назовні та зміщує його допереду.

#### **6 Підлопатковий м'яз** (musculus subscapularis).

**Початок:** від ребрової поверхні лопатки (facies costalis scapulae), її бічного краю (margo lateralis scapulae).

**Прикріплення:** до малого горбка і гребеня малого горбка (tuberculum minus et crista tuberculi minoris).

**Функція:** обертає плече досередини (rotatio interna brachii), привертає його (pronatio brachii) і приводить (adductio brachii) його до тулуба (truncus).

### **М'язи вільної частини верхньої кінцівки** (musculi partis liberae membri superioris)

Вони поділяються на:

- **м'язи плеча** (musculi brachii);

- **м'язи передпліччя** (musculi antebrachii);

- **м'язи кисті** (musculi manus).

#### **М'язи плеча** (musculi brachii)

Вони поділяються на:

- **м'язи переднього відділу плеча** (musculi compartimenti brachii anterioris);

- **м'язи заднього відділу плеча** (musculi

compartimenti brachii posterioris).

До **м'язів переднього відділу плеча** (musculi compartimenti brachii anterioris) належать:

**1 Дзьобо-плечовий м'яз** (musculus coraco-brachialis).

**Початок:** від верхівки дзьобоподібного відростка лопатки (apex processus coracoidei scapulae).

**Прикріплення:** до передньої та присередньої поверхні плечової кістки (facies anterior et medialis ossis humeri), починаючи від гребеня малого горбка (crista tuberculi minoris) досередини цієї кістки (humerus).

**Функція:** згинає плече (flexio brachii) в плечовому суглобі (articulatio humeri); приводить його до тулуба; при фіксованому плечі (brachium) тягне лопатку (scapula) вперед і донизу; відвертає привернуте плече.

**2 Плечовий м'яз** (musculus brachialis).

**Початок:** від нижніх двох третин передньої поверхні тіла плечової кістки (corpus humeri) дистальніше дельтоподібної горбистості (tuberositas deltoidea), а також від присередньої та бічної міжм'язових перегородок плеча (septa intermuscularia brachii mediale et laterale).

**Прикріплення:** до горбистості ліктьової кістки (tuberositas ulnae). Глибокі волокна сухожилка м'яза влітаються в суглобову капсулу ліктьового суглоба (capsula articularis articulationis cubiti).

**Функція:** згинає передпліччя (flexio antebrachii) в ліктьовому суглобі (articulatio cubiti).

**3 Двоголовий м'яз плеча** (musculus biceps brachii).

- **довга головка** (caput longum);

**Початок:** від надсуглобового горбка лопатки (tuberculum supraglenoidale scapulae). Сухожилок довгої головки проходить крізь порожнину плечового суглоба, потім у міжгорбковій борозні плечової кістки (sulcus intertubercularis humeri), переходячи у м'язове черевце (venter muscularis).

- **коротка головка** (caput breve).

**Початок:** від верхівки дзьобоподібного відростка лопатки (apex processus coracoidei scapulae).

Довга і коротка головки (capita longum et breve) на рівні середини плеча з'єднуються в загальне черевце веретеноподібної форми, яке дещо вище ліктьової ямки (fossa cubiti) звужується і переходить у довгий сухожилок, який **прикріплюється** до горбистості променевої кістки (tuberositas radii).

Від передньо-присередньої поверхні сухожилка (facies anteromedialis tendinis) відходить апоневроз двоголового м'яза плеча (aponeurosis musculi bicipitis brachii) – фасція Пирогова, яка вкриває спереду ліктьову ямку (fossa cubiti) і влітається присередньо у фасцію передпліччя (fascia antebrachii) попереду від круглого м'яза-привертача (musculus pronator teres).

**Функція:** згинає плече (brachium) в плечовому суглобі (articulatio humeri), згинає і відвертає передпліччя (flexio et supinatio antebrachii) в ліктьовому суглобі (articulatio cubiti).

До **м'язів заднього відділу плеча** (musculi compartimenti brachii posterioris) належать:

**1 Триголовий м'яз плеча** (musculus triceps brachii). Він розташований у задній плечовій ділянці (regio brachii posterior), має довгу голівку (caput longum), бічну голівку (caput laterale) та присередню голівку (caput mediale).

**Довга головка** (caput longum).

**Початок:** від підсуглобового горбка лопатки (tuberculum infraglenoidale scapulae).

**Прикріплення:** доходить досередини задньої поверхні плеча, де з'єднується з бічною та присередньою голівками (capita laterale et mediale).

**Функція:** розгинає і приводить плече до тулуба (adductio et extensio brachii) в плечовому суглобі (articulatio humeri);

**Бічна головка** (caput laterale).

**Початок:** від задньої поверхні плечової кістки (facies posterior humeri) між місцем прикріплення малого круглого м'яза (m. teres minor) зверху і борозною променевого нерва (sulcus nervi radialis) знизу, а також від задньої поверхні бічної міжм'язової перегородки плеча (facies posterior septi intermuscularis brachii lateralis).

**Функція:** розгинає передпліччя (extensio antebrachii) в ліктьовому суглобі (articulatio cubiti);

**Присередня головка** (caput mediale).

**Початок:** від задньої поверхні плечової кістки (facies posterior humeri) присередньо від борозни променевого нерва (sulcus nervi radialis) та від присередньої і бічної міжм'язових перегородок плеча (septa intermuscularia brachii mediale et laterale).

**Функція:** розгинає передпліччя (extensio antebrachii) в ліктьовому суглобі (articulatio cubiti).

**Прикріплення триголового м'яза плеча** (musculus triceps brachii): до ліктьового відростка ліктьової кістки (olecranon).

**Функція триголового м'яза плеча** (musculus triceps brachii): розгинає передпліччя (extensio antebrachii) в ліктьовому суглобі (articulatio cubiti), а довга головка (caput longum) розгинає плече в плечовому суглобі та приводить його до тулуба (extensio et adductio brachii).

**2 М'яз ліктьового суглоба** (musculus articularis cubiti). Він є непостійним, його ще розглядають як частину присередньої голівки триголового м'яза плеча (pars capitatis medialis musculi tricipitis brachii).

**Прикріплення:** до суглобової капсули ліктьового суглоба (capsula articularis articulationis cubiti).

**Функція:** натягує суглобову капсулу ліктьового суглоба (capsula articulationis cubiti) і запобігає її защемленню.

**3 Ліктьовий м'яз** (musculus anconeus). Цей м'яз ще називають четвертою голівкою триголового м'яза плеча (caput quartum musculi tricipitis brachii).

**Початок:** від задньої поверхні бічного надвідростка плечової кістки (facies posterior epicondylus lateralis humeri) і обхідної променевої зв'язки (lig. collaterale radiale).

**Прикріплення:** до задньої поверхні ліктьового відростка (facies posterior olecrani), проксимальної частини тіла ліктьової кістки (pars proximalis corporis ulnae) і до фасції передпліччя (fascia antebrachii).

**Функція:** розгинає передпліччя (extensio antebrachii) в ліктьовому суглобі (articulatio cubiti) і відтягує дозадугу суглобову капсулу ліктьового суглоба (capsula articularis articulationis cubiti).

#### **М'язи передпліччя** (musculi antebrachii)

М'язи передпліччя поділяються на:

- **м'язи переднього відділу передпліччя** (musculi compartimenti antebrachii anterioris), або м'язи відділу згиначів передпліччя (musculi compartimenti antebrachii flexorum), які поділяються на:

- поверхневу частину (pars superficialis);
- глибоку частину (pars profunda);

- **м'язи заднього відділу передпліччя** (musculi compartimenti antebrachii posterioris), або м'язи відділу розгиначів передпліччя (musculi compartimenti antebrachii extensorum), які поділяються на:

- поверхневу частину (pars superficialis);
- глибоку частину (pars profunda);
- бічну частину передпліччя (pars lateralis antebrachii), або м'язи променевої частини (musculi partis radialis).

До м'язів **поверхневої частини переднього відділу передпліччя** (musculi partis superficialis compartimenti antebrachii anterioris) належать:

**1 Круглий м'яз-привертач** (musculus pronator teres), який має:

- **плечову голівку** (caput humerale);

**Початок:** від присереднього надвідростка плечової кістки (epicondylus medialis humeri).

- **ліктьову голівку** (caput ulnare).

**Початок:** від віцевого відростка ліктьової кістки (processus coronoideus ulnae).

**Прикріплення круглого м'яза-привертача** (musculus pronator teres): до бічної поверхні середини тіла променевої кістки (corpus radii).

**Функція круглого м'яза-привертача** (musculus pronator teres): привертає і згинає передпліччя (pronatio et flexio antebrachii).

**2 Променевий м'яз-згинач зап'ястка** (musculus flexor carpi radialis).

**Початок:** від присереднього надвідростка плечової кістки (epicondylus medialis humeri), від присередньої міжм'язової перегородки плеча (septum intermusculare brachii mediale).

**Прикріплення:** до долонної поверхні основи II-III п'ясткових кісток.

**Функція:** згинає кисть (flexio manus), відводить кисть (abductio manus), привертає передпліччя (pronatio antebrachii), згинає передпліччя (flexio antebrachii).

**3 Довгий долонний м'яз** (musculus palmaris longus).

**Початок:** від присереднього надвідростка плечової кістки (epicondylus medialis humeri) і фасції передпліччя (fascia antebrachii).

**Прикріплення:** переходить в долонний апоневроз (aponeurosis palmaris).

**Функція:** натягує долонний апоневроз (aponeurosis palmaris), згинає кисть (flexio manus) в променево-зап'ястковому суглобі (articulatio radiocarpalis), згинає II-V пальці (flexio digitorum

secundi – quinti) у п'ястково-фалангових суглобах (articulationes metacarpophalangeae), згинає передпліччя (flexio antebrachii).

**4 Ліктьовий м'яз-згинач зап'ястка** (musculus flexor carpi ulnaris) має:

- **плечову голівку** (caput humerale);

**Початок:** від присереднього надвідростка плечової кістки (epicondylus medialis) і від присередньої міжм'язової перегородки плеча (septum intermusculare brachii mediale).

- **ліктьову голівку** (caput ulnare).

**Початок:** від присереднього краю ліктьового відростка (margo medialis olecrani) та заднього краю проксимальної половини тіла ліктьової кістки (corpus ulnae) і від фасції передпліччя (fascia antebrachii).

**Прикріплення ліктьового м'яза-згинача зап'ястка** (musculus flexor carpi ulnaris): до горохоподібної кістки (os pisiforme), гачка гачкуватої кістки (hamulus ossis hamati), гороховоподібної-п'ясткової зв'язки (lig. pisometacarpale) і гороховоподібної-гачкуватої зв'язки (lig. pisohamatum) та до основи V п'ясткової кістки (basis ossis metacarpi quinti [V]).

**Функція:** згинає зап'ясток (flexio carpi) і приводить кисть (adductio manus), згинає передпліччя (flexio antebrachii).

**5 Поверхневий м'яз-згинач пальців** (musculus flexor digitorum superficialis) має:

- **плечо-ліктьову голівку** (caput humeroulnare);

**Початок:** від присереднього надвідростка плечової кістки (epicondylus medialis humeri) і від присереднього краю віцевого відростка ліктьової кістки (margo medialis processus coronoidei ulnae), а також від фасції передпліччя (fascia antebrachii) й обхідної ліктьової зв'язки (lig. collaterale ulnare).

- **променеву голівку** (caput radiale).

**Початок:** від передньої поверхні проксимальної частини променевої кістки (facies anterior partis proximalis radii).

**Прикріплення поверхневого м'яза-згинача пальців** (musculus flexor digitorum superficialis): кожний із чотирьох сухожилків розділяється на дві ніжки, які прикріплюються до обох боків середніх фаланг пальців кисті (phalanges mediae digitorum manus).

**Функція:** згинає середні та проксимальні фаланги II – V пальців (flexio phalangium mediarum digitorum secundi – quinti [II-V]) та згинає кисть і передпліччя (flexio manus et antebrachii).

До м'язів **глибокої частини переднього відділу передпліччя** (musculi partis profundae compartimenti antebrachii anterioris) належать:

**1 Глибокий м'яз-згинач пальців** (musculus flexor digitorum profundus).

**Початок:** від передньої поверхні проксимальної частини тіла ліктьової кістки (facies anterior partis proximalis corporis ulnae) нижче горбистості ліктьової кістки (tuberositas ulnae) і від міжкісткової перетинки передпліччя (membrana interossea antebrachii).

**Прикріплення:** чотири сухожилки, що проходять між ніжками сухожилків поверхневого м'яза-згинача пальців; прикріплюється до основ кінцевих фаланг II-V пальців (bases phalangium distalium digitorum secundi-quinti [II-V]).

**Функція:** згинає кінцеві фаланги II – V пальців (flexio phalangium distalium digitorum secundi – quinti), разом із ними і самі пальці (flexio digitorum), а також згинає кисть (flexio manus) в променево-зап'ястковому суглобі (art. radiocarpalis).

**2 Довгий м'яз-згинач великого пальця кисті** (musculus flexor pollicis longus manus).

**Початок:** від присереднього надвідростка плечової кістки (epicondylus medialis humeri), від передньої поверхні середини тіла променевої кістки (corpus radii) і міжкісткової перетинки передпліччя (membrana interossea antebrachii).

**Прикріплення:** до основи кінцевої фаланги великого пальця (basis phalangis distalis pollicis).

**Функція:** згинає кінцеву фалангу великого пальця (flexio phalangis distalis pollicis), разом з нею і сам палець (flexio digiti), бере участь у згинанні кисті (flexio manus).

**3 Квадратний м'яз-привертач** (musculus pronator quadratus).

**Початок:** від передньої поверхні і переднього краю дистальної третини ліктьової кістки.

**Прикріплення:** до передньої поверхні дистальної третини тіла променевої кістки.

**Функція:** привертає передпліччя і кисть (pronatio antebrachii et manus).

До м'язів **бічної частини передпліччя** (musculi partis lateralis antebrachii), або м'язів променевої частини (musculi partis radialis), належать:

**1 Плечопроменевий м'яз** (musculus brachioradialis).

**Початок:** від верхньої третини бічного надвідросткового гребеня (crista supraepicondylaris lateralis) та бічної міжм'язової перегородки плеча (septum intermusculare brachii laterale).

**Прикріплення:** до бічної поверхні променевої кістки (facies lateralis radii) над її шилоподібним відростком (processus styloideus radii).

**Функція:** згинає передпліччя (flexio antebrachii) в ліктьовому суглобі (art. cubiti), відвертає (супінує) проноване передпліччя, привертає (пронує) супіноване передпліччя і встановлює передпліччя в середнє положення між пронацією та супінацією.

**2 Довгий променевий м'яз-розгинач зап'ястка** (musculus extensor carpi radialis longus).

**Початок:** від нижніх двох третин бічного надвідросткового гребеня (crista supraepicondylaris lateralis) та від бічного надвідростка плечової кістки (epicondylus lateralis humeri), а також від бічної міжм'язової перетинки плеча (septum intermusculare brachii laterale).

**Прикріплення:** до тильної поверхні основи II п'ясткової кістки (facies dorsalis basis ossis metacarpi secundi [II]).

**Функція:** розгинає кисть (extensio manus) і відводить її (abductio manus), дещо згинає передпліччя (flexio antebrachii).

**3 Короткий променевий м'яз-розгинач зап'ястка** (musculus extensor carpi radialis brevis).

**Початок:** від бічного надвідростка плечової кістки (epicondylus lateralis humeri), від проксимальної частини обхідної променевої зв'язки (pars proximalis

ligamenti collateralis radialis) і від фасції передпліччя (fascia antebrachii).

**Прикріплення:** до тильної поверхні основи III п'ясткової кістки (facies dorsalis basis ossis metacarpi tertii [III]).

**Функція:** розгинає і відводить кисть (extensio et abductio manus).

До м'язів **поверхневої частини заднього відділу передпліччя** (musculi partis superficialis compartimenti antebrachii posterioris) належать:

**1 М'яз-розгинач пальців** (musculus extensor digitorum). На тильній поверхні п'ястка (facies dorsalis metacarpi) між його сухожилками є три міжсухожилкові зв'язки (connexus intertendinei).

**Початок:** від бічного надвідростка плечової кістки (epicondylus lateralis humeri) і фасції передпліччя (fascia antebrachii).

**Прикріплення:** центральний пучок сухожилкових волокон прикріплюється до основи середньої фаланги (basis phalangis mediae), а два бічних пучки – до основи кінцевої фаланги II-V пальців (basis phalangis distalis digitorum secundi-quinti [II-V]).

**Функція:** розгинає II-V пальці, а також кисть (extensio digitorum secundi – quinti et manus) в променево-зап'ястковому суглобі (art. radiocarpalis).

**2 М'яз-розгинач мізинця** (musculus extensor digiti minimi).

**Початок:** від бічного надвідростка плечової кістки (epicondylus lateralis humeri) і фасції передпліччя (fascia antebrachii).

**Прикріплення:** до тильної поверхні середньої та кінцевої фаланг мізинця (facies dorsalis phalangium distalis et mediae digiti minimi), влітаючись в їх тильні сухожилкові розтяжки.

**Функція:** розгинає мізинець (extensio digiti minimi).

**3 Ліктьовий м'яз-розгинач зап'ястка** (musculus extensor carpi ulnaris). Він (musculus extensor carpi ulnaris) має:

- **плечову головку** (caput humerale);

**Початок:** від бічного надвідростка плечової кістки (epicondylus lateralis humeri).

- **ліктьову головку** (caput ulnare).

**Початок:** від верхньої частини заднього краю ліктьової кістки (pars superior marginis posterioris ulnaris).

**Прикріплення ліктьового м'яза-розгинача зап'ястка** (musculus extensor carpi ulnaris): до задньої поверхні основи V п'ясткової кістки (facies posterior basis ossis metacarpi quinti [V]).

**Функція ліктьового м'яза-розгинача зап'ястка** (musculus extensor carpi ulnaris): розгинає і приводить кисть (extensio et adductio manus).

До м'язів **глибокої частини задньої групи передпліччя** (musculi partis profundae compartimenti antebrachii posterioris) належать:

**1 М'яз-відвертач** (musculus supinator).

**Початок:** від бічного надвідростка плечової кістки (epicondylus lateralis humeri), обхідної променевої зв'язки (lig. collaterale radiale) і кільцевої зв'язки променевої кістки (lig. anulare radii), від гребеня м'яза-відвертача на ліктьовій кістці (crista musculi

supinatoris ulnae).

**Прикріплення:** до передньої та бічної поверхонь проксимальної частини тіла променевої кістки (facies anterior et lateralis partis proximalis corporis radii) вздовж, від її горбистості (tuberositas radii) до місця прикріплення круглого м'яза-привертача (punctum fixum musculi pronatoris teretis).

**Функція:** обертає передпліччя назовні (rotatio antebrachii externa), відвертаючи (supinatio) променеву кістку (radius) разом із кистю (manus).

**2 Довгий відвідний м'яз великого пальця** (musculus abductor pollicis longus).

**Початок:** від задніх поверхонь тіл променевої та ліктьової кісток (facies posteriores corporum radii et ulnae), від міжкісткової перетинки передпліччя (membrana interossea antebrachii).

**Прикріплення:** до тильної поверхні основи I п'ясткової кістки (facies dorsalis basis ossis metacarpi primi).

**Функція:** відводить великий палець (abductio pollicis), бере участь у відведенні кисті (abductio manus).

**3 Короткий м'яз-розгинач великого пальця кисті** (musculus extensor pollicis brevis).

**Початок:** від задніх поверхонь тіла променевої кістки (facies posteriores corporis radii) та міжкісткової перетинки передпліччя (membrana interossea antebrachii).

**Прикріплення:** до основи проксимальної фаланги великого пальця кисті (basis phalangis proximalis pollicis).

**Функція:** розгинає проксимальну фалангу, разом із нею і палець (extensio phalangis proximalis et digiti); відводить великий палець кисті (abductio pollicis).

**4 Довгий м'яз-розгинач великого пальця кисті** (musculus extensor pollicis longus).

**Початок:** від задньої поверхні (facies posterior) середини тіла ліктьової кістки (corpus ulnae) та міжкісткової перетинки передпліччя (membrana interossea antebrachii).

**Прикріплення:** до основи дистальної фаланги великого пальця кисті (basis phalangis distalis pollicis).

**Функція:** розгинає великий палець кисті (extensio pollicis) та бере участь у розгинанні кисті (extensio manus).

**5 М'яз-розгинач вказівного пальця** (musculus extensor indicis).

**Початок:** від задньої поверхні дистальної третини тіла ліктьової кістки (corpus ulnae) та від міжкісткової перетинки передпліччя (membrana interossea antebrachii).

**Прикріплення:** до тильної поверхні проксимальної фаланги вказівного пальця (facies dorsalis phalangis proximalis indicis).

**Функція:** розгинає вказівний палець (extensio indicis), бере участь в розгинанні кисті (extension manus).

#### **М'ЯЗИ КИСТІ** (musculi manus)

**М'язи кисті** (musculi manus) поділяють на:

- **м'язи тенара** (musculi thenaris), або **м'язи під-**

**вищення великого пальця** (musculi eminentiae thenaris);

- **м'язи гіпотенара** (musculi hypothenaris), або **м'язи підвищення мізинця** (musculi eminentiae hypothenaris);

- **м'язи середньої групи.**

До **м'язів тенара** (musculi thenaris), або м'язів підвищення великого пальця (musculi eminentiae thenaris), належать:

**1 Короткий відвідний м'яз великого пальця** (musculus abductor pollicis brevis).

**Початок:** від горбка човноподібної кістки (tuberculum ossis scaphoidei) та тримача м'язів-згиначів (retinaculum musculorum flexorum).

**Прикріплення:** до променевого боку основи проксимальної фаланги великого пальця (basis phalangis proximalis pollicis).

**Функція:** відводить великий палець (abductio pollicis).

**2 Короткий м'яз-згинач великого пальця** (musculus flexor pollicis brevis).

- **поверхнева головка** (caput superficiale);

**Початок:** від тримача м'язів-згиначів кисті (retinaculum musculorum flexorum manus).

**Прикріплення:** до проксимальної фаланги великого пальця (phalanx proximalis pollicis).

**Функція:** бере участь у протиставленні великого пальця (oppositio pollicis).

- **глибока головка** (caput profundum).

**Початок:** від кістки-трапеції (os trapezium), трапецієподібної кістки (os trapezoideum) та від II п'ясткової кістки (os metacarpi secundum [II]).

**Прикріплення:** до присереднього боку проксимальної фаланги великого пальця кисті (phalangis proximalis pollicis).

**Функція:** приводить та згинає великий палець кисті (abductio et flexio pollicis).

Через щілину між обома голівками проходить сухожилок довгого м'яза-згинача великого пальця кисті (tendo musculi flexoris pollicis longi).

У цілому короткий м'яз-згинач великого пальця (musculus flexor pollicis brevis) згинає проксимальну фалангу великого пальця кисті (phalanx proximalis pollicis) та палець в цілому і бере участь у приведенні цього пальця (adductio pollicis).

**3 Протиставний м'яз великого пальця** (musculus opponens pollicis).

**Початок:** від горбка кістки-трапеції (tuberculum ossis trapezii) та тримача м'язів-згиначів кисті (retinaculum musculorum flexorum manus).

**Прикріплення:** до променевого краю і передньої поверхні I п'ясткової кістки (margo radialis et facies anterior ossis metacarpi primi [I]).

**Функція:** протиставляє великий палець мізинцю та іншим пальцям.

**4 Привідний м'яз великого пальця кисті** (musculus adductor pollicis).

- **коса головка** (caput obliquum);

**Початок:** від головчастої кістки (os capitatum), основи і передньої поверхні II і III п'ясткових кісток та від променевої зв'язки зап'ястка (lig. carpi

radiatum).

- **поперечна голівка** (caput transversum).

**Початок:** від долонної поверхні III п'ясткової кістки (facies palmaris ossis metacarpi tertii [III]).

**Прикріплення привідного м'яза великого пальця кисті** (musculus adductor pollicis manus): до проксимальної фаланги великого пальця кисті (phalanx proximalis pollicis) та до суглобової капсули п'ястково-фалангового суглоба (capsula articularis articulationis metacarpophalangeae).

**Функція привідного м'яза великого пальця кисті** (musculus adductor pollicis): приводить великий палець кисті до вказівного, бере участь у згинанні великого пальця кисті (flexio pollicis).

До **м'язів гіпотенара** (musculi hypothenaris), або підвищення мізинця (eminentia hypothenaris), належать:

**1 Короткий долонний м'яз** (musculus palmaris brevis).

**Початок:** від присереднього краю долонного апоневроза (margo medialis aponeurosis palmaris) та від тримача м'язів-згиначів (retinaculum musculorum flexorum).

**Прикріплення:** до шкіри гіпотенара (cutis hypothenaris).

**Функція:** натягує долонний апоневроз (aponeurosis palmaris), утворюючи складки на шкірі гіпотенара (plicae cutis hypothenaris) – зморщує шкіру.

**2 Відвідний м'яз мізинця кисті** (musculus abductor digiti minimi).

**Початок:** від горохоподібної кістки (os pisiforme) і від тримача м'язів-згиначів (retinaculum musculorum flexorum).

**Прикріплення:** до присереднього краю основи проксимальної фаланги мізинця (margo medialis basis phalangis proximalis digiti minimi).

**Функція:** відводить мізинець (abductio digiti minimi).

**3 Короткий м'яз-згинач мізинця кисті** (musculus flexor digiti minimi brevis).

**Початок:** від гачка гачкуватої кістки (hamulus ossis hamati) і від тримача м'язів-згиначів (retinaculum musculorum flexorum).

**Прикріплення:** до долонного краю основи проксимальної фаланги мізинця (margo palmaris basis phalangis proximalis digiti minimi).

**Функція:** згинає мізинець (flexio digiti minimi).

**4 Протиставний м'яз мізинця** (musculus opponens digiti minimi).

**Початок:** від гачка гачкуватої кістки (hamulus ossis hamati) і від тримача м'язів-згиначів (retinaculum musculorum flexorum).

**Прикріплення:** до присереднього краю і передньої поверхні V п'ясткової кістки (margo medialis et facies anterior ossis metacarpi quinti [V]).

**Функція:** протиставляє мізинець великому пальцю кисті.

**До середньої групи м'язів кисті** належать:

**1 Червоподібні м'язи кисті** (musculi lumbricales manus) розміщені під долонним апоневрозом (aponeurosis palmaris). Це чотири тонких веретеноподібних м'язи.

**Перший і другий червоподібні м'язи.**

**Початок:** від променевого бічного краю сухожилка глибокого м'яза-згинача пальців, спрямовані до II і III пальців.

**Третій червоподібний м'яз.**

**Початок:** від обернених один до одного країв сухожилків глибокого м'яза-згинача пальців, що ідуть до III і IV пальців.

**Четвертий червоподібний м'яз.**

**Початок:** від обернених один до одного країв сухожилків глибокого м'яза-згинача пальців, що ідуть до IV і V пальців.

**Прикріплення червоподібних м'язів кисті** (musculi lumbricales manus): на тильній поверхні проксимальних фаланг (facies dorsalis phalangium proximalium) влітають в тильні апоневрози (aponeuroses dorsales) на рівні проксимальних фаланг II-V пальців.

**Функція:** згинають проксимальні фаланги (flexio phalangium proximalium) і розгинають середні та кінцеві фаланги II-V пальців (extensio phalangium mediarum et distalium digitorum secundi – quinti [II-V]).

**2 Міжкісткові м'язи кисті** (musculi interossei palmares manus). Вони розташовані між п'ястковими кістками в міжп'ясткових проміжках (spatia intermeta-carpalia), починаються від бічних поверхонь п'ясткових кісток (facies laterales ossium metacarpalium) і прикріплюються до тильної поверхні проксимальних фаланг пальців кисті (facies dorsalis phalangium proximalium digitorum manus). Залежно від розміщення міжкісткові м'язи кисті поділяються на:

- три **долонні міжкісткові м'язи кисті** (musculi interossei palmares manus). Вони розміщені на долонній поверхні в другому, третьому і четвертому міжкістковому проміжку.

**Функція:** приводять II, IV і V пальці до III пальця;

- чотири **тильні міжкісткові м'язи кисті** (musculi interossei dorsales manus). Вони розміщені в тильній частині міжп'ясткових проміжків.

**Функція:** відводять II і IV пальці від III пальця, відводять і приводять III палець або фіксують його.

## ТОПОГРАФІЯ ВЕРХНЬОЇ КІНЦІВКИ

**Пахвова ямка** (fossa axillaris) – це заглиблення між поверхнею:

- бічної ділянки грудної клітки (regio pectoralis lateralis) та

- присередньою поверхнею проксимального відділу плечової ділянки (facies medialis proximalis regionis brachialis).

Спереду пахвова ямка (fossa axillaris) оточена:



- складкою шкіри (plica cutis), що відповідає нижньому краю великого грудного м'яза (margo inferior musculi pectoralis majoris).

Ззаду пахвова ямка (fossa axillaris) оточена:

- складкою шкіри (plica cutis), що відповідає нижньому краю найширшого м'яза спини (margo inferior musculi latissimi dorsi).

**Пахвова порожнина** (cavitas axillaris) – це порожнина, в якій знаходиться жирова клітковина, судини, нерви та лімфатичні вузли.

Вона має такі чотири стінки:

- передню, що утворена великим і малим грудними м'язами (musculi pectorales major et minor);

- задню, що утворена найширшим м'язом спини (m. latissimus dorsi), підлопатковим і великим круглим м'язами (musculi subscapularis et teres major);

- присередню, що утворена переднім зубчастим м'язом (musculus serratus anterior);

- бічну, що утворена хірургічною шийкою плечової кістки (collum chirurgicum humeri) та м'язами (коротка голівка двоголового м'яза плеча – caput breve musculi bicipitis brachii та дзьобоплечовий м'яз – musculus coracobrachialis).

На **передній стінці пахової порожнини** (paries anterior cavitatis axillaris) топографічно виділяють три трикутники:

- ключично-грудний трикутник (trigonum clavipectoralis), оточений:

- нижнім краєм ключиці (margo inferior claviculae);

- верхнім краєм малого грудного м'яза (margo superior musculi pectoralis minoris);

- грудний трикутник (trigonum pectorale), оточений верхнім і нижнім краями малого грудного м'яза (margines superior et inferior musculi pectoralis minoris), тобто такий, що збігається з контурами малого грудного м'яза (m. pectoralis minor);

- підгрудний трикутник (trigonum subpectorale), оточений нижніми краями малого та великого грудних м'язів (margines inferiores musculorum pectoralium minoris et majoris).

На **задній стінці пахової порожнини** (paries posterior cavitatis axillaris) є два отвори:

**1 Тристоронній отвір** (foramen trilaterum), оточений:

- підлопатковим м'язом (musculus subscapularis);

- великим круглим м'язом (musculus teres major);

- довгою голівкою триголового м'яза плеча (caput longum musculi tricipitis brachii).

Через тристоронній отвір (foramen trilaterum) проходить огиальна артерія лопатки (arteria circumflexa scapulae).

**2 Чотиристоронній отвір** (foramen quadrilaterum), розташований збоку тристороннього отвору (foramen trilaterum) і оточений:

- підлопатковим м'язом (musculus subscapularis);

- великим круглим м'язом (musculus teres major);

- довгою голівкою триголового м'яза плеча (caput longum musculi tricipitis brachii);

- хірургічною шийкою плечової кістки (collum chirurgicum humeri).

Через чотиристоронній отвір (foramen quadrilaterum) проходять: задня огиальна артерія,

вена плеча (arteria circumflexa humeri posterior et vena circumflexa humeri posterior) та пахвовий нерв (nervus axillaris).

### **Фасції верхньої кінцівки**

(fasciae membri inferiores)

Фасції верхньої кінцівки, оточуючи групи м'язів, формують для них фасціальні та фасціально-кісткові піхви.

Між окремими групами м'язів (згиначами і розгиначами) плеча формуються міжм'язові перегородки (septa intermuscularia).

У місцях, де фасції утримують сухожилки біля кісткових виступів, фасції утворюють потовщення – тримачі сухожилків (retinacula tendinum).

М'язи плечового пояса вкриваються ззовні дельтоподібною фасцією (fascia deltoidea), яка спереду переходить у грудну фасцію (fascia pectoralis), а збоку і знизу переходить на плече як плечова фасція (fascia brachii), ззаду зростається з підостовною фасцією (fascia infraspinata).

До фасцій плечового пояса також належать надостова фасція (fascia supraspinata), підлопаткова фасція (fascia subscapularis) і пахвова фасція (fascia axillaris), яка вистеляє знизу пахову порожнину (fossa axillaris) і має отвори, через які проходять судини і нерви.

Пахвова фасція збоку переходить у плечову фасцію (fascia brachii), а зверху у дельтоподібну фасцію (fascia deltoidea) і має підвішувальну зв'язку пахової фасції (lig. suspensorium axillae).

Фасція, яка покриває дельтоподібний м'яз (m. deltoideus), переходить на плече (brachium) і має назву **плечової фасції** (fascia brachii).

Плечова фасція (fascia brachii) утворює:

- піхви для м'язів плеча (vaginae musculorum brachii);

- присередню міжм'язову перегородку плеча (septum intermusculare brachii mediale);

- бічну міжм'язову перегородку плеча (septum intermusculare brachii laterale), які відмежовують передню групу м'язів плеча від задньої.

Плечова фасція (fascia brachii) при переході на передпліччя (antebrachium) має назву **фасції передпліччя** (fascia antebrachii), яка формує піхви для всіх м'язів передпліччя (vaginae musculorum antebrachii). При переході на кисть (manus) вона потовщується і на передній поверхні (facies anterior) утворює тримач м'язів-згиначів кисті (retinaculum musculorum flexorum manus), а на тильній поверхні утворює тримач м'язів-розгиначів кисті (retinaculum musculorum extensorum manus).

Тримач м'язів-згиначів кисті (retinaculum musculorum flexorum manus) прикріплюється:

- збоку до променевого зап'ясткового підвищення (eminentia carpi radialis), яке утворене горбками човноподібною кістки та кістки-трапеції (tubercula ossis scaphoidei et ossis trapezii);

- присередньо до ліктьового зап'ясткового підвищення (eminentia carpi ulnaris), що утворене горохоподібною кісткою і гачком гачкуватої кістки (os pisiforme et hamulus ossis hamati).

Тримач м'язів-розгиначів кисті (retinaculum musculorum extensorum manus) прикріплюється:

- збоку до дистального кінця променевої кістки (extremitas distalis ossis radii);

- присередньо до шилоподібного відростка ліктьової кістки (processus styloideus ulnae) і обхідної ліктьової зв'язки (lig. collaterale ulnare).

Фасція передпліччя, переходячи на кисть, утворює **фасцію кисті** (fascia manus), яка поділяється на:

- **долонну фасцію кисті** (fascia palmaris manus);

- **тильну фасцію кисті** (fascia dorsalis manus).

**Долонна фасція кисті** (fascia palmaris manus) має поверхневу і глибоку пластинки (laminae superficialis et profunda) та вкриває м'язи тенара (musculi thenaris), сухожилки м'язів-згиначів пальців кисті (tendines musculorum flexorum digitorum manus) і червоподібні м'язи кисті (musculi lumbricales manus), формуючи окремі фасціальні ложа.

**Поверхнева пластинка долонної фасції кисті** (lamina superficialis fasciae palmaris manus) на поверхні тенара і гіпотенара (thenar et hypothenar) тонка, а на рівні червоподібних м'язів (musculi lumbricales) і сухожилків м'язів-згиначів пальців кисті (tendines musculorum flexorum digitorum manus) вона потовщена, зрощена з продовженням сухожилка довгого долонного м'яза (m. palmaris longus) та називається долонним апоневрозом (aponeurosis palmaris).

На рівні основи пальців (basis digitorum) долонний апоневроз (aponeurosis palmaris) розділяється на окремі пучки, які продовжуються дистально і беруть участь в утворенні волокнисто-кісткових піхв для сухожилків поверхневого і глибокого м'язів-згиначів II-V пальців.

**Глибока пластинка долонної фасції кисті** (lamina profunda fasciae palmaris manus) розвинута слабо і вкриває долонні міжкісткові м'язи (mm. interossei palmares) та відділяє їх від сухожилків м'язів-згиначів пальців (tendines musculorum flexorum digitorum).

**Тильна фасція кисті** (fascia dorsalis manus) складається з:

- поверхневої пластинки (lamina superficialis);

- глибокої пластинки (lamina profunda).

**Поверхнева пластинка тильної фасції кисті** (lamina superficialis fasciae dorsalis manus) виражена слабо, вона продовжується від дистального краю тримача м'язів-розгиначів (margo distalis retinaculi musculorum extensorum) і лежить на сухожилках м'яза-розгинача пальців (tendines musculi extensoris digitorum).

На тилі пальців (dorsum digitorum) ця пластинка (lamina superficialis fasciae dorsalis manus) зростається із сухожилками м'язів-розгиначів пальців (tendines musculorum extensorum digitorum).

**Глибока пластинка тильної фасції кисті** (lamina profunda fasciae dorsalis manus) виражена краще і вкриває тильні міжкісткові м'язи кисті (musculi interossei dorsales manus), а на рівні основ проксимальних фаланг з'єднується з долонною фасцією кисті (fascia palmaris manus).

Пучки долонного апоневрозу (aponeurosis palmaris) на рівні міжзап'ясткових проміжків називаються **поперечними пучками** (fasciculi transversi).

Вони (fasciculi transversi) формують **поверхневу поперечну п'ясткову зв'язку** (ligamentum metacarpale transversum superficiale), яка розміщена на рівні голівок п'ясткових кісток (capita ossium metacarpi).

Під тримачем м'язів-згиначів кисті (retinaculum musculorum flexorum manus) утворюється **канал зап'ястка** (canalis carpi), у якому проходять сухожилки м'язів (tendines musculorum), що прямують із передпліччя (antebrachium) на кисть (manus) та огорнені синовіальними піхвами.

На тильній поверхні зап'ястка є **тримач м'язів-розгиначів** (retinaculum musculorum extensorum), під яким розташовані шість волокнисто-кісткових каналів (canales fibrosoossei), що, у свою чергу, містять синовіальні піхви сухожилків м'язів-розгиначів.

У них проходять такі **сухожилки м'язів-розгиначів** (tendines musculorum extensorum):

**1 У першому каналі** (починаючи з променевої сторони) проходять **сухожилки**:

- довгого відвідного м'яза великого пальця (tendo musculi abductoris pollicis longi);

- короткого м'яза-розгинача великого пальця (tendo musculi extensoris pollicis brevis).

**2 У другому каналі** проходять **сухожилки**:

- довгого променевого м'яза-розгинача зап'ястка (tendines musculi extensoris carpi radialis longi);

- короткого променевого м'яза-розгинача зап'ястка (tendines musculi extensoris carpi radialis brevis).

**3 У третьому каналі** проходить сухожилок довгого м'яза-розгинача великого пальця (tendo musculi extensoris pollicis longi).

**4 У четвертому каналі** проходять сухожилки м'яза-розгинача пальців кисті і м'яза-розгинача вказівного пальця (tendines musculi extensoris digitorum manus et musculi extensoris indicis).

**5 У п'ятому каналі** проходить сухожилок м'яза-розгинача мізинця (tendo musculi extensoris digiti minimi).

**6 У шостому каналі** проходить сухожилок ліктьового м'яза-розгинача зап'ястка (tendo musculi extensoris carpi ulnaris).

#### **Піхви сухожилків верхньої кінцівки**

(vaginae tendinum membri superioris)

Вони оточують сухожилки м'язів плеча і передпліччя (tendines musculorum brachii et antebrachii), розташовані в ділянці кисті (manus). Вони поділяються на:

- **долонні піхви зап'ясткових сухожилків** (vaginae tendinum carpales palmares);

- **тильні піхви зап'ясткових сухожилків** (vaginae tendinum carpales dorsales).

До піхв сухожилків верхньої кінцівки (vaginae tendinum membri superioris) належить також **міжгорбкова сухожилкова піхва** (vagina tendinis intertubercularis), яка оточує у міжгорбковій борозні (sulcus intertubercularis) сухожилок довгої голівки двоголового м'яза плеча (caput longum musculi bicipitis brachii) і сполучається з порожниною плечо-

вого суглоба (cavitas articulationis humeri).

**До долонних піхв зап'ясткових сухожилків** (vaginae tendinum carpales palmares) належать:

- **спільна піхва сухожилків м'язів-згиначів** (vagina communis tendinum musculorum flexorum) оточує сухожилки поверхневого і глибокого м'язів-згиначів пальців (tendines musculorum flexorum digitorum superficialis et profundus) проходить досередини долоні (palma), а на мізинці (digitus minimus) до кінцевої фаланги (phalanx distalis);

- **піхва сухожилка довгого м'яза-згинача великого пальця кисті** (vagina tendinis musculi flexoris pollicis longi) – вкриває сухожилок однойменного м'яза (tendo musculi flexoris pollicis longi) до місця його прикріплення, тобто доходить до кінцевої фаланги (phalanx distalis);

- **синовіальні піхви пальців кисті** (vaginae synoviales digitorum manus) оточують сухожилки поверхневого і глибокого м'язів-згиначів пальців (tendines musculorum flexorum digitorum superficialis et profundus) на II-IV пальцях (secundus-quartus [II-IV]), вони розташовані від рівня п'ястково-фалангових суглобів (articulationes metacarpophalangeae) до основ кінцевих фаланг (bases phalangium distalium).

Ці піхви (vaginae synoviales digitorum manus) ізольовані від спільної піхви сухожилків м'язів-згиначів (vagina communis tendinum musculorum flexorum).

Синовіальні піхви пальців кисті (vaginae synoviales digitorum manus) сполучені **вуздечками сухожилків** (vincula tendinum) з фалангами (phalanges).

Вуздечка сухожилків (vinculum tendinum), яка прямує:

- до проксимальних фаланг (phalanges proximales), називається **довгою вуздечкою** (vinculum longum);

- до середніх фаланг (phalanges mediae) – **короткою вуздечкою** (vinculum breve).

- **піхва сухожилка променевого м'яза-згинача зап'ястка** (vagina tendinis musculi flexoris carpi radialis) доходить до основи II п'ясткової кістки (basis ossis metacarpi secundi [II]).

На долоні (palma) формуються **волокнисті піхви пальців кисті** (vaginae fibrosae digitorum manus), які є продовженням долонного апоневрозу (aponeurosis palmaris) на пальці.

Вони (vaginae fibrosae digitorum manus) утворюють передню стінку волокнисто-кісткових каналів (paries canalium fibroosorum anterior) для сухожилків м'язів-згиначів пальців (tendines musculorum flexorum digitorum).

У волокнистих піхвах пальців кисті розташовані синовіальні піхви пальців кисті (vaginae synoviales digitorum manus).

**Волокнисті піхви пальців кисті** (vaginae fibrosae digitorum manus) мають:

- **кільцеву частину волокнистої піхви** (pars anularis vaginae fibrosae), яка розташована на рівні проксимальних і середніх фаланг пальців (phalanges proximales et mediae digitorum);

- **хрестоподібну частину волокнистої піхви** (pars cruciformis vaginae fibrosae), яка розташована

на рівні міжфалангових суглобів (articulationes interphalangeae).

**До тильних піхв зап'ясткових сухожилків** (vaginae tendinum carpales dorsales), що проходять у відповідних шести волокнисто-кісткових каналах під тримачем м'язів-розгиначів, належать:

- **піхва сухожилків довгого відвідного м'яза та короткого м'яза-розгинача великого пальця** (vagina tendinum musculorum abductoris longi et extensoris pollicis brevis);

- **піхва сухожилків довгого та короткого променевого м'язів-розгиначів зап'ястка** (vagina tendinum musculorum extensorum carpi radialis longi et brevis);

- **піхва сухожилка довгого м'яза-розгинача великого пальця** (vagina tendinis musculi extensoris pollicis longi);

- **піхва сухожилків м'язів-розгиначів пальців та розгинача вказівного пальця** (vagina tendinum musculorum extensorum digitorum et extensoris indicis);

- **піхва сухожилка м'яза-розгинача мізинця** (vagina tendinis musculi extensoris digiti minimi);

- **піхва сухожилка ліктьового м'яза-розгинача зап'ястка** (vagina tendinis musculi extensoris carpi ulnaris).

#### **Сумки верхньої кінцівки**

(bursae membri superioris)

Сумки верхньої кінцівки (bursae membri superioris) розташовані у певних місцях (між шкірою, фасціями, м'язами та сухожилками), містять синовіальну рідину і називаються за назвою певного м'яза.

**Це такі сумки:**

- **підсухожилкова сумка трапецієподібного м'яза** (bursa subtendinea musculi trapezii);

- **підшкірна надплечова сумка** (bursa subcutanea acromialis);

- **піднадплечова сумка** (bursa subacromialis);

- **піддельтоподібна сумка** (bursa subdeltoidea);

- **сумка дзьобоподібно-плечового м'яза** (bursa musculi coracobrachialis);

- **підсухожилкова сумка підостьового м'яза** (bursa subtendinea musculi infraspinati);

- **підсухожилкова сумка підлопаткового м'яза** (bursa subtendinea musculi subscapularis);

- **підсухожилкова сумка великого круглого м'яза** (bursa subtendinea musculi teretis majoris);

- **підсухожилкова сумка найширшого м'яза спини** (bursa subtendinea musculi latissimi dorsi);

- **ліктьова підшкірна сумка** (bursa subcutanea olecrani);

- **ліктьова внутрішньосухожилкова сумка** (bursa intratendinea olecrani);

- **підсухожилкова сумка триголового м'яза плеча** (bursa subtendinea musculi tricipitis brachii);

- **двоголово-променева сумка** (bursa bicipitoradialis);

- **міжкісткова ліктьова сумка** (bursa cubitalis interossea).

**Ділянки верхньої кінцівки**  
(regiones membri superioris)

**1 Дельтоподібна ділянка** (regio deltoidea).

**2 Плечова ділянка** (regio brachialis) складається із:

- **задньої плечової ділянки** (regio brachii posterior; regio brachialis posterior);

- **передньої плечової ділянки** (regio brachii anterior; regio brachialis anterior).

З обох сторін від двоголового м'яза плеча в передній плечовій ділянці (regio brachii anterior) розташовані:

- присередня двоголова борозна (sulcus bicipitalis medialis), де проходить судинно-нервовий пучок плеча;

- бічна двоголова борозна (sulcus bicipitalis lateralis), де проходить головна вена (v. cephalica).

Між борозною променевого нерва на плечовій кістці (sulcus nervi radialis humeri) спереду і тригольним м'язом плеча (m. triceps brachii) ззаду міститься канал променевого нерва (canalis nervi radialis), через який проходять променевий нерв (n. radialis), глибокі артерія і вени плеча (arteria et venae profundae brachii).

**3 Ліктьова ділянка** (regio cubitalis) має:

- **задню ліктьову ділянку** (regio cubitalis posterior);

- **передню ліктьову ділянку** (regio cubitalis anterior), в якій розташована **ліктьова ямка** (fossa cubitalis).

**Ліктьова ямка** (fossa cubitalis) має форму ромба і оточена:

- із зовнішнього боку та знизу плечо-променевим м'язом (m. brachioradialis);

- присередньо та знизу круглим м'язом-привертачем (m. pronator teres);

- угорі плечовим м'язом (m. brachialis);

- дном ямки є плечовий м'яз (m. brachialis).

**4 Передплічна ділянка** (regio antebrachialis) має:

- **передню передплічну ділянку** (regio antebrachii anterior; regio antebrachialis anterior);

- **задню передплічну ділянку** (regio antebrachii posterior; regio antebrachialis posterior);

- **променевий край** (margo radialis) або **бічний край** (margo lateralis);

- **ліктьовий край** (margo ulnaris) або **присередній край** (margo medialis).

Між м'язами переднього відділу передпліччя

(musculi compartimenti antebrachii anterioris) утворюється три **борозни**, де проходять судини та нерви:

- **променева борозна** (sulcus radialis) – між плечо-променевим м'язом (musculus brachioradialis) і променевим м'язом-згиначем зап'ястка (musculus flexor carpi radialis);

- **серединна борозна** (sulcus medianus) – між променевим м'язом-згиначем зап'ястка (m. flexor carpi radialis) і поверхневим м'язом-згиначем пальців кисті (musculus flexor digitorum superficialis manus);

- **ліктьова борозна** (sulcus ulnaris) – між ліктьовим м'язом-згиначем зап'ястка (musculus flexor carpi ulnaris) і поверхневим м'язом-згиначем пальців кисті (musculus flexor digitorum superficialis manus).

**5 Ділянка кисті** (regio manus) має:

- **зап'ясткову ділянку** (regio carpalis), яка складається з:

- **передньої зап'ясткової ділянки** (regio carpalis anterior);

- **задньої зап'ясткової ділянки** (regio carpalis posterior);

- **тильну ділянку кисті** (regio dorsalis manus);

- **долоню** (palma; vola), або **долонну ділянку** (regio palmaris);

- **тенар** (thenar), або **підвищення великого пальця** (eminentia thenaris);

- **гіпотенар** (hypothenar), або **підвищення мізинця** (eminentia hypothenaris);

- **п'ясткову ділянку** (regio metacarpalis);

- **пальці кисті** (digiti manus) мають:

- **долонні поверхні пальців** (facies palmares digitorum);

- **тильні поверхні пальців** (facies dorsales digitorum).

**Пальці кисті** (digiti manus) поділяються на:

- **великий палець кисті** (pollex); **перший палець** [I] (digitus primus [I]);

- **вказівний палець** (index); **другий палець** [II] (digitus secundus [II]);

- **середній палець** (digitus medius); **третій палець** [III] (digitus tertius [III]);

- **перстеновий палець** (digitus anularis); **четвертий палець** [IV] (digitus quartus [IV]);

- **мізинець** (digitus minimus); **п'ятий палець** [V] (digitus quintus [V]).

**М'язи нижньої кінцівки**  
(musculi membri inferioris)

Вони поділяються на:

- **м'язи тазового пояса** (musculi cinguli pelvici), або м'язи пояса нижньої кінцівки (musculi cinguli membri inferioris);

- **м'язи вільної частини нижньої кінцівки** (musculi partis liberae membri inferioris).

Вільна частина нижньої кінцівки має такі відділи:

- **передній відділ стегна** (compartimentum femoris anterioris), або відділ розгиначів стегна (compartimentum femoris extensorum);

- **задній відділ стегна** (compartimentum femoris posterioris), або відділ згиначів стегна (compartimentum femoris flexorum);

- **присередній відділ стегна** (compartimentum femoris mediale), або привідний відділ стегна (compartimentum femoris adductorum);

- **передній відділ гомілки** (compartimentum cruris anterioris), або відділ розгиначів гомілки (compartimentum cruris extensorum);

- **задній відділ гомілки** (compartimentum cruris

posterius), або відділ згиначів гомілки (compartimentum cruris flexorum), який складається з:

- поверхневої частини (pars superficialis), або *литкової частини* (pars gastrocnemialis) чи *триголової частини* (pars tricipitalis);
- глибокої частини (pars profunda), або *камбалоподібної частини* (pars solealis);
- *бічний відділ гомілки* (compartimentum cruris laterale), або *малогомілковий відділ гомілки* (compartimentum cruris fibularium), або *compartimentum cruris peroneorum*);
- *тил стопи* (dorsum pedis);
- *підосшу* (planta).

### **М'язи тазового пояса**

(musculi cinguli pelvici),

або **м'язи пояса нижньої кінцівки**  
(musculi cinguli membri inferioris)

Вони поділяються на:

- внутрішні м'язи;
- зовнішні м'язи.

До **внутрішніх м'язів тазового пояса** (musculi cinguli pelvici interni) **належать**:

#### **1 Клубово-поперековий м'яз** (musculus iliopsoas).

Він утворений двома м'язами: **клубовим м'язом** (musculus iliacus) та **великим поперековим м'язом** (musculus psoas major), які, починаючись на поперекових хребцях (vertebrae lumbales) і кульшовій кістці (os coxae), з'єднуються між собою і формують єдиний м'яз, який прикріплюється до стегнової кістки (femur).

- **клубовий м'яз** (musculus iliacus). Він розміщений в клубовій ямці (fossa iliaca).

**Початок**: від верхніх двох третин клубової ямки (fossa iliaca), внутрішньої губи клубового гребеня (labium internum cristae iliacaе), передньої крижово-клубової зв'язки (lig. sacroiliacum anterius).

**Прикріплення**: з'єднується з великим поперековим м'язом (musculus psoas major).

- **великий поперековий м'яз** (musculus psoas major). Він прилягає до тіл поперекових хребців (corpora vertebrarum lumbalium) і розташований на задній стінці черевної порожнини (paries posterior cavitatis abdominis).

**Початок**: від бічної поверхні тіл хребців (facies lateralis corporum vertebrarum), міжхребцевих дисків (disci intervertebrales) і від поперечних відростків XII грудного та I-V поперекових хребців.

**Прикріплення**: пройшовши граничну лінію таза (linea terminalis pelvis), з'єднується з клубовим м'язом (musculus iliacus), утворюючи клубово-поперековий м'яз (musculus iliopsoas).

**Прикріплення клубово-поперекового м'яза** (musculus iliopsoas): до малого вертлюга стегнової кістки (trochanter minor femoris).

**Функція клубово-поперекового м'яза** (musculus iliopsoas): згинає та відвертає стегно (flexio et supinatio femoris); при фіксованому стегні (femur) нахилає таз (pelvis) разом із тулубом (truncus) уперед.

#### **2 Малий поперековий м'яз** (musculus psoas

minor), він є непостійним м'язом.

**Початок**: від бічної поверхні тіл XII грудного та I поперекового хребців та міжхребцевим диском (discus intervertebralis) між ними.

**Прикріплення**: до дугоподібної лінії клубової кістки (linea arcuata ossis ilii), клубово-лобкового підвищення (eminentia iliopubica). Частина сухожилкових пучків проходить у клубово-гребінну дугу (arcus iliopectineus) і широку фасцію (fascia lata).

**Функція**: натягує клубово-гребінну дугу (arcus iliopectineus); напружує широку фасцію (fascia lata), дещо згинає в поперековій ділянці хребтовий стовп (columna vertebralis).

#### **3 Внутрішній затульний м'яз** (musculus obturatorius internus).

**Початок**: від краю затульного отвору (margo foraminis obturati) і від внутрішньої поверхні затульної перетинки (facies interna membranae obturatoriae), тазової поверхні клубової кістки над затульним отвором і від затульної фасції (fascia obturatoria).

**Прикріплення**: до вертлюгової ямки стегнової кістки (fossa trochanterica femoris).

**Функція**: обертає стегно назовні (rotatio femoris externa).

#### **4 Грушоподібний м'яз** (musculus piriformis).

**Початок**: від тазової поверхні крижової кістки (facies pelvica ossis sacri), збоку від передніх крижових отворів (foramina sacralia anteriora).

**Прикріплення**: до верхівки великого вертлюга стегнової кістки (apex trochanteris majoris femoris).

**Функція**: обертає стегно назовні (rotatio femoris externa), дещо відводить його (abductio femoris), при спіранні на одну ногу бере участь в нахилі таза в свій бік і вперед.

До **зовнішніх м'язів тазового пояса** (musculi cinguli pelvici externi) належать:

#### **1 Верхній близнюковий м'яз** (musculus gemellus superior)

**Початок**: від сідничної ості (spina ischiadica).

**Прикріплення**: до вертлюгової ямки (fossa trochanterica), а частина сухожилкових волокон влітається у сухожилок внутрішнього затульного м'яза (tendo musculi obturatorii).

**Функція**: обертає стегно назовні (rotatio externa femoris).

#### **2 Нижній близнюковий м'яз** (musculus gemellus inferior).

**Початок**: від сідничного горба (tuber ischiadicum).

**Прикріплення**: до вертлюгової ямки (fossa trochanterica), а частина сухожилкових волокон влітається у сухожилок внутрішнього затульного м'яза (tendo musculi obturatorii).

**Функція**: обертає стегно назовні (rotatio femoris externa).

#### **3 Великий сідничний м'яз** (musculus gluteus maximus).

**Початок**: від зовнішньої поверхні крила клубової кістки (facies externa alae ossis ilii) позаду задньої сідничної лінії (linea glutea posterior), від клубового гребеня (crista iliaca), а також від спинної поверхні крижової кістки (facies dorsalis ossis sacri), задньої

поверхні куприка (facies coccygis posterior) і крижово-горбової зв'язки (lig. sacrotuberale).

**Прикріплення:** до сідничної горбистості стегнової кістки (tuberositas glutea femoris) та бічної між'язової перегородки стегна (septum intermusculare femoris laterale); частина м'язових пучків влітається у клубово-великогомілкове пасмо (tractus iliotibialis).

**Функція:** розгинає стегно (extensio femoris), відводить стегно (abductio femoris), відвертає стегно (supinatio femoris), при фіксованому стегні розгинає таз і тулуб (extensio pelvis et trunci), утримуючи тулуб (truncus) у вертикальному положенні.

**4 Середній сідничний м'яз** (musculus gluteus medius).

**Початок:** від зовнішньої поверхні крила клубової кістки (facies externa alae ossis ilii) між передньою та задньою сідничними лініями (lineae gluteae anterior et posterior) спереду і знизу та клубовим гребенем (crista iliaca) зверху і ззаду.

**Прикріплення:** до верхівки та зовнішньої поверхні великого вертлюга (apex et facies externa trochanteris majoris).

**Функція:** відводить стегно (abductio femoris); передні м'язові волокна привертають стегно (pronatio femoris), задні відвертають його (supinatio femoris); при фіксованому стегні (femur) м'яз утримує таз (pelvis) із тулубом (truncus) у вертикальному положенні.

**5 Малий сідничний м'яз** (musculus gluteus minimus).

**Початок:** від зовнішньої поверхні крила клубової кістки (facies externa ossis ilii) між передньою та нижньою сідничними лініями (lineae gluteae anterior et inferior) і від краю великої сідничної вирізки (margo incisurae ischiadicae majoris).

**Прикріплення:** до переднього краю великого вертлюга (margo anterior trochanteris majoris); частина м'язових пучків влітається в суглобову капсулу кульшового суглоба (capsula articularis articulationis coxae).

**Функція:** відводить стегно (abductio femoris); його передні м'язові пучки беруть участь у обертанні стегна досередини (rotatio femoris interna); його задні м'язові пучки беруть участь у обертанні назовні (rotatio externa).

**6 Квадратний м'яз стегна** (musculus quadratus femoris).

**Початок:** від верхньої частини сідничного горба (pars superior tuberis ischiadici).

**Прикріплення:** до верхньої частини міжвертлюгового гребеня (pars superior cristae intertrochantericae).

**Функція:** обертає стегно назовні (rotatio femoris externa), приводить стегно (adductio femoris).

**7 Зовнішній затульний м'яз** (musculus obturatorius externus).

**Початок:** від кульшової кістки (os coxae) вздовж краю затульного отвору (margo foraminis obturati) та від зовнішньої поверхні затульної перетинки (facies externa membranae obturatoriae).

**Прикріплення:** до вертлюгової ямки (fossa trochanterica). Частина м'язових пучків влітається в суглобову капсулу кульшового суглоба (capsula

articularis articulationis coxae).

**Функція:** обертає стегно назовні (rotatio femoris externa), бере участь в його згинанні, підтримує низу голівку стегнової кістки (caput femoris).

**8 М'яз-натягувач широкої фасції** (musculus tensor fasciae latae).

**Початок:** від зовнішньої губи клубового гребеня (labium externum cristae iliacaе) до верхньої передньої клубової ості (spina iliaca anterior superior).

На межі між верхньою і середньою третинаю стегна цей м'яз (musculus tensor fasciae latae) переходить в клубово-великогомілкове пасмо (tractus iliotibialis) широкої фасції стегна (fascia lata).

**Прикріплення** клубово-великогомілкового пасма (tractus iliotibialis): до бічного відростка великогомілкової кістки (condylus lateralis femoris).

**Функція:** згинає стегно (flexio femoris), натягує клубово-великогомілкове пасмо (tractus iliotibialis); укріплює колінний суглоб (art. genus) в розігнутому положенні.

#### **М'язи вільної частини нижньої кінцівки** (musculi partis liberae membri inferioris)

Вони поділяються на:

- **м'язи стегна** (musculi femoris);

- **м'язи гомілки** (musculi cruris);

- **м'язи стопи** (musculi pedis).

#### **М'язи стегна** (musculi femoris)

М'язи стегна поділяються на:

- **м'язи переднього відділу стегна** (musculi compartimenti femoris anterioris), або м'язи відділу розгиначів стегна (musculi compartimenti femoris extensorum);

- **м'язи заднього відділу стегна** (musculi compartimenti femoris posterioris), або м'язи відділу згиначів стегна (musculi compartimenti femoris flexorum);

- **м'язи присереднього відділу стегна** (musculi compartimenti femoris medialis), або м'язи привідного відділу стегна (musculi compartimenti femoris adductorum).

До **м'язів переднього відділу стегна** (musculi compartimenti femoris anterioris), або м'язів відділу розгиначів стегна (musculi compartimenti femoris extensorum), належать:

**1 Кравецький м'яз** (musculus sartorius).

**Початок:** від верхньої передньої клубової ості (spina iliaca anterior superior).

**Прикріплення:** до горбистості великогомілкової кістки (tuberositas tibiae) і влітається у фасцію гомілки (fascia cruris).

**Функція:** згинає стегно і гомілку (flexio femoris et cruris); обертає стегно назовні (rotatio femoris externa); відводить стегно (abductio femoris), а при піднятій нижній кінцівці (membrum inferius) і зігнутий в колінному суглобі (art. genus) гомілці (crus) привертає її (pronatio cruris).

**2 Чотириголовий м'яз стегна** (musculus quadriceps femoris) складається з таких чотирьох м'язів: прямого м'яза стегна (musculus rectus femoris), бічного широкого м'яза (musculus vastus lateralis), присереднього широкого м'яза (musculus

vastus medialis) та проміжного широкого м'яза (musculus vastus intermedius).

У нижній третині стегна усі чотири м'язи утворюють спільний для них сухожилок, який, охопивши з обох боків наколінки (patella), прикріплюється до горбистості великогомілкової кістки (tuberositas tibiae).

Та частина сухожилка чотириголового м'яза стегна (musculus quadriceps femoris), яка розташована між верхівкою наколінки і горбистістю великогомілкової кістки (tuberositas tibiae), називається зв'язкою наколінки (lig. patellae).

Частина сухожилка чотириголового м'яза стегна (musculus quadriceps femoris), яка йде до наколінки і охоплює його, називається наднаколінковим апоневрозом (aponeurosis suprapatellaris).

- **прямий м'яз стегна** (musculus rectus femoris) має:

- **пряму головку** (caput rectum);

**Початок:** від нижньої передньої клубової ості (spina iliaca anterior inferior).

- **повернену голівку** (caput reflexum);

**Початок:** від зовнішньої поверхні клубової кістки (facies externa ossis ilii) над кульшовою западиною (acetabulum).

**Функція прямого м'яза стегна** (musculus rectus femoris): згинає стегно (flexio femoris) у кульшовому суглобі (art. coxae).

- **бічний широкий м'яз** (musculus vastus lateralis);

**Початок:** від нижньої частини великого вертлюга (pars inferior trochanteris majoris), верхньої частини міжвертлюгової лінії (pars superior lineae intertrochantericae), від сідничної горбистості (tuberositas glutea) та верхньої частини бічної губи шорсткої лінії (pars superior labii lateralis lineae asperae) і від бічної міжм'язової перегородки стегна (septum intermusculare femoris laterale).

**Прикріплення:** сухожилок бічного широкого м'яза (tendo musculi vasti lateralis) переходить у спільний сухожилок чотириголового м'яза стегна (tendo communis musculi quadricipitis femoris) і утворює бічний тримач наколінки (retinaculum patellae laterale).

- **присередній широкий м'яз** (musculus vastus medialis);

**Початок:** від нижньої частини міжвертлюгової лінії (pars inferior lineae intertrochantericae) та від прилеглої частини передньої поверхні стегнової кістки (facies anterior femoris), присередньої губи шорсткої лінії (labium medialis lineae asperae) і присередньої міжм'язової перегородки стегна (septum intermusculare femoris mediale).

**Прикріплення:** сухожилок присереднього широкого м'яза (tendo musculi vasti lateralis) переходить у спільний сухожилок чотириголового м'яза стегна (tendo communis musculi quadricipitis femoris) і утворює присередній тримач наколінки (retinaculum patellae mediale).

- **проміжний широкий м'яз** (musculus vastus intermedius).

**Початок:** від передньої поверхні стегнової кістки (facies anterior femoris), нижньої частини бічної губи шорсткої лінії (pars inferior labii medialis lineae

asperae) та від бічної міжм'язової перегородки стегна (septum intermusculare femoris laterale).

**Прикріплення:** сухожилок проміжного широкого м'яза (tendo musculi vasti intermedii) переходить у спільний сухожилок чотириголового м'яза стегна (tendo communis musculi quadricipitis femoris).

**Функція чотириголового м'яза стегна** (musculus quadriceps femoris): розгинає гомілку (extensio cruris) в колінному суглобі (articulatio genus); а прямий м'яз (musculus rectus femoris) згинає стегно (flexio femoris) у кульшовому суглобі (articulatio coxae).

**3 Суглобовий м'яз коліна** (musculus articularis genus), розташований під проміжним широким м'язом (musculus vastus intermedius).

**Початок:** від нижньої частини передньої поверхні тіла стегнової кістки (pars inferior faciei anterioris corporis femoris).

**Прикріплення:** до передньої стінки суглобової капсули колінного суглоба (paries anterior capsulae articularis articulationis genus).

**Функція:** натягує суглобову капсулу (capsula articularis).

До **м'язів заднього відділу стегна** (musculi compartimenti femoris posterioris), або **м'язів відділу згиначів стегна** (musculi compartimenti femoris flexorum), належать:

**1 Двоголовий м'яз стегна** (musculus biceps femoris), який складається з:

- **довгої головки** (caput longum);

**Початок:** від верхньо-присередньої поверхні сідничного горба (facies superiomedialis tuberis ischiadici) і від крижово-горбової зв'язки (lig. sacrotuberale).

**Прикріплення:** на межі середньої і нижньої третини стегна довга головка (caput longum) з'єднується з короткою головкою (caput breve).

- **короткої головки** (caput breve).

**Початок:** від середньої третини бічної губи шорсткої лінії стегнової кістки (labium laterale lineae asperae femoris), верхньої частини бічного надвідростка стегнової кістки (pars superior epicondylis lateralis femoris) та від бічної міжм'язової перегородки стегна (septum intermusculare femoris laterale).

**Прикріплення:** на межі середньої і нижньої третини стегна довга головка (caput longum) з'єднується з короткою головкою (caput breve), утворюючи спільний сухожилок, що прикріплюється до головки малогомілкової кістки (caput fibulae).

**Функція двоголового м'яза стегна** (musculus biceps femoris): розгинає стегно (extensio femoris) в кульшовому суглобі (articulatio coxae), приводить стегно (adductio femoris), згинає гомілку (flexio cruris) в колінному суглобі (articulatio genus), при зігнутому колінному суглобі (articulatio genus) обертає гомілку назовні (rotatio cruris externa).

**2 Півсухожилковий м'яз** (musculus semitendinosus).

**Початок:** від сідничного горба (tuber ischiadicum) і крижово-горбової зв'язки (lig. sacrotuberale).

**Прикріплення:** до горбистості великогомілкової

кістки (tuberositas tibiae) і фасції гомілки (fascia cruris), бере участь у формуванні поверхневої гусячої лапки (pes anserinus superficialis).

**Функція:** розгинає стегно (extensio femoris), згинає гомілку (flexio cruris), при зігнутій нижній кінцівці (membrum inferius) в колінному суглобі (articulatio genus) обертає гомілку досередини (rotatio cruris interna).

**3 Півперетинчастий м'яз** (musculus semimembranosus).

**Початок:** від сідничного горба (tuber ischiadicum).

**Прикріплення:** на рівні задньої поверхні колінного суглоба (facies posterior articulationis genus) сухожилок півперетинчастого м'яза (tendo musculi semimembranosi) потовщується і ділиться на *три* сухожилкових пучки (присередній, середній та бічний); цю розгалужену сухожилкову частину називають глибокою гусячою лапкою (pes anserinus profundus).

**Присередній сухожилковий пучок** (fasciculus tendinis medialis) **прикріплюється** до присереднього відростка великогомілкової кістки (condylus medialis tibiae) під обхідною великогомілковою зв'язкою (lig. collaterale tibiale).

**Середній сухожилковий пучок** (fasciculus tendinis medius) **прикріплюється** до задньої поверхні присереднього відростка великогомілкової кістки (facies posterior condyli medialis tibiae).

**Бічний сухожилковий пучок** (fasciculus tendinis lateralis) **продовжується** в косу підколінну зв'язку (lig. popliteum obliquum), яка влітається у задню стінку суглобової капсули колінного суглоба (paries posterior capsulae articularis articulationis genus).

**Функція півперетинчастого м'яза** (musculus semimembranosus): розгинає стегно (extensio femoris), згинає гомілку (flexio cruris), при зігнутій в колінному суглобі (art. genus) кінцівці гомілку обертає досередини (rotatio cruris interna); натягує задню стінку капсули колінного суглоба (paries posterior capsulae articulationis genus), запобігаючи її стисканню при згинанні гомілки (flexio cruris).

**До м'язів присереднього відділу стегна** (musculi compartimenti femoris medialis), або м'язів привідного відділу стегна (musculi compartimenti femoris adductorum), належать:

**1 Тонкий м'яз** (musculus gracilis).

**Початок:** від нижньої частини лобкового симфізу (pars inferior symphysis pubicae) та від нижньої гілки лобкової кістки (ramus inferior ossis pubis).

**Прикріплення:** до присереднього краю горбистості великогомілкової кістки (margo medialis tuberositatis tibiae), бере участь у формуванні поверхневої гусячої лапки (pes anserinus superficialis).

**Функція:** приводить стегно (adductio femoris), згинає гомілку (flexio cruris) з одночасним обертанням її досередини (rotatio cruris interna).

**2 Гребінний м'яз** (musculus pectineus).

**Початок:** від лобкового гребеня (crista pubica ossis pubis) і верхньої гілки лобкової кістки (ramus

superior ossis pubis).

**Прикріплення:** до гребінної лінії стегнової кістки (linea pectinea ossis femoris).

**Функція:** приводить стегно (adductio femoris), згинає стегно (flexio femoris).

**3 Довгий привідний м'яз** (musculus adductor longus).

**Початок:** від зовнішньої поверхні верхньої гілки лобкової кістки (facies externa rami superioris ossis pubis) між лобковим горбком (tuberculum pubicum) і лобковим симфізом (symphysis pubica).

**Прикріплення:** до середньої третини присередньої губи шорсткої лінії (labium mediale lineae asperae).

**Функція:** приводить і згинає стегно (adductio et flexio femoris), обертає його назовні (rotatio femoris externa).

**4 Короткий привідний м'яз** (musculus adductor brevis).

**Початок:** від зовнішньої поверхні тіла (facies externa corporis) та нижньої гілки лобкової кістки.

**Прикріплення:** до верхньої третини присередньої губи шорсткої лінії стегнової кістки (labium mediale lineae asperae ossis femoris).

**Функція:** приводить стегно (adductio femoris), бере участь в згинанні стегна (flexio femoris) і обертанні стегна назовні (rotatio femoris externa).

**5 Великий привідний м'яз** (musculus adductor magnus).

**Початок:** від сідничного горба (tuber ischiadicum) і гілки сідничної кістки (ramus ossis ischii) та нижньої гілки лобкової кістки (ramus inferior ossis pubis).

**Прикріплення:** до присередньої губи шорсткої лінії стегнової кістки (labium mediale lineae asperae ossis femoris) та до привідного горбка присереднього відростка стегнової кістки (tuberculum adductorium condyli medialis ossis femoris).

**Функція:** приводить стегно (adductio femoris), обертає стегно назовні (rotatio femoris externa).

**6 Малий привідний м'яз** (musculus adductor minimus) є проксимальною частиною великого привідного м'яза (pars proximalis musculi adductoris magni) з горизонтальним напрямком м'язових волокон.

**Початок:** від нижньої гілки лобкової кістки (ramus inferior ossis pubis).

**Прикріплення:** до проксимальної частини присередньої губи шорсткої лінії (pars proximalis labii medialis lineae asperae).

**Функція:** приводить стегно (adductio femoris).

### **М'язи гомілки** (musculi cruris)

М'язи гомілки поділяються на:

- м'язи заднього відділу гомілки (musculi compartimenti cruris posterioris);

- м'язи переднього відділу гомілки (musculi compartimenti cruris anterioris);

- м'язи бічного відділу гомілки (musculi compartimenti cruris lateralis).



**М'язи заднього відділу гомілки**  
(musculi compartimenti cruris posterioris),  
або **відділу згиначів гомілки** (compartimenti  
cruris flexorum)

Вони складаються з:

- **поверхневої частини** (pars superficialis), або **литкової частини** (pars gastrocnemialis), або **триголової частини** (pars tricipitalis);
- **глибокої частини** (pars profunda), або **камбалоподібної частини** (pars solealis).

**М'язи поверхневої частини заднього відділу гомілки**

(musculi partis superficialis compartimenti cruris posterioris):

**1 Триголовий м'яз литки** (musculus triceps surae) починається трьома головками: присередньою і бічною головками литкового м'яза (caput mediale et laterale musculi gastrocnemii) та камбалоподібним м'язом (m. soleus). Ці два м'язи мають спільний сухожилок – п'ятковий сухожилок, сухожилок Ахілла (tendo calcaneus s. Achillis).

- **литковий м'яз** (musculus gastrocnemius) є двосуглобовий м'яз, оскільки він оминає через колінний та надп'яtkово-гомілковий суглоби (articulationes genus et talocruralis) і має дві голівки:

- **бічну голівку** (caput laterale);

**Початок:** від підколінної поверхні стегнової кістки (facies poplitea ossis femoris) над її бічним відростком (condylus lateralis).

**Прикріплення:** майже посередині гомілки м'язове черевце бічної голівки (caput laterale) зливається з присередньою голівкою (caput mediale), утворюючи загальне м'язове черевце, яке переходить у спільний сухожилок литкового м'яза (tendo communis musculi gastrocnemii).

- **присередню голівку** (caput mediale).

**Початок:** від підколінної поверхні стегнової кістки (facies poplitea ossis femoris) над її присереднім відростком (condylus medialis).

**Прикріплення:** майже посередині гомілки м'язове черевце присередньої голівки (caput mediale) зливається з бічною голівкою (caput laterale), утворюючи загальне м'язове черевце, яке переходить у спільний сухожилок литкового м'яза (tendo communis musculi gastrocnemii).

- **камбалоподібний м'яз** (musculus soleus) є односуглобовим, оминає тільки надп'яtkово-гомілковий суглоб (art. talocruralis).

**Початок:** від лінії камбалоподібного м'яза великогомілкової кістки (linea musculi solei tibiae), від проксимального кінця малоогомілкової кістки (extremitas proximalis fibulae) і від сухожилкової дуги камбалоподібного м'яза (arcus tendineus musculi solei). Ця сухожилкова дуга перекидається між ділянками початку камбалоподібного м'яза на гомілкових кістках (tibia et fibula).

**Прикріплення:** сухожилок камбалоподібного м'яза (tendo musculi solei) з'єднується з сухожилком литкового м'яза, утворюючи п'ятковий сухожилок; сухожилок Ахілла (tendo calcaneus seu Achillis) прикріплюється до п'яtkового горба п'яtkової кістки

(tuber calcanei).

**Функція триголового м'яза литки** (musculus triceps surae): згинає гомілку і стопу (flexio cruris et pedis) – підшовове згинання (flexio plantae); при фіксованій стопі (pes fixus) утримує гомілку (crus) на надп'яtkовій кістці (talus), не даючи їй нахилитися вперед, тим самим забезпечує вертикальне положення тіла під час прямоходіння.

**2 Підшововий м'яз** (musculus plantaris) є непотійним і розташовується не на підшві (planta), а у задньому відділі гомілки (compartimentum cruris posterioris) між її поверхневою та глибокою частинами (pars superficialis et pars profunda).

**Початок:** від підколінної поверхні (facies poplitea) над бічним відростком стегнової кістки (condylus lateralis ossis femoris) вище бічної голівки литкового м'яза (caput laterale musculi gastrocnemii) та від задньої стінки суглобової капсули колінного суглоба (paries posterior capsulae articularis articulationis genus).

**Прикріплення:** до п'яtkового горба (tuber calcanei), інколи вплітається у п'яtkовий сухожилок (tendo calcaneus).

**Функція:** бере участь у згинанні гомілки і стопи (flexio cruris et pedis), натягує капсулу колінного суглоба (capsula articulationis genus).

**М'язи глибокої частини заднього відділу гомілки**  
(musculi partis profundae compartimenti cruris posterioris)

**1 Підколінний м'яз** (musculus popliteus).

**Початок:** від зовнішньої поверхні бічного відростка стегнової кістки (facies externa condyli lateralis ossis femoris) і від дугоподібної підколінної зв'язки (lig. popliteum arcuatum).

**Прикріплення:** до задньої поверхні тіла великогомілкової кістки (facies posterior corporis tibiae) над лінією камбалоподібного м'яза (linea musculi solei).

**Функція:** згинає гомілку (flexio cruris), обертаючи її досередини (rotatio interna); натягує капсулу колінного суглоба (capsula articulationis genus).

**2 Довгий м'яз-згинач пальців** (musculus flexor digitorum longus).

**Початок:** від задньої міжм'язової перегородки гомілки (septum intermusculare cruris posterioris), фасції гомілки (fascia cruris) та від задньої поверхні великогомілкової кістки (facies posterior tibiae) нижче лінії камбалоподібного м'яза (linea musculi solei).

**Прикріплення:** до підшовових поверхонь кінцевих фаланг II-V пальців.

**Функція:** згинає кінцеві фаланги II-V пальців стопи (flexio phalangium distalium digitorum secundi-quinti pedis [II-V]); згинає стопу (flexio pedis), обертаючи її назовні (rotatio pedis externa).

**3 Задній великогомілковий м'яз** (musculus tibialis posterior).

**Початок:** від нижньої поверхні бічного відростка і верхніх двох третин тіла великогомілкової кістки, від задньої поверхні тіла малоогомілкової кістки (facies posterior corporis fibulae) і від міжкісткової перетин-

ки гомілки (membrana interossea cruris).

**Прикріплення:** до горбистості човноподібної кістки (tuberositas ossis navicularis), трьох клиноподібних кісток (ossa cuneiformia mediale, intermedium et laterale) і до основи IV плеснової кістки (basis ossis metatarsi quarti [IV]).

**Функція:** згинає стопу (flexio pedis) – підшвове згинання (flexio plantaris); приводить і відвертає стопу (adductio et supinatio pedis).

**4 Довгий м'яз-згинач великого пальця стопи** (musculus flexor hallucis longus).

**Початок:** від задньої поверхні нижніх двох третин тіла малогомілкової кістки, міжкісткової перетинки гомілки (membrana interossea cruris) та від задньої міжм'язової перегородки гомілки (septum intermusculare cruris posterius).

**Прикріплення:** до підшвової поверхні кінцевої фаланги великого пальця стопи (facies plantae phalangis distalis hallucis).

**Функція:** згинає великий палець стопи (flexio hallucis), бере участь у згинанні (супінації) та привертанні стопи (pronatio pedis); укріплює поздовжнє склепіння стопи (arcus pedis longitudinalis).

#### **М'язи переднього відділу гомілки**

(musculi compartimenti cruris anterioris),

або **м'язи відділу розгиначів гомілки** (musculi compartimenti cruris flexorum)

**1 Передній великогомілковий м'яз** (musculus tibialis anterior).

**Початок:** від бічного відростка (condylus lateralis) і верхньої частини бічної поверхні тіла великогомілкової кістки (pars superior faciei lateralis corporis tibiae), а також від прилеглих до них частин міжкісткової перетинки гомілки (membrana interossea cruris) і фасції гомілки (fascia cruris).

**Прикріплення:** до підшвової поверхні присередньої клиноподібної кістки (facies plantae ossis cuneiformis medialis) і до основи I плеснової кістки (basis ossis metatarsi).

**Функція:** розгинає (тильне згинання) і відвертає стопу (extensio et supinatio pedis), піднімає присередній край стопи і повертає назовні; укріплює поздовжнє склепіння стопи (arcus pedis longitudinalis); при фіксованій стопі нахилає вперед гомілку, сприяючи утриманню тіла у вертикальному положенні.

**2 Довгий м'яз-розгинач пальців** (musculus extensor digitorum longus).

**Початок:** від бічного відростка великогомілкової кістки (condylus lateralis tibiae), присередньої поверхні тіла малогомілкової кістки (facies medialis corporis fibulae), від верхньої частини міжкісткової перетинки гомілки (pars superior membranae interossee cruris), її фасції (fascia cruris) та передньої міжм'язової перегородки гомілки (septum intermusculare cruris anterioris).

**Прикріплення:** на рівні над'яtkово-гомілкового суглоба (art. talocruralis) сухожилок цього м'яза розгалужується на чотири сухожилки, які, утворюючи тильний апоневроз (aponeurosis dorsalis), прикріплюються до основ середніх і кінцевих фаланг II-V па-

льців.

**Функція:** розгинає II-V пальці та стопу, при фіксованій стопі утримує гомілку у вертикальному положенні.

**3 Третій малогомілковий м'яз** (musculus peroneus tertius) є відокремленою бічною частиною довгого м'яза-розгинача пальців (pars lateralis musculi extensoris digitorum longi).

**Початок:** від присередньої поверхні нижньої частини малогомілкової кістки (facies medialis partis inferioris fibulae) і від міжкісткової перетинки гомілки (membrana interossea cruris).

**Прикріплення:** до основи V плеснової кістки (basis ossis metatarsi quinti [V]).

**Функція:** привертає та розгинає стопу (pronatio et extensio pedis), піднімаючи її бічний край (margo lateralis pedis).

**4 Довгий м'яз-розгинач великого пальця стопи** (musculus extensor hallucis longus).

**Початок:** від середньої третини передньої поверхні малогомілкової кістки (facies anterior fibulae) та від міжкісткової перетинки гомілки (membrana interossea cruris).

**Прикріплення:** до основи кінцевої фаланги великого пальця стопи (basis phalangis distalis hallucis); частина сухожилкових пучків прикріплюється до його проксимальної фаланги (phalanx proximalis), формуючи сухожилковий розтяг.

**Функція:** розгинає великий палець стопи (extensio hallucis), бере участь у розгинанні стопи (extensio pedis).

**До м'язів бічного відділу гомілки** (musculi compartimenti cruris lateralis), або м'язів малогомілкового відділу гомілки (musculi compartimenti cruris fibularium або musculi compartimenti cruris peroneorum), належать такі м'язи:

**1 Довгий малогомілковий м'яз** (musculus peroneus longus).

**Початок:** від головки малогомілкової кістки (caput fibulae), від бічної поверхні бічного відростка великогомілкової кістки і фасції гомілки (facies lateralis condyli lateralis tibiae et fasciae cruris) – передня голівка довгого малогомілкового м'яза (caput anterior musculi peronei longi), а також від верхньої частини бічної поверхні малогомілкової кістки (pars superior faciei lateralis fibulae) – задня голівка довгого малогомілкового м'яза (caput posterius musculi peronei longi).

**Прикріплення:** до підшвової поверхні основи I і II плеснових кісток і до присередньої клиноподібної кістки (os cuneiforme mediale).

**Функція:** згинає стопу (flexio pedis), піднімає бічний край стопи (margo lateralis pedis), укріплює поперечне та поздовжнє склепіння стопи (arcus pedis transversus et arcus pedis longitudinales).

**2 Короткий малогомілковий м'яз** (musculus peroneus brevis).

**Початок:** від нижніх двох третин бічної поверхні малогомілкової кістки (facies lateralis fibulae) аж до бічної кісточки малогомілкової кістки (malleolus lateralis fibulae) та від обох міжм'язових перегородок гомілки (septa intermuscularia cruris anterioris et

posterius).

**Прикріплення:** до горбистості п'ятої плеснової кістки (tuberositas ossis metatarsi quinti).

**Функція:** згинає стопу (flexio pedis), піднімає бічний край стопи.

#### **М'язи стопи (musculi pedis)**

До них належать:

- **м'язи тилу стопи (musculi dorsi pedis);**

- **м'язи підшви (musculi plantae).**

#### **М'язи тилу стопи (musculi dorsi pedis)**

М'язи тилу стопи поділяються на:

- **короткий м'яз-розгинач пальців (musculus extensor digitorum brevis);**

**Початок:** від тильної та бічної поверхонь (facies dorsalis et facies lateralis) передньої частини п'яtkової кістки (pars anterior calcanei).

**Прикріплення:** чотирма сухожилками до основ проксимальних фаланг II-V пальців (bases phalangium proximalium digitorum secundi-quinti [II-V] pedis). Разом із довгим м'язом-розгиначем пальців (m. extensor digitorum longus) утворює на тильній поверхні середньої і кінцевої фаланг (facies dorsalis phalangium mediae et distalis) сухожилкове розтягнення (aponeurosis).

**Функція:** розгинає II-V пальці (extensio digitorum secundi – quinti [II-V] pedis).

- **короткий м'яз-розгинач великого пальця стопи (musculus extensor hallucis brevis);**

**Початок:** від верхньої та бічної поверхонь (facies superior et lateralis) передньої частини п'яtkової кістки (pars anterior calcanei).

**Прикріплення:** до тильної поверхні (facies dorsalis) основи проксимальної фаланги великого пальця стопи ((basis proximalis phalangis hallucis).

**Функція:** розгинає великий палець (extensio hallucis);

- **тильні міжкісткові м'язи стопи (musculi interossei dorsales pedis),** їх є чотири, вони розміщені в проміжках між плесновими кістками з тильного боку стопи.

**Початок:** кожен м'яз починається двома головками від обернених одна до одної поверхонь сусідніх плеснових кісток I та II, II та III, III та IV, IV та V.

**Прикріплення:** сухожилок кожного із цих чотирьох м'язів прикріплюється до основи проксимальної фаланги II-IV пальців стопи та до відповідного сухожилка довгого м'яза-розгинача пальців.

**Функція:** перший міжкістковий м'яз стопи відводить II палець (abductio digiti secundi) присередньо; останні три м'язи відводять відповідно II-IV пальці (abductio digitorum secundi – quarti) вбік (наближають до мізинця) та згинають проксимальні фаланги цих пальців (flexio phalangium proximalium digitorum). При одночасному скороченні першого і другого м'язів другий палець фіксується.

#### **М'язи підшви (musculi plantae)**

Виділяють три групи цих м'язів:

- **м'язи присереднього краю стопи (musculi marginis medialis pedis),** або **м'язи великогомілково-**

**го краю стопи (musculi marginis tibialis pedis).**

- **м'язи бічного краю стопи (musculi marginis lateralis pedis),** або **м'язи малогомілкового краю стопи (musculi marginis fibularis pedis).**

- **м'язи середньої групи підшви стопи (musculi aggregationis mediae plantae pedis).**

#### **М'язи присереднього краю стопи**

(musculi marginis medialis pedis),

або **м'язи великогомілкового краю стопи (musculi marginis tibialis pedis)**

До м'язів присереднього краю стопи належать:

- **відвідний м'яз великого пальця стопи (musculus abductor hallucis);**

**Початок:** від присередньої поверхні п'яtkового горба (facies medialis tuberis calcanei), підшовової поверхні човноподібної кістки (facies plantaris ossis navicularis), тримача сухожилків м'язів-згиначів (retinaculum musculorum flexorum), підшовового апоневроза (aponeurosis plantaris) і від присередньої кісточки (malleolus medialis).

**Прикріплення:** до присереднього боку основи проксимальної фаланги і до присередньої сесамоподібної кістки великого пальця стопи.

**Функція:** відводить великий палець стопи (abductio hallucis) в присередньому напрямку, зміцнює перше поздовжнє склепіння стопи (arcus pedis longitudinalis primus);

- **короткий м'яз-згинач великого пальця стопи (musculus flexor hallucis brevis);**

**Початок:** від присередньої сторони підшовової поверхні човноподібної кістки, довгої підшовової зв'язки (lig. plantare longum) та від сухожилка заднього великогомілкового м'яза (tendo musculi tibialis posterioris).

На самому початку короткий м'яз-згинач великого пальця стопи (musculus flexor hallucis brevis) розгалужується на **присередню** та **бічну голівки (capita mediale et laterale):**

- **присередня голівка (caput mediale);**

**Прикріплення:** разом із відвідним м'язом великого пальця (m. abductor hallucis) ця голівка прикріплюється до присередньої сесамоподібної кісточки великого пальця стопи (os sesamoideum mediale hallucis) і до підшовової поверхні основи (facies plantaris basis) проксимальної фаланги великого пальця стопи (phalanx proximalis hallucis).

- **бічна голівка (caput laterale).**

**Прикріплення:** разом із привідним м'язом великого пальця (m. adductor hallucis) ця голівка прикріплюється до бічної сесамоподібної кісточки великого пальця стопи (os sesamoideum laterale hallucis) і до підшовової поверхні основи (facies plantaris basis) проксимальної фаланги великого пальця стопи (phalanx proximalis hallucis).

**Функція короткого м'яза-згинача великого пальця стопи (musculus flexor hallucis brevis):** згинає великий палець стопи (flexio hallucis), зміцнює перше поздовжнє склепіння стопи (arcus pedis longitudinalis primus);

- **привідний м'яз великого пальця стопи**

(musculus adductor hallucis) має:

- **косу головку** (caput obliquum);

**Початок:** від підшовової поверхні кубоподібної кістки (facies plantaris ossis cuboidei), бічної клиноподібної кістки (os cuneiforme laterale), основ II-IV плеснових кісток (bases ossium metatarsi secundi-quarti [II-IV]) та довгої підшовової зв'язки (lig. plantare longum).

**Прикріплення:** на рівні голівки II плеснової кістки (caput ossis secundi metatarsi) з'єднується з поперечною голівкою (caput transversum), утворюючи привідний м'яз великого пальця стопи (musculus adductor hallucis).

- **поперечну головку** (caput transversum).

**Початок:** від підшовової поверхні суглобових капсул II-V плесно-фалангових суглобів та від дистальних кінців II-V плеснових кісток.

**Прикріплення:** до основи проксимальної фаланги великого пальця (basis phalangis proximalis hallucis), де сухожилок поперечної голівки (tendo capitis transversi) зливається з сухожилком косої голівки (tendo capitis obliqui).

**Функція привідного м'яза великого пальця стопи** (musculus adductor hallucis): приводить великий палець стопи (adductio hallucis), згинає великий палець стопи (flexio hallucis), зміцнює поперечне склепіння стопи (arcus pedis transversus).

#### **М'язи бічного краю стопи**

(musculi marginis lateralis pedis),

або **м'язи малогомілкового краю стопи**

(musculi marginis fibularis pedis)

До м'язів бічного краю стопи належать:

- **відвідний м'яз мізинця стопи** (musculus abductor digiti minimi pedis);

**Початок:** від підшовової поверхні п'яtkового горба (facies plantaris tuberis calcanei) і горбистості п'ятої плеснової кістки (tuberositas ossis metatarsi quinti) та від підшовового апоневроза (aponeurosis plantaris).

**Прикріплення:** до основи проксимальної фаланги мізинця (basis phalangis proximalis digiti minimi).

**Функція:** згинає проксимальну фалангу (flexio phalangis proximalis), одночасно із згинанням відводить мізинець стопи (abductio digiti minimi pedis) вбік.

- **відвідний м'яз п'ятої плеснової кістки** (musculus abductor ossis metatarsi quinti), що є частиною відвідного м'яза мізинця стопи (pars musculi abductoris digiti minimi pedis);

- **короткий м'яз-згинач мізинця стопи** (musculus flexor digiti minimi brevis pedis).

**Початок:** від присередньої частини підшовової поверхні основи V плеснової кістки та від довгої підшовової зв'язки (lig. plantare longum).

**Прикріплення:** до основи проксимальної фаланги мізинця (basis phalangis proximalis digiti minimi).

**Функція:** згинає мізинець стопи (flexio digiti minimi pedis).

#### **М'язи середньої групи підшови стопи**

До них належать:

- **короткий м'яз-згинач пальців** (musculus flexor

digitorum brevis);

**Початок:** від підшовової поверхні п'яtkового горба (facies plantaris tuberis calcanei) та від підшовового апоневроза (aponeurosis plantaris).

**Прикріплення:** чотирма сухожилками до бокових поверхонь середніх фаланг II-V пальців (facies laterales phalangium mediarum digitorum secundi-quinti [II-V]).

**Функція:** згинає II -V пальці (flexio digitorum secundi - quinti [II-V]), укріплює поздовжнє склепіння стопи (arcus pedis longitudinales).

- **квадратний м'яз підшови; додатковий м'яз-згинач** (musculus quadratus plantae; musculus flexor accessorius);

**Початок:** збоку і присередньо від нижньої поверхні задньої частини п'яtkової кістки (facies inferior partis posterioris ossis calcanei), від довгої підшовової зв'язки (lig. plantare longum).

**Прикріплення:** до бічного краю сухожилка довгого м'яза-згинача пальців (margo lateralis tendineus musculi flexoris digitorum longi).

**Функція:** згинає II -V пальці стопи (flexio digitorum secundi-quinti [II-V] pedis); одночасно допомагає довгому м'язу-згиначу пальців (musculus flexor digitorum longus) згинати ці пальці, змінюючи напрям розтягнення (тяги) його сухожилків; зміцнює поздовжнє склепіння стопи (arcus pedis longitudinales).

- **червоподібні м'язи стопи** (musculi lumbricales pedis) – чотири тонких веретенподібних м'язи. Вони розміщені між сухожилками довгого м'яза-згинача пальців (tendines musculi flexoris digitorum longi);

**Початок:** **перший червоподібний м'яз стопи** (musculus lumbricalis pedis primus [I]), що розташований присередньо, **починається** від присереднього краю сухожилка довгого м'яза-згинача пальців (margo medialis tendinis musculi flexoris digitorum longi) та **прикріплюється** до другого пальця стопи (digitus secundus pedis).

**Другий, третій і четвертий червоподібні м'язи стопи** (musculi lumbricales pedis secundus, tertius et quartus [II, III et IV]) **починаються** двома голівками від обернених один до одного країв сухожилків довгого м'яза-згинача пальців та **прикріплюються** до присереднього краю основ проксимальної фаланги III-V пальців і влітають в тильний апоневроз (aponeurosis dorsalis) відповідного (II-V) пальця.

**Функція:** згинають проксимальні фаланги (flexio phalangium proximalium); розгинають середні і кінцеві фаланги II-V пальців стопи (extensio phalangium mediarum et distalium digitorum secundi - quinti pedis), відводячи їх у бік великого пальця стопи (hallux);

- **підшовові міжкісткові м'язи** (musculi interossei plantares) – це три тонких м'язи, які розташовані у міжкісткових проміжках між II і III, III і IV, IV і V плесновими кістками.

**Початок:** від присередніх поверхонь III-V плеснових кісток та від довгої підшовової зв'язки (lig. plantare longum).

**Прикріплення:** до присередньої поверхні основ проксимальних фаланг III, IV і V пальців стопи. Частина пучків переходить із присередньої на дорсальну

поверхню проксимальних фаланг відповідного пальця і влітається в тильний апоневроз (aponeurosis dorsalis).

**Функція:** приводять III-V пальці до II пальця та згинають проксимальні фаланги цих пальців в плесно-

фалангових суглобах (articulationes metatarsophalangeae), розгинають ці пальці у міжфалангових суглобах (articulationes interphalangeae pedis).

## ТОПОГРАФІЯ НИЖНЬОЇ КІНЦІВКИ

Грушоподібний м'яз (m. piriformis), виходячи через великий сідничний отвір (foramen ischiadicum majus), не заповнює його повністю, внаслідок чого **утворюються:**

- **надгрушоподібний отвір** (foramen suprapiriforme);

- **підгрушоподібний отвір** (foramen infrapiriforme).

Внутрішній та зовнішній затульні м'язи (musculi obturatorii internus et externus), закриваючи затульний отвір (foramen obturatum), утворюють у ділянці затульної борозни (sulcus obturatorius) **затульний канал** (canalis obturatorius).

Під пахвинною зв'язкою (ligamentum inguinale) – між нею і клубовою кісткою (os ilium) – утворюється простір, який за допомогою **клубово-гребінної дуги** (arcus iliopectineus), що прикріплюється до клубово-гребінного підвищення (eminentia iliopectinea), поділяється на **два отвори:**

- присередньо розташована **судинна затока** (lacuna vasorum), через яку проходять стегнові артерія та вена (arteria et vena femorales);

- збоку розташована **м'язова затока** (lacuna musculorum), через яку проходять клубово-поперековий м'яз (musculus iliopsoas) і стегновий нерв (nervus femoralis).

У ділянці судинної затоки (lacuna vasorum) утворюється **стегнове кільце** (anulus femoralis), яке при проходженні стегнових гриж перетворюється на **глибоке кільце стегнового каналу** (anulus canalis femoralis profundus).

Глибоке кільце стегнового каналу (anulus canalis femoralis profundus) оточене:

- збоку стегною веною (vena femoralis);

- присередньо затоковою зв'язкою (ligamentum lacunare);

- спереду пахвинною зв'язкою (ligamentum inguinale);

- ззаду гребінною зв'язкою (ligamentum pectineale).

### **Тазова фасція** (fascia pelvis; fascia pelvica)

Тазова фасція є продовженням пристінкової фасції живота (fascia abdominis parietalis), вона ще називається внутрішньочеревною фасцією (fascia endoabdominalis).

Та частина тазової фасції (fascia pelvis), яка покриває клубовий та великий поперековий м'язи (musculi iliacus et psoas major), називається **попереково-клубовою фасцією** (fascia iliopsoas), або клубовою фасцією (fascia iliaca).

**Сіднична фасція** (fascia glutea) вкриває ззовні великий сідничний м'яз (m. gluteus maximus). Глибокий листок цієї фасції відмежовує великий сідничний м'яз (m. gluteus maximus) від середнього сідничного

м'яза (m. gluteus minimus) і від м'яза-натягувача широкої фасції (m. tensor fasciae latae). Унизу сіднична фасція (fascia glutea) потовщується і продовжується у **широку фасцію** (fascia lata).

### **Широка фасція** (fascia lata)

Широка фасція (fascia lata) формує піхви (vaginae) для м'язів стегна (musculi femoris), а також:

- **бічну між'язову перегородку стегна** (septum intermusculare femoris laterale);

- **присередню між'язову перегородку стегна** (septum intermusculare femoris mediale), які відокремлюють передню групу м'язів стегна від присередньої та задньої груп.

Широка фасція (fascia lata) має:

- **поверхневий листок** (folium superficialis; lamina superficialis);

- **глибокий листок** (folium profundum; lamina profunda).

**Глибокий листок широкої фасції стегна** (lamina profunda fasciae latae femoris) покриває все стегно (femur). Збоку ця фасція ущільнюється і утворює сухожилок для м'яза-натягувача широкої фасції (musculus tensor fasciae latae), який називається клубово-великоомілковим пасмом (tractus iliotalibialis).

**Поверхневий листок широкої фасції стегна** (lamina superficialis fasciae latae femoris) розташований лише в межах стегнового трикутника (trigonum femorale) і закінчується знизу серпоподібним краєм (margo falciformis), який має:

- **верхній ріг** (cornu superius);

- **нижній ріг** (cornu inferius).

Верхній ріг (cornu superius) зростається з пахвинною зв'язкою (ligamentum inguinale).

Нижній ріг (cornu inferius) зростається з глибоким листком (пластинкою) широкої фасції стегна (lamina profunda fasciae latae femoris).

Під серпоподібним краєм поверхнього листка широкої фасції стегна (margo falciformis laminae superficialis fasciae latae femoris) утворюється **підшкірний розтвір** (hiatus saphenus), який вкритий **дірчастою фасцією** (fascia cribrosa) – найтоншою частиною широкої фасції (fascia lata).

При проходженні стегнових гриж (кил) підшкірний розтвір (hiatus saphenus) перетворюється у **зовнішнє кільце стегнового каналу** (anulus canalis femoralis externus).

### **Стегновий канал** (canalis femoralis)

Стегновий канал (canalis femoralis) у нормі не існує, він утворюється тільки при утворенні стегнових гриж (кил).

У каналі виділяють три стінки:

- **бічну стінку** (paries lateralis), що утворена:

- стегною веною (vena femoralis);
- **передню стінку** (paries anterior), яка представлена:  
- поверхневим листком широкої фасції (lamina superficialis fasciae latae);  
- пахвинною зв'язкою (ligamentum inguinale);  
- верхнім рогом серпоподібного краю (cornu superius marginis falciformis);
- **задню стінку** (paries posterior), що утворена:  
- глибоким листком широкої фасції стегна (lamina profunda fasciae latae femoris).

**При утворенні стегнового каналу** (canalis femoralis) **його:**

- **глибоким кільцем** (anulus femoralis profundus) є **стегнове кільце** (anulus femoralis);
- **поверхневим кільцем** (anulus femoralis superficialis) є **підшкірний розтвір** (hiatus saphenus).

На передній поверхні стегна (facies anterior femoris) помітний **стегновий трикутник** (trigonum femorale), межами якого є:

- **угорі** пахвинна зв'язка (ligamentum inguinale);
- **присередньо** довгий привідний м'яз (musculus adductor longus);
- **збоку і знизу** кравецький м'яз (musculus sartorius).

Стегнові артерія і вена (arteria et vena femorales), виходячи із судинної затоки (lacuna vasorum), лягають у клубово-гребінну борозну (sulcus iliopectineus), що розташована між:

- клубовим м'язом (musculus iliacus);
- гребінним м'язом (musculus pectineus).

Далі стегові судини проходять у **передній стегновій борозні** (sulcus femoralis anterior), яка розташована між довгим привідним м'язом (musculus adductor longus) **присередньо** і присереднім широким м'язом (musculus vastus medialis) – **збоку**.

Нижній кут стегнового трикутника (trigonum femorale), а саме передня стегнова борозна (sulcus femoralis anterior), переходить у **привідний канал** (canalis adductorius), або канал Гунтера, який розташований між:

- великим привідним м'язом (musculus adductor magnus) **присередньо**;
- присереднім широким м'язом (musculus vastus medialis) **збоку**;
- а **спереду** перекинутою між цими м'язами широко-привідною міжм'язовою перегородкою (septum intermusculare vastoadductorium).

Привідний канал (canalis adductorius) знизу відкривається **привідним розтвором** (hiatus adductorius) у підколінну ямку (fossa poplitea).

Через його передній розтвір (hiatus anterior) проходять:

- підшкірний нерв (nervus saphenus);
- низхідні колінні артерія та вени (arteria et venae descendentes genus).

#### **Підколінна ямка** (fossa poplitea)

Підколінна ямка (fossa poplitea) знаходиться в місці переходу стегна в гомілку, на її задній поверхні, і має форму ромба.

#### **Вгорі підколінна ямка** (fossa poplitea) **оточена:**

- **збоку** – двоголовим м'язом стегна (musculus biceps femoris);
- **присередньо** півсухожилковим та півперетинчастим м'язами (musculi semitendinosus et semimembranosus).

#### **Унизу підколінна ямка** (fossa poplitea) **оточена:**

- бічною голівкою литкового м'яза (caput laterale musculi gastrocnemii);
- присередньою голівкою литкового м'яза (caput mediale musculi gastrocnemii).

#### **Дном підколінної ямки** (fossa poplitea) є:

- підколінна поверхня стегнової кістки (facies poplitea ossis femoris);
- задня поверхня колінного суглоба (facies posterior articulationis genus).

Із підколінної ямки (fossa poplitea) між поверхневими та глибокими м'язами заднього відділу гомілки проходить аж донизу **гомілково-підколінний канал** (canalis cruroropliteus), або канал Грубера.

Від цього каналу (canalis cruroropliteus) відгалужується **нижній м'язово-малогомілковий канал** (canalis musculoperoneus inferior), що оточений:

- малогомілковою кісткою (fibula);
- довгим м'язом-згиначем великого пальця стопи (musculus flexor hallucis longus).

**Верхній м'язово-малогомілковий канал** (canalis musculoperoneus superior) є самостійним, він проходить між:

- бічною поверхнею малогомілкової кістки (facies lateralis fibulae);
- початком довгого малогомілкового м'яза (musculus fibularis longus).

Широка фасція стегна (fascia lata femoris) переходить на гомілці (crus) у **фасцію гомілки** (fascia cruris).

#### **Фасція гомілки** (fascia cruris)

Фасція гомілки утворює піхви для м'язів гомілки. Від фасції гомілки (fascia cruris) відходять:

- **передня міжм'язова перегородка гомілки** (septum intermusculare cruris anterioris);
- **задня міжм'язова перегородка гомілки** (septum intermusculare cruris posterioris). Ці перегородки відокремлюють бічну групу м'язів гомілки від її передньої та задньої груп.

**Сухожилкова дуга камбалоподібного м'яза** (arcus tendineus musculi solei) перекидається над міжкістковою перетинкою між ділянками початку цього м'яза на кістках гомілки.

**При переході на стопу фасція гомілки** (fascia cruris) **потовщується** і утворює:

- **верхній тримач м'язів-розгиначів стопи** (retinaculum musculorum extensorum superioris);
- **нижній тримач м'язів-розгиначів стопи** (retinaculum musculorum extensorum inferioris);
- **верхній тримач малогомілкових м'язів** (retinaculum musculorum peroneorum superioris);
- **нижній тримач малогомілкових м'язів** (retinaculum musculorum peroneorum inferioris);
- **тримач м'язів-згиначів стопи** (retinaculum musculorum flexorum pedis).

Від тримачів м'язів (retinacula musculorum) від-

ходять волокнисті (фіброзні) пучки, які розділяють простір між тримачами м'язів (retinacula musculorum) на кістково-волокнисті (фіброзні) канали, утворюючи **піхви сухожилків** (vaginae tendinum).

**Піхва сухожилка** (vagina tendinis) має:

- **волокнистий шар** (stratum fibrosum), або **волокнисту піхву** (vagina fibrosa);

- **синовіальний шар** (stratum synoviale), або **синовіальну піхву** (vagina synovialis).

Під **тримачем м'язів-згиначів** (retinacula musculorum flexorum) проходять **великогомілкові сухожилкові піхви заплесна** (vaginae tendinum tarsales tibiales), до яких належать три піхви сухожилків (кістково-волокнисті канали – фіброзні канали) для глибоких м'язів задньої групи гомілки:

- **піхва сухожилка заднього великогомілкового м'яза** (vagina tendinis musculi tibialis posterioris);

- **піхва сухожилків довгого м'яза-згинача пальців** (vagina tendinum musculi flexoris digitorum longi);

- **піхва сухожилка довгого м'яза-згинача великого пальця стопи** (vagina tendinis musculi flexoris hallucis longi).

- **волокнистий** (фіброзний) **канал** для судин та нервів.

Під **тримачами м'язів-розгиначів** (retinacula musculorum extensorum) розташовані **передні заплеснові сухожилкові піхви** (vaginae tendinum tarsales anteriores), до яких належать три піхви сухожилків (кістково-волокнисті канали – фіброзні канали) для м'язів передньої групи гомілки:

- **піхва сухожилка переднього великогомілкового м'яза** (vagina tendinis musculi tibialis anterioris);

- **піхва сухожилка довгого м'яза-розгинача великого пальця** (vagina tendinis musculi extensoris hallucis longi);

- **піхва сухожилків довгого м'яза-розгинача пальців** (vagina tendinum musculi extensoris digitorum longi);

- **один фіброзний канал** для судин та нервів.

Під **верхнім тримачем малогомілкових м'язів** (retinaculum musculorum fibularium superius) та під **нижнім тримачем малогомілкових м'язів** (retinaculum musculorum fibularium inferius) розміщені **малогомілкові заплеснові піхви сухожилків** (vaginae tendinum tarsales fibulares), до яких належать:

- **спільна піхва сухожилків малогомілкових м'язів** (vagina communis tendinum musculorum fibularium), яка проходить під **верхнім тримачем малогомілкових м'язів** (retinaculum musculorum fibularium superius);

- **підшовова піхва сухожилка довгого малогомілкового м'яза** (vagina plantaris tendinis musculi fibularis longi), яка проходить під **нижнім тримачем малогомілкових м'язів** (retinaculum musculorum fibularium inferius), і, вийшовши із спільної піхви сухожилків малогомілкових м'язів (vagina communis tendinum musculorum fibularium), продовжується на підшовову поверхню п'яtkової кістки (facies plantaris calcanei).

### **Піхви сухожилків пальців стопи**

(vaginae tendinum digitorum pedis)

До їх складу входять:

- **волокнисті піхви пальців стопи** (vaginae fibrosae digitorum pedis), які мають:

- **кільцеву частину волокнистої піхви** (pars anularis vaginae fibrosae);

- **хрестоподібну частину волокнистої піхви** (pars cruciformis vaginae fibrosae);

- **синовіальні піхви пальців стопи** (vaginae synoviales digitorum pedis), які мають:

- **вуздечки сухожилків** (vincula tendinum).

Сухожилки м'язів, проходячи під тримачем м'язів, вкриваються синовіальним шаром, який утворює для них **синовіальні піхви** (vaginae synoviales).

При переході на стопу (pes) фасція гомілки (fascia cruris) утворює:

- **тильну фасцію стопи** (fascia dorsalis pedis);

- **підшововий апоневроз** (aponeurosis plantaris).

**Тильна фасція стопи** (fascia dorsalis pedis) дуже тонка.

Між поверхневою та глибокою пластинками цієї фасції (laminae superficialis et profunda fasciae dorsalis pedis) розташовані:

- сухожилки довгих та коротких м'язів-розгиначів пальців стопи (tendines musculorum extensorum digitorum longorum et brevium pedis);

- судини і нерви (vasa et nervi).

Ця фасція (fascia dorsalis pedis) переходить у **тильний апоневроз пальців стопи** (aponeurosis dorsalis digitorum pedis).

**Підшововий апоневроз** (aponeurosis plantaris) розташовується безпосередньо під шкірою підшови стопи (cutis plantae pedis).

Він має **поперечні пучки** (fasciculi transversi), які формують **поверхневу поперечну плеснову зв'язку** (ligamentum metatarsale transversum superficiale).

Поздовжні пучки підшовового апоневроза (fasciculi longitudinales aponeurosis plantaris) починаються від п'яtkового горба п'яtkової кістки (tuber calcanei ossis calcanei) і на рівні плеснових кісток (ossa metatarsalia) розщеплюються на п'ять плоских пучків, які досягають пальців (digiti) та вплітаються в стінки їх волокнистих піхв (vaginae fibrosae).

**Підшововий апоневроз** (aponeurosis plantaris):

- укріплює поздовжні та поперечне склепіння стопи (arcus pedis longitudinales et transversi);

- захищає м'які тканини підшови (planta) від ушкодження.

**Глибока пластинка підшовового апоневроза** (lamina profunda aponeurosis plantaris), яка покриває підшовові міжкісткові м'язи (musculi interossei plantares), називається **міжкістковою підшововою фасцією** (fascia interossea plantaris).

Підшововий апоневроз (aponeurosis plantaris) щільно зрощений із нижньою поверхнею короткого м'яза-згинача пальців (facies inferior musculi flexoris digitorum brevis).

Від верхньої поверхні короткого м'яза згинача пальців (facies superior musculi flexoris digitorum

brevis), що прилягає до м'язів підошви (musculi plantares), відходять до кісток стопи у сагітальній площині такі *міжм'язові перегородки* (septa intermuscularia):

- *бічна міжм'язова перегородка* (septum intermusculare laterale);

- *присередня міжм'язова перегородка* (septum intermusculare mediale).

Ці перегородки (septa intermuscularia laterale et mediale) відокремлюють середню групу м'язів підошви від присередньої і бічної груп.

На підошві між коротким м'язом-згиначем пальців стопи (musculus flexor digitorum brevis pedis) і відвідним м'язом великого пальця стопи (musculus abductor hallucis) утворюється *присередня підошвова борозна* (sulcus plantaris medialis).

На підошві між коротким м'язом-згиначем пальців стопи (musculus flexor digitorum brevis pedis) і відвідним м'язом мізинця (musculus abductor digiti minimi pedis) утворюється *бічна підошвова борозна* (sulcus plantaris lateralis).

Через ці борозни ідуть кровеносні судини та нерви підошви (vasa sanguinea et nervi plantares).

#### **Сумки нижньої кінцівки**

(bursae membri inferioris)

Сумки нижньої кінцівки (bursae membri inferioris) розташовуються між:

- шкірою;
- фасціями;
- м'язами;
- сухожилками.

*Ці сумки містять синовіальну рідину.*

До сумок нижньої кінцівки (bursae membri inferioris) належать:

- вертлюгова підшкірна сумка (bursa subcutanea trochanterica);
- вертлюгова сумка великого сідничного м'яза (bursa trochanterica musculi glutei maximi);
- вертлюгові сумки середнього сідничного м'яза (bursae trochantericae musculi glutei medii);
- вертлюгові сумки малого сідничного м'яза ((bursae trochantericae musculi glutei minimi);
- сумка грушоподібного м'яза (bursa musculi piriformis);
- сіднична сумка внутрішнього затульного м'яза (bursa ischiadica musculi obturatorii interni);
- підсухожилкова сумка внутрішнього затульного м'яза (bursa subtendinea musculi obturatorii interni);
- міжм'язові сумки сідничних м'язів (bursae intermusculares musculorum gluteorum);
- сіднична сумка великого сідничного м'яза (bursa ischiadica musculi glutei maximi);
- клубово-гребінна сумка (bursa iliopectinea);
- клубова підсухожилкова сумка (bursa subtendinea iliaca);
- верхня сумка двоголового м'яза стегна (bursa musculi bicipitis femoris superior);
- переднаколінкова підшкірна сумка (bursa subcutanea prepatellaris);
- переднаколінкова підфасціальна сумка (bursa subfascialis prepatellaris);
- переднаколінкова підсухожилкова сумка (bursa

subtendinea prepatellaris);

- наднаколінкова сумка (bursa suprapatellaris);
- піднаколінкова підшкірна сумка (bursa subcutanea infrapatellaris);
- глибока піднаколінкова сумка (bursa infrapatellaris profunda);
- підшкірна сумка горбистості великогомілкової кістки (bursa subcutanea tuberositatis tibiae);
- підсухожилкові сумки кравецького м'яза (bursae subtendineae musculi sartorii);
- гусяча сумка (bursa anserina);
- нижня підсухожилкова сумка двоголового м'яза стегна (bursa subtendinea musculi bicipitis femoris inferior);
- підпідколінний закуток (recessus subpopliteus);
- бічна підсухожилкова сумка литкового м'яза (bursa subtendinea musculi gastrocnemii lateralis);
- присередня підсухожилкова сумка литкового м'яза (bursa subtendinea musculi gastrocnemii medialis);
- сумка півперетинчастого м'яза (bursa musculi semimembranosi);
- підшкірна сумка бічної кісточки (bursa subcutanea malleoli lateralis);
- підшкірна сумка присередньої кісточки (bursa subcutanea malleoli medialis);
- підсухожилкова сумка переднього великогомілкового м'яза (bursa subtendinea musculi tibialis anterioris);
- підшкірна п'ятова сумка (bursa subcutanea calcanea);
- сумка п'ятового сухожилка (bursa tendinis calcanei).

#### **Ділянки нижньої кінцівки**

**Сіднична ділянка** (regio glutealis) має:

- *сідничну борозну* (sulcus glutealis);
- *відхідникову щілину* (crena analis; crena ani), або *міжсідничну щілину* (crena interglutealis).

**Кульшова ділянка** (regio coxae).

**Стегнова ділянка** (regio femoris) має:

- *задню стегнову ділянку* (regio femoris posterior);
- *передню стегнову ділянку* (regio femoris anterior), в якій розташований
- стеговий трикутник (trigonum femorale).

**Колінна ділянка** (regio genus) має:

- *передню колінну ділянку* (regio genus anterior);
- *задню колінну ділянку* (regio genus posterior), в якій розташована
- підколінна ямка (fossa poplitea).

**Гомілкова ділянка** (regio cruris) має:

- *передню гомілкову ділянку* (regio cruris anterior);
- *задню гомілкову ділянку* (regio cruris posterior), в якій виділяють
- литкову ділянку (regio surae);
- *передню надп'яtkово-гомілкову ділянку* (regio talocruralis anterior);
- *задню надп'яtkово-гомілкову ділянку* (regio talocruralis posterior), в якій виділяють:
- бічну закісточкову ділянку (regio retromalleolaris lateralis);
- присередню закісточкову ділянку (regio



retromalleolaris medialis).

**Ділянка стопи** (regio pedis) має:

- *п'яткову ділянку* (regio calcanea);
- *тил стопи* (dorsum pedis), або *тильну ділянку стопи* (regio dorsalis pedis);
- *підшову* (planta), або *підшовову ділянку* (regio plantaris);
- *бічний край стопи* (margo lateralis pedis), або *малогомілковий край стопи* (margo fibularis pedis);
- *присередній край стопи* (margo medialis pedis), або *великогомілковий край стопи* (margo tibialis pedis);
- *поздовжнє склепіння стопи* (arcus pedis longitudinalis), в якому розрізняють:
  - бічну частину (pars lateralis);
  - присередню частину (pars medialis);
  - *проксимальне поперечне склепіння стопи* (arcus pedis transversus proximalis);

- *дистальне поперечне склепіння стопи* (arcus pedis transversus distalis);
- *зап'ясову ділянку* (regio tarsalis);
- *п'ясову ділянку* (regio metatarsalis);
- *пальці стопи* (digiti pedis), а саме:
  - великий палець стопи (hallux), або *перший палець [I]* (digitus primus [I]),
  - другий палець [II] (digitus secundus [II]),
  - третій палець [III] (digitus tertius [III]),
  - четвертий палець [IV] (digitus quartus [IV]),
  - мізинець (digitus minimus), або *п'ятий палець [V]* (digitus quintus [V]).

**Пальці стопи мають:**

- *підшовові поверхні пальців* (facies plantares digitorum);
- *тильні поверхні пальців* (facies dorsales digitorum).

## ЗАВДАННЯ ДЛЯ САМОСТІЙНОЇ (ІНДИВІДУАЛЬНОЇ) РОБОТИ СТУДЕНТІВ

|   | Тема  | Кількість годин | Кількість балів |
|---|---|-----------------|-----------------|
|   | <b>Модуль I</b>   |                 |                 |
| 1 | Відпрепарувати (індивідуальна робота):<br>1. Кістки кисті.<br>2. Кістки стопи.<br>3. Скренево-нижньощелепний суглоб.<br>4. Атланта-потиличний суглоб.<br>5. Атланта-аксіальний суглоб.<br>6. Суглоби між шийними хребцями.<br>7. Суглоби між грудними хребцями.<br>8. Суглоби між поперековими хребцями.<br>9. Груднино-ключичний суглоб.<br>10. Акроміально-ключичний суглоб.<br>11. Груднино-реберний суглоб.<br>12. Хребцево-реберний суглоб.<br>13. Плечовий суглоб.<br>14. Ліктьовий суглоб.<br>15. Променево-зап'ястковий суглоб.<br>16. Суглоби кисті.<br>17. Крижово-клубовий суглоб.<br>18. Таз.<br>19. Кульшовий суглоб.<br>20. Колінний суглоб.<br>21. Гомілковостопний суглоб.<br>22. Суглоби стопи.<br>23. М'язи черепа.<br>24. М'язи шиї.<br>25. М'язи спини.<br>26. М'язи грудей.<br>27. М'язи живота.<br>28. Пахвинний канал.<br>29. М'язи таза.<br>30. М'язи плечового пояса.<br>31. М'язи плеча.<br>32. М'язи передньої групи передпліччя.<br>33. М'язи задньої групи передпліччя.<br>34. М'язи кисті.<br>35. М'язи передньої групи стегна.<br>36. М'язи задньої групи стегна.<br>37. М'язи медіальної групи стегна.<br>38. М'язи передньої і латеральної групи гомілки.<br>39. М'язи задньої групи гомілки.<br>40. М'язи стопи.<br>41. М'язову та судинну затоки.<br>42. Привідний та гомілково-підколінний канали.<br>43. Кістково-фіброзні канали кисті.<br>44. Кістково-фіброзні канали стопи.<br>45. Підшкірну щілину.<br>46. Над- і підгрушоподібні отвори. | 15              | 7               |
| 2 | Оволодіти умінням<br>- застосовувати площини та осі щодо опису анатомічних об'єктів.  | 1               | -               |
| 3 | Оволодіти основами антропометричного опису черепа<br>- описати статеві та індивідуальні особливості будови черепа;<br>- описати вікові особливості будови черепа.   | 1               | -               |
| 4 | Оволодіти умінням креслити<br>- схеми з'єднання кісток.   | 1               | -               |
| 5 | Оволодіти умінням<br>- демонструвати на препаратах будову кісток.   | 1               | -               |

|              |  |           |          |
|--------------|--|-----------|----------|
| 6            | Оволодіти умінням<br>- демонструвати на препаратах з'єднання між кістками.   | 1         | -        |
| 7            | Оволодіти умінням<br>демонструвати на препаратах:<br>- м'язи тулуба;<br>- голови;<br>- ший;<br>- кінцівок.   | 2         | -        |
| 8            | Підготовка огляду наукової літератури або проведення наукового дослідження (за вибором) – індивідуальна робота:<br>1. Розвиток кісткової системи.<br>2. Розвиток черепа.<br>3. Аномалії і вади розвитку скелета.<br>4. Хімічний склад кістки. Внутрішня будова і класифікація кісток.<br>5. З'єднання кісток: розвиток, різновиди, класифікація.<br>6. Rtg-анатомія кісток.<br>7. Rtg-анатомія суглобів.<br>8. Rtg-анатомія внутрішніх органів.<br>9. Форми мінливості кісток.<br>10. Форми мінливості м'язів.<br>11. Особливості будови скелета у дитячому віці.<br>12. Особливості з'єднань кісток у дитячому віці.<br>13. Особливості будови м'язів у дитячому віці.<br>14. Ріст та формоутворення кісток скелета під впливом зовнішньосередовищних чинників.<br>15. Загальна ембріологія.<br>16. Методи дослідження в анатомії.<br>17. Загальна біомеханіка тіла людини.<br>18. Різновиди анатомічної науки та їх зв'язок з іншими медичними дисциплінами.<br>19. Загальні відомості про морфологію.<br>20. Сучасні методи консервації тканин і органів. | (15)      | (7)      |
| 9            | Підготовка до підсумкового тестового контролю засвоєння модуля 1.  | 3         | -        |
| <b>Разом</b> |  | <b>25</b> | <b>7</b> |

## ПЕРЕЛІК ПРАКТИЧНИХ НАВИЧОК ДО МОДУЛЯ "Анатомія опорно-рухового апарата"

### **Заняття 1**

#### Хребець

1. Тіло хребця
2. Дуга хребця
3. Верхня хребцева вирізка
4. Нижня хребцева вирізка
5. Хребцевий отвір
6. Остистий відросток
7. Поперечний відросток
8. Верхній суглобовий відросток
9. Нижній суглобовий відросток
- Шийні хребці
10. Передня дуга атланта
11. Ямка зуба
12. Борозна хребтової артерії
13. Задня дуга атланта
14. Бічна маса атланта
15. Зуб осьового хребця
16. Сонний горбок (VI шийного хребця)
17. Поперечний отвір
18. Передній горбик
19. Задній горбик
20. Борозна спинномозкового нерва
- Грудні хребці

21. Верхня реброва ямка
22. Нижня реброва ямка
23. Реброва ямка поперечного відростка
24. I шийний хребець
25. II шийний хребець
26. Типовий шийний хребець
27. VII шийний хребець
28. II – IX грудний хребець
29. X грудний хребець
30. XI грудний хребець
31. XII грудний хребець
32. I грудний хребець

### **Заняття 2**

#### Поперекові хребці

1. Додатковий відросток
2. Соскоподібний відросток
- Крижова кістка
3. Основа крижової кістки
4. Вушкоподібна поверхня крижової кістки
5. Верхівка крижової кістки
6. Гористість крижової кістки
7. Тазова поверхня
8. Поперечні лінії

9. Передні крижові отвори
10. Спинна поверхня
11. Задні крижові отвори
12. Серединний крижовий гребінь
13. Присередній крижовий гребінь
14. Бічний крижовий гребінь
15. Крижовий канал
16. Крижовий розтвір
17. Куприкові хребці
18. Ріжки куприкової кістки
19. Ріжки крижової кістки
20. Верхні суглобові відростки крижової кістки
21. Мис

### **Заняття 3**

#### **Ребро**

1. Головка ребра
2. Суглобова поверхня голівки ребра
3. Гребінь голівки ребра
4. Шийка ребра
5. Тіло ребра
6. Горбок ребра
7. Кут ребра
8. Борозна ребра
9. Горбок переднього драбинчастого м'яза (на першому ребрі)
10. Борозна підключичної артерії (на першому ребрі)
11. Борозна підключичної вени (на першому ребрі)
12. Горбистість переднього зубчастого м'яза (на другому ребрі)
13. Груднина
14. Ручка груднини
15. Яремна вирізка (груднини)
16. Ключична вирізка
17. Тіло груднини
18. Реброві вирізки
19. Мечоподібний відросток
20. Кут груднини
21. I ребро
22. II ребро
23. XI – XII ребра
24. Зовнішня поверхня ребра
25. Внутрішня поверхня ребра
26. Верхній край ребра
27. Нижній край ребра
28. Гребінь шийки ребра

### **Заняття 4**

1. Лопатка (права чи ліва)
2. Реброва поверхня
3. Підлопаткова ямка
4. Задня поверхня
5. Ость лопатки
6. Надплечовий відросток (акроміон)
7. Надостьова ямка
8. Підостьова ямка
9. Присередній край
10. Бічний край
11. Верхній край
12. Дзьобоподібний відросток
13. Вирізка лопатки
14. Верхній кут
15. Нижній кут

16. Бічний кут
17. Суглобова западина
18. Надсуглобовий горбок
19. Підсуглобовий горбок
20. Шийка лопатки
21. Ключиця (права чи ліва)
22. Груднинний кінець
23. Тіло ключиці
24. Надплечовий кінець
25. Плечова кістка (права чи ліва)
26. Головка плечової кістки
27. Анатомічна шийка
28. Великий горбок
29. Малий горбок
30. Гребінь великого горбка
31. Гребінь малого горбка
32. Міжгорбкова борозна
33. Хірургічна шийка
34. Тіло плечової кістки
35. Поверхні тіла
36. Дельтоподібна горбистість
37. Борозна променевого нерва
38. Відросток плечової кістки
39. Головочка плечової кістки
40. Блок плечової кістки
41. Ліктьова ямка
42. Вінцева ямка
43. Бічний надвідросток
44. Променева ямка
45. Присередній надвідросток
46. Борозна ліктьового нерва

### **Заняття 5**

1. Променева кістка (права чи ліва)
  2. Головка променевої кістки
  3. Суглобовий обвід
  4. Суглобова ямка
  5. Шийка променевої кістки
  6. Тіло променевої кістки
  7. Горбистість променевої кістки
  8. Поверхні тіла променевої кістки
  9. Краї тіла променевої кістки
  10. Шилоподібний відросток променевої кістки
  11. Вирізка ліктьової кістки
  12. Зап'ясткова суглобова поверхня
  13. Ліктьова кістка (права чи ліва)
  14. Ліктьовий відросток
  15. Блокова вирізка
  16. Вінцевий відросток
  17. Горбистість ліктьової кістки
  18. Вирізка променевої кістки
  19. Тіло ліктьової кістки
  20. Поверхні тіла ліктьової кістки
  21. Краї тіла ліктьової кістки
  22. Голівка ліктьової кістки
  23. Шилоподібний відросток ліктьової кістки
  24. Суглобовий обвід
- Кістки кисті
25. Зап'ясткові кістки
  26. Човноподібна кістка
  27. Півмісяцева кістка
  28. Тригранна кістка
  29. Горохоподібна кістка
  30. Кістка-трапеція

31. Трапецієподібна кістка
32. Головчаста кістка
33. Гачкувата кістка
34. П'ясткові кістки
35. Основа п'ясткової кістки
36. Тіло п'ясткової кістки
37. Голівка п'ясткової кістки
38. Кістки пальців кисті (фаланги пальців)
39. Проксимальна фаланга
40. Середня фаланга
41. Кінцева фаланга

### **Заняття 6**

1. Кульшова кістка
2. Кульшова западина
3. Ямка кульшової западини
4. Півмісяцева поверхня кульшової западини
5. Вирізка кульшової западини
6. Затувальний отвір
7. Велика сіднича вирізка
8. Клубова кістка
9. Тіло клубової кістки
10. Крило клубової кістки
11. Клубовий гребінь
12. Верхня передня клубова ость
13. Нижня передня клубова ость
14. Нижня задня клубова ость
15. Верхня задня клубова ость
16. Зовнішня губа
17. Проміжна лінія
18. Внутрішня губа
19. Клубова ямка
20. Сіднича поверхня
21. Вушкоподібна поверхня
22. Клубова горбистість
23. Сіднича кістка
24. Тіло сідничої кістки
25. Гілка сідничої кістки
26. Сідничий горб
27. Сіднича ость
28. Мала сіднича вирізка
29. Лобкова кістка
30. Тіло лобкової кістки
31. Верхня гілка лобкової кістки
32. Лобковий горбок
33. Клубово-лобкове підвищення
34. Симфізна поверхня
35. Нижня гілка лобкової кістки
36. Затувальна борозна
- Таз
37. Тазова порожнина
38. Великий таз
39. Малий таз
40. Межова лінія
41. Лобкова дуга
42. Верхній отвір таза
43. Нижній отвір таза
44. Стегнова кістка (права чи ліва)
45. Голівка стегнової кістки
46. Шийка стегнової кістки
47. Малий вертлюг стегнової кістки
48. Великий вертлюг стегнової кістки
49. Міжвертлюговий гребінь
50. Міжвертлюгова лінія

51. Тіло стегнової кістки
52. Поверхні тіла
53. Шорстка лінія стегнової кістки
54. Бічна губа
55. Присередня губа
56. Гребінна лінія
57. Сіднича горбистість
58. Підколінна поверхня
59. Присередній відросток
60. Надвідросток стегнової кістки
61. Бічний відросток
62. Надвідросток стегнової кістки
63. Наколінкова поверхня
64. Міжвідросткова ямка
65. Наколінок

### **Заняття 7**

1. Великогомілкова кістка (права чи ліва)
2. Бічний відросток
3. Малогомілкова суглобова поверхня
4. Присередній відросток
5. Верхня суглобова поверхня
6. Переднє міжвідросткове поле
7. Заднє міжвідросткове поле
8. Міжвідросткове підвищення
9. Тіло великогомілкової кістки
10. Поверхні тіла великогомілкової кістки
11. Горбистість великогомілкової кістки
12. Краї великогомілкової кістки
13. Присередня кісточка
14. Малогомілкова вирізка
15. Нижня суглобова поверхня
16. Малогомілкова кістка (права чи ліва)
17. Голівка малогомілкової кістки
18. Тіло малогомілкової кістки
19. Бічна кісточка
- Кістки стопи
20. Заплеснові кістки
21. Надп'яткова кістка
22. Голівка надп'яткової кістки
23. Шийка надп'яткової кістки
24. Тіло надп'яткової кістки
25. П'яткова кістка
26. П'ятковий горб
27. Підпора надп'яткової кістки
28. Човноподібна кістка
29. Присередня клиноподібна кістка
30. Проміжна клиноподібна кістка
31. Бічна клиноподібна кістка
32. Кубоподібна кістка
33. Плеснові кістки
34. Основа плеснової кістки
35. Тіло плеснової кістки
36. Голівка плеснової кістки
37. Кістки пальців (фаланги)
38. Проксимальна фаланга
39. Середня фаланга
40. Кінцева фаланга

### **Заняття 8**

1. Лобова кістка
2. Лобова луска
3. Лобовий горб
4. Надбрівна дуга

5. Надперенісся
6. Борозна верхньої стрілової пазухи
7. Лобовий гребінь
8. Сліпий отвір
9. Надочнаямковий край
10. Надочнаямковий отвір
11. Виличний відросток
12. Очноямкова частина
13. Ямка сльозової залози
14. Носова частина
15. Носова ость
16. Решітчаста вирізка
17. Лобова пазуха
18. Тім'яна кістка
19. Потиличний край
20. Лусковий край
21. Стріловий край
22. Лобовий край
23. Лобовий кут
24. Потиличний кут
25. Клиноподібний кут
26. Соскоподібний кут
27. Тім'яний отвір
28. Борозна верхньої стрілової пазухи
29. Тім'яний горб
30. Верхня скронева лінія
31. Потилична кістка
32. Великий отвір
33. Основна частина
34. Глотковий горбок
35. Схил
36. Бічна частина
37. Потиличний відросток
38. Відростковий канал
39. Відросткова ямка
40. Яремна вирізка
41. Яремний відросток
42. Канал під'язикового нерва
43. Потилична луска
44. Зовнішній потиличний виступ
45. Верхня каркова лінія
46. Нижня каркова лінія
47. Внутрішній потиличний виступ
48. Хрестоподібне підвищення
49. Борозна поперечної пазухи
50. Борозна сигмоподібної пазухи
51. Борозна поперечної пазухи

#### **Заняття 9**

1. Клиноподібна кістка
2. Тіло клиноподібної кістки
3. Турецьке сідло
4. Гіпофізна ямка
5. Горбок сідла
6. Спинка сідла
7. Сонна борозна
8. Клиноподібна пазуха
9. Мале крило клиноподібної кістки
10. Велике крило клиноподібної кістки
11. Мозкова поверхня великого крила
12. Скронева поверхня великого крила
13. Підскронева поверхня великого крила
14. Верхньощелепна поверхня великого крила
15. Очноямкова поверхня великого крила

16. Верхня очноямкова щілина
17. Зоровий канал
18. Круглий отвір
19. Овальний отвір
20. Остистий отвір
21. Крилоподібний відросток
22. Бічна пластинка
23. Присередня пластинка
24. Крилоподібний канал
25. Крилоподібна ямка
26. Крилоподібна вирізка
27. Решітчаста кістка
28. Дірчаста пластинка
29. Дірчасті отвори
30. Перпендикулярна пластинка
31. Решітчастий лабіринт
32. Очноямкова пластинка
33. Верхня носова раковина
34. Середня носова раковина

#### **Заняття 10**

1. Скронева кістка (права чи ліва)
2. Кам'яниста частина скроневої кістки
3. Верхній край кам'янистої частини
4. Борозна верхньої кам'янистої пазухи
5. Задній край кам'янистої частини
6. Борозна нижньої кам'янистої пазухи
7. Передній край кам'янистої частини
8. Борозна нижньої кам'янистої пазухи
9. Передня поверхня кам'янистої частини
10. Покриття барабанної порожнини
11. Трійчасте втиснення
12. Розтвір каналу великого кам'янистого нерва
13. Борозна великого кам'янистого нерва
14. Розтвір каналу малого кам'янистого нерва
15. Борозна малого кам'янистого нерва
16. Задня поверхня кам'янистої частини
17. Внутрішній слуховий отвір
18. Внутрішній слуховий хід
19. Піддугова ямка
20. Нижня поверхня кам'янистої частини
21. Яремна ямка
22. Шилоподібний відросток
23. Шилососкоподібний отвір
24. Кам'яниста ямочка
25. Зовнішній отвір сонного каналу
26. Внутрішній отвір сонного каналу
27. Соскоподібний відросток (скроневої кістки)
28. Борозна сигмоподібної пазухи
29. Соскоподібна вирізка
30. Соскоподібний отвір
31. Барабанна частина
32. Лускова частина
33. Виличний відросток
34. Суглобовий горбок
35. Нижньощелепна ямка
36. Зовнішній слуховий отвір
37. Зовнішній слуховий хід
38. Сонний канал
39. Лицевий канал
40. М'язово-трубний канал
41. Напівканал слухової труби
42. Напівканал м'яза-напружувача барабанної перетинки

43. Каналець барабанної струни
44. Барабанний canaleць
45. Соскоподібний canaleць
46. Сонно-барабанні canaleці

### **Заняття 11**

1. Верхня щелепа
2. Тіло верхньої щелепи
3. Очноямкова поверхня
4. Підочноямкова борозна верхньої щелепи
5. Підочноямковий канал верхньої щелепи
6. Підочноямковий край тіла верхньої щелепи
7. Передня поверхня тіла верхньої щелепи
8. Підочноямковий отвір верхньої щелепи
9. Носова вирізка
10. Підскронева поверхня тіла верхньої щелепи
11. Горб верхньої щелепи
12. Коміркові отвори
13. Носова поверхня тіла верхньої щелепи
14. Сльозова борозна
15. Верхньощелепний розтвір
16. Лобовий відросток верхньої щелепи
17. Виличний відросток верхньої щелепи
18. Піднебінний відросток верхньої щелепи
19. Комірковий відросток
20. Зубні комірки
21. Нижня щелепа
22. Тіло нижньої щелепи
23. Коміркова частина
24. Коміркова дуга нижньої щелепи
25. Зубні комірки
26. Основа нижньої щелепи
27. Підборідний виступ нижньої щелепи
28. Підборідний горбок
29. Підборідний отвір
30. Двочеревцева ямка нижньої щелепи
31. Щелепно-під'язикова лінія нижньої щелепи
32. Під'язикова ямка
33. Піднижньощелепна ямка
34. Гілка нижньої щелепи
35. Кут нижньої щелепи
36. Жувальна горбистість
37. Крилоподібна горбистість
38. Вирізка нижньої щелепи
39. Виростковий відросток нижньої щелепи
40. Головка нижньої щелепи
41. Шийка нижньої щелепи
42. Крилоподібна ямка нижньої щелепи
43. Вінцевий відросток нижньої щелепи
44. Отвір нижньої щелепи
45. Канал нижньої щелепи
46. Нижня носова раковина
47. Сльозова кістка
48. Носова кістка
49. Леміш
50. Піднебінна кістка
51. Перпендикулярна пластинка
52. Клинопіднебінна вирізка
53. Пірамідний відросток
54. Горизонтальна пластинка
55. Вилична кістка
56. Бічна поверхня
57. Скронева поверхня
58. Очноямкова поверхня

59. Лобовий відросток
60. Скроневий відросток
61. Вилично-очноямковий отвір
62. Вилично-лицевий отвір
63. Вилично-скроневий отвір
64. Під'язикова кістка
65. Тіло під'язикової кістки
66. Малий ріг
67. Великий ріг
68. Склепіння черепа
69. Скронева ямка
70. Стінки скроневої ямки
71. Вилична дуга
72. Підскронева ямка
73. Стінки підскроневої ямки
74. Очна ямка
75. Очноямковий вхід
76. Надочноямковий край (череп)
77. Підочноямковий край (череп)
78. Стінки очної ямки
79. Передній решітчастий отвір
80. Задній решітчастий отвір
81. Нижня очноямкова щілина

### **Заняття 12**

1. Крилопіднебінна ямка
2. Стінки крилопіднебінної ямки
3. Передня черепна ямка
4. Середня черепна ямка
5. Задня черепна ямка
6. Борозна верхньої стрілової пазухи (череп)
7. Борозна поперечної пазухи (череп)
8. Борозна сигмоподібної пазухи (череп)
9. Зовнішня основа черепа
10. Рваний отвір (череп)
11. Яремний отвір (череп)
12. Сонний канал скроневої кістки (череп)
13. М'язово-трубний канал (череп)
14. Кісткове піднебіння
15. Великий піднебінний канал
16. Малі піднебінні отвори
17. Різцевий канал
- Кісткова носова порожнина
18. Стінки кісткової носової порожнини
19. Хоани
20. Верхній носовий хід
21. Середній носовий хід
22. Нижній носовий хід
23. Спільний носовий хід

### **Заняття 14**

- З'єднання черепа
- Шви черепа
1. Вінцеве шво черепа
  2. Стрілове шво черепа
  3. Ламбдоподібне шво черепа
  4. Тім'ячка черепа
  5. Синхондрози черепа
  6. Скронево-нижньощелепний суглоб
  7. Атланта-потиличний суглоб
- З'єднання хребтового стовпа
8. Міжхребцевий диск
  9. Волокнисте кільце міжхребцевого диска
  10. Драглисте ядро міжхребцевого диска

11. Передня поздовжня зв'язка (хребта)
12. Задня поздовжня зв'язка (хребта)
13. Міжостьова зв'язка(хребта)
14. Жовта зв'язка (хребта)
15. Надостьова зв'язка (хребта)
16. Поперечна зв'язка (хребта)
17. Дуговідростковий суглоб
18. Серединний атланта-осьовий суглоб
19. Бічний атланта-осьовий суглоб
20. Крижово-куприковий суглоб
- З'єднання грудної клітки
21. Реброво-груднинний синхондроз
22. Груднино-ребровий суглоб
23. Суглоб голівки ребра
24. Реброво-поперечний суглоб

#### **Заняття 15**

- З'єднання верхньої кінцівки
1. Надплечово-ключичний суглоб
  2. Груднино-ключичний суглоб
  3. Міжключична зв'язка
  4. Реброво-ключична зв'язка
  5. Передня груднино-ключична зв'язка
  6. Задня груднино-ключична зв'язка
  7. Плечовий суглоб
  8. Губа суглобової западини (плечовий суглоб)
  9. Дзьобоплечова зв'язка
  10. Ліктьовий суглоб
  11. Плечоліктьовий суглоб
  12. Плечопроменевий суглоб
  13. Проксимальний променево-ліктьовий суглоб
  14. Обхідна ліктьова зв'язка
  15. Обхідна променево-ліктьова зв'язка
  16. Міжкісткова перетинка передпліччя
  17. Дистальний променево-ліктьовий суглоб
  18. Променево-зап'ястковий суглоб
  19. Тильна променево-зап'ясткова зв'язка
  20. Долонна променево-зап'ясткова зв'язка
  21. Ліктьова обхідна зв'язка зап'ястка
  22. Променево-обхідна зв'язка зап'ястка
  23. Міжзап'ясткові суглоби
  24. Середньо-зап'ястковий суглоб
  25. Суглоб горохоподібної кістки
  26. Канал зап'ястка
  27. Зап'ястково-п'ясткові суглоби
  28. Міжп'ясткові суглоби
  29. П'ястково-фалангові суглоби
  30. Міжфалангові суглоби кисті
  31. Обхідні зв'язки

#### **Заняття 16**

- З'єднання нижньої кінцівки
1. Затульна перетинка
  2. Затульний канал
  3. Великий сідничний отвір
  4. Малий сідничний отвір
  5. Лобковий симфіз
  6. Крижово-клубовий суглоб
  7. Кульшовий суглоб
  8. Губа кульшової западини
  9. Зв'язка голівки стегнової кістки
  10. Клубово-стегнова зв'язка
  11. Сіднично-стегнова зв'язка
  12. Лобково-стегнова зв'язка

13. Розміри великого таза жінки
14. Розміри малого таза жінки

#### **Заняття 17**

1. Колінний суглоб
2. Поперечна зв'язка коліна
3. Бічний меніск
4. Присередній меніск
5. Передня схрещена зв'язка
6. Задня схрещена зв'язка
7. Обхідна великогомілкова зв'язка
8. Обхідна малогомілкова зв'язка
9. Зв'язка наколінка
10. Міжкісткова перетинка гомілки
11. Великомалягомілковий суглоб
12. Надп'ястково-гомілковий суглоб
13. Присередня обхідна зв'язка
14. Бічна обхідна зв'язка
15. Піднадп'ястковий суглоб
16. Надп'ястково-п'ястково-човноподібний суглоб
17. Поперечний суглоб заплесна
18. Роздвосна зв'язка
19. П'ястково-кубоподібний суглоб
20. Клино-човноподібний суглоб
21. Міжклиноподібні суглоби
22. Довга підшвова зв'язка
23. Заплесно-плеснові суглоби
24. Міжплеснові суглоби
25. Міжкісткові плеснові проміжки
26. Плесно-фалангові суглоби
27. Міжфалангові суглоби стопи

#### **Заняття 19**

- М'язи спини
1. Трапецієподібний м'яз
  2. Найширший м'яз спини
  3. Великий ромбоподібний м'яз
  4. М'яз-підіймач лопатки
  5. Нижній задній зубчастий м'яз
  6. Верхній задній зубчастий м'яз
  7. М'яз – випрямляч хребта
  8. Частина м'яза -випрямляча хребта
  9. Остково-поперечні м'язи
  10. Міжостьові м'язи
  11. Міжпоперечні м'язи
  12. Малий ромбоподібний м'яз

#### **Заняття 20**

1. М'язи грудної клітки
2. Великий грудний м'яз
3. Малий грудний м'яз
4. Підключичний м'яз
5. Передній зубчастий м'яз
6. Внутрішні міжреброві м'язи
7. Зовнішні міжреброві м'язи
8. Діафрагма
9. Поперекова частина діафрагми
10. Аортальний розтвір
11. Стравохідний розтвір
12. Груднинна частина діафрагми
13. Реброва частина діафрагми
14. Сухожилковий центр
15. Отвір порожнистої вени
16. Груднино-ребровий трикутник
17. Попереково- ребровий трикутник



### **Заняття 21**

М'язи живота

1. Прямий м'яз живота
2. Сухожилкові переділки
3. Піхва прямого м'яза живота
4. Зовнішній косий м'яз живота
5. Пахвинна зв'язка
6. Внутрішній косий м'яз живота
7. Поперечний м'яз живота
8. Біла лінія
9. Пупкове кільце
10. Пахвинний канал
11. Стінки пахвинного каналу
12. Поверхнєве пахвинне кільце
13. Присередня ніжка
14. Бічна ніжка
15. Квадратний м'яз попереку

### **Заняття 22**

М'язи лица

1. Надчерепний м'яз
  2. Лобове черевце
  3. Потиличне черевце
  4. Апоневротичний шолом (надчерепний апоневроз)
  5. Коловий м'яз ока
  6. Великий виличний м'яз
  7. М'яз-підіймач верхньої губи
  8. М'яз-підіймач кута рота
  9. Щічний м'яз
  10. М'яз-опускач кута рота
  11. М'яз-опускач нижньої губи
  12. Коловий м'яз рота
- Жувальні м'язи
13. Скроневий м'яз
  14. Жувальний м'яз
  15. Бічний крилоподібний м'яз
  16. Присередній крилоподібний м'яз

### **Заняття 23**

М'язи шиї

1. Підшкірний м'яз шиї
2. Груднино-ключично-соскоподібний м'яз
3. Двочеревцевий м'яз
4. Переднє черевце
5. Заднє черевце
6. Шило-під'язиковий м'яз
7. Щелепно-під'язиковий м'яз
8. Груднино-під'язиковий м'яз
9. Лопатково-під'язиковий м'яз
10. Груднино-щитоподібний м'яз
11. Щитопід'язиковий м'яз
12. Передній драбинчастий м'яз
13. Середній драбинчастий м'яз
14. Задній драбинчастий м'яз

### **Заняття 24**

1. Передня шийна ділянка
2. Піднижньощелепний трикутник
3. Сонний трикутник
4. Лопатково-трахеальний трикутник
5. Груднино-ключично-соскоподібна ділянка
6. Бічна шийна ділянка
7. Лопатково-ключичний трикутник

8. Задня шийна ділянка
9. Трикутник Пирогова
10. Мала надключична ямка
11. Велика надключична ямка

### **Заняття 25**

М'язи верхньої кінцівки

1. Дельтоподібний м'яз
2. Надостьовий м'яз
3. Підостьовий м'яз
4. Малий круглий м'яз
5. Великий круглий м'яз
6. Підлопатковий м'яз
7. Двоголовий м'яз плеча
8. Довга головка двоголового м'яза плеча
9. Коротка головка двоголового м'яза плеча
10. Дзьобоплечовий м'яз
11. Плечовий м'яз
12. Триголовий м'яз плеча
13. Довга головка триголового м'яза плеча
14. Присередня головка триголового м'яза плеча
15. Бічна головка триголового м'яза плеча

### **Заняття 26**

1. Променевий м'яз-згинач зап'ястка
2. Круглий м'яз-привертач
3. Ліктьовий м'яз-згинач зап'ястка
4. Поверхневий м'яз-згинач пальців
5. Довгий долонний м'яз
6. Довгий м'яз-згинач великого пальця
7. Глибокий м'яз-згинач пальців
8. Квадратний м'яз-привертач
9. Плечопроменевий м'яз
10. Довгий променевий м'яз-розгинач зап'ястка
11. Короткий променевий м'яз-розгинач зап'ястка
12. М'яз-розгинач пальців
13. М'яз-розгинач мізинця
14. Ліктьовий м'яз-розгинач зап'ястка
15. М'яз-відвертач
16. Довгий відвідний м'яз великого пальця
17. Короткий м'яз-розгинач великого пальця
18. Довгий м'яз-розгинач великого пальця
19. Короткий відвідний м'яз великого пальця
20. Короткий м'яз-згинач великого пальця
21. Протиставний м'яз великого пальця
22. Привідний м'яз великого пальця
23. Відвідний м'яз мізинця
24. Короткий м'яз-згинач мізинця
25. Протиставний м'яз мізинця
26. Червоподібні м'язи

### **Заняття 27**

1. Пахвова ямка
2. Стінки пахової ямки
3. Чотирибічний отвір
4. Трибічний отвір
5. Бічна двоголова борозна
6. Присередня двоголова борозна
7. Ліктьова ямка
8. Тримач м'язів-розгиначів
9. Тримач м'язів-згиначів
10. Долонний апоневроз
11. Канал зап'ястка
12. Ліктьова борозна передпліччя

13. Променева борозна передпліччя
14. Серединна борозна передпліччя

### **Заняття 28**

М'язи нижньої кінцівки

1. Клубово-поперековий м'яз
2. Великий поперековий м'яз
3. Клубовий м'яз
4. Великий сідничний м'яз
5. Середній сідничний м'яз
6. Малий сідничний м'яз
7. Грушоподібний м'яз
8. Внутрішній затульний м'яз
9. Верхній близнюковий м'яз
10. Нижній близнюковий м'яз
11. Квадратний м'яз стегна
12. Зовнішній затульний м'яз
13. Кравецький м'яз
14. Чотириголовий м'яз стегна
15. Прямий м'яз стегна
16. Бічний широкий м'яз
17. Присередній широкий м'яз
18. Проміжний широкий м'яз
19. Гребінний м'яз
20. Тонкий м'яз
21. Довгий привідний м'яз
22. Короткий привідний м'яз
23. Великий привідний м'яз
24. Двоголовий м'яз стегна
25. Довга головка
26. Коротка головка
27. Напівперетинчастий м'яз
28. Напівсухожилковий м'яз

### **Заняття 29**

1. Довгий м'яз-розгинач пальців стопи
2. Передній великогомілковий м'яз
3. Довгий м'яз-розгинач великого пальця (стопи)
4. Довгий малогомілковий м'яз
5. Короткий малогомілковий м'яз
6. Триголовий м'яз литки
7. Литковий м'яз
8. Камбалоподібний м'яз
9. Довгий м'яз-згинач пальців (стопи)

10. Задній великогомілковий м'яз
11. Довгий м'яз-згинач великого пальця (стопи)
12. Короткий м'яз-розгинач пальців
13. Короткий м'яз-згинач великого пальця
14. Квадратний м'яз підшви
15. Короткий м'яз-згинач пальців
16. Червоподібні м'язи
17. Відвідний м'яз великого пальця
18. Короткий м'яз- згинач великого пальця
19. Привідний м'яз великого пальця
20. Відвідний м'яз мізинця
21. Короткий м'яз-згинач мізинця

### **Заняття 30**

1. Надгрушоподібний отвір
2. Підгрушоподібний отвір
3. М'язова затока
4. Судинна затока
5. Широка фасція
6. Клубово-гомілкове пасмо
7. Підшкірний розтвір
8. Серпоподібний край
9. Дірчаста фасція
10. Стегновий канал (його проекція)
11. Стегнове кільце
12. Привідний канал
13. Стінки привідного каналу
14. Привідний розтвір

### **Заняття 31**

1. Підколінна ямка
2. Верхній тримач м'язів-розгиначів
3. Нижній тримач м'язів-розгиначів
4. Тримач м'язів-згиначів
5. Верхній тримач малогомілкових м'язів
6. Нижній тримач малогомілкових м'язів
7. Підшовний апоневроз
8. Гомілково-підколінний канал
9. М'язовомалогомілковий верхній канал
10. Нижній м'язовогомілковий канал
11. Бічна підшовна борозна
12. Присередня підшовна борозна

## **ПЕРЕЛІК ПИТАНЬ ДО КОНТРОЛЮ ЗМІСТОВИХ МОДУЛІВ Модуль 1. АНАТОМІЯ ОПОРНО-РУХОВОГО АПАРАТУ**

### **Змістовий модуль 1. Вступ до анатомії**

1. Предмет та зміст анатомії
2. Сучасні напрями розвитку анатомії.
3. Методи дослідження в анатомії.
4. Стислі відомості з історії анатомії. (Гіпократ, Гален, Леонардо да Вінчі, Гарвей, Везалій).
5. Розвиток анатомії в Україні.
6. Початкові стадії ембріогенезу людини.
7. Вчення про зародкові листки. Похідні кожного зародкового листка.

### **Змістовий модуль 2. Анатомія кісток скелета**

1. Основні осі і площини тіла людини.
2. Визначення скелета ;основні функції скелета.
3. Основні стадії розвитку скелета у філо- та онтогенезі.
4. Кістка як орган.
5. Класифікація кісток. Основні етапи розвитку кісток.
6. Загальний план будови хребців: описати і продемонструвати на препаратах..
7. Особливості будови шийних, грудних і поперекових хребців: назвати і продемонструвати на препаратах.

8. Будова крижової кістки і куприка: описати і продемонструвати на препаратах.

9. Хребтовий стовп. Відділи хребтового стовпа: назвати і продемонструвати на препаратах.

10. Класифікація ребер. Будова I-XII ребер: описати і продемонструвати на препаратах.

11. Будова груднини: описати і продемонструвати на препараті.

12. Грудна клітка: описати і продемонструвати на препараті.

13. Відділи черепа: назвати і продемонструвати на препараті.

14. Норми (положення) черепа, які використовуються при його вивченні в антропології і медицині: назвати і продемонструвати.

15. Мозковий череп: кістки, які його утворюють; назвати і продемонструвати на препараті. Особливості розвитку кісток мозкового черепа.

16. Мозковий череп: частини, назвати і продемонструвати на препараті кістки, які утворюють склепіння і основу черепа.

17. Потилічна кістка: частини, їх будова, описати і продемонструвати на ізольованому препараті та на черепі.

18. Лобова кістка: частини, їх будова, описати і продемонструвати на ізольованому препараті та на черепі.

19. Тім'яна кістка: поверхні, краї, кути; назвати і продемонструвати на ізольованому препараті та на черепі. Визначити належність кістки до правої чи лівої сторони.

20. Решітчаста кістка: частини, їх будова, описати і продемонструвати на ізольованому препараті та на черепі.

21. Клиноподібна кістка: частини, їх будова, описати і продемонструвати на ізольованому препараті та на черепі.

22. Сконева кістка: частини, їх будова, описати і продемонструвати на ізольованому препараті та на черепі.

23. Канали скроневої кістки: описати і продемонструвати хід каналу лицевого нерва і його відгалуження; хід сонного каналу і його відгалуження; хід м'язово-трубного каналу і його півканалів; хід барабанного і соскоподібного каналів.

24. Лицевий череп: кістки, які його утворюють; назвати і продемонструвати на препараті. Особливості розвитку кісток лицевого черепа.

25. Верхня щелепа: частини, відростки, їх будова; описати і продемонструвати на ізольованому препараті та на черепі. Вікові особливості верхньої щелепи.

26. Нижня щелепа: частини, їх будова; описати і продемонструвати на ізольованому препараті та на черепі. Вікові особливості нижньої щелепи.

27. Нижня носова раковина, леміш, під'язикова кістка: їх будова; описати і продемонструвати положення в черепі.

28. Сльозова, носова, вилична, піднебінна кістки: їх будова; описати і продемонструвати положення в черепі.

29. Сконева ямка: межі, стінки; описати і продемонструвати на препараті черепа.

29. Підсконева ямка: межі, стінки, сполучення;

описати і продемонструвати на препараті черепа.

30. Крилопіднебінна ямка : межі, стінки, сполучення.

31. Очна ямка: межі очноямкового входу, стінки, сполучення; описати і продемонструвати на препараті черепа.

32. Носова порожнина: межі входу і виходу носової порожнини, її стінки; описати і продемонструвати на препараті черепа.

33. Кісткове піднебіння: його будова; описати і продемонструвати на препараті черепа

34. Анатомічні утворення внутрішньої і зовнішньої поверхні склепіння черепа: описати і продемонструвати на препараті.

35. Анатомічні утворення зовнішньої основи черепа: описати і продемонструвати на препараті.

36. Внутрішня основа черепа: межі, будова, сполучення передньої черепної ямки; описати і продемонструвати на препараті.

37. Внутрішня основа черепа: межі, будова, сполучення середньої черепної ямки; описати і продемонструвати на препараті.

38. Внутрішня основа черепа: межі, будова, сполучення задньої черепної ямки; описати і продемонструвати на препараті.

39. Вікові особливості будови кісток черепа.

40. Статеві та індивідуальні особливості будови кісток черепа.

41. Частини і будова трубчастих кісток: назвати і продемонструвати на препаратах.

42. Верхня кінцівка: її частини і кістки, що їх утворюють. Назвати і продемонструвати на препаратах.

43. Розвиток скелета верхньої кінцівки. Варіанти та аномалії розвитку.

44. Кістки пояса верхньої кінцівки: лопатка та ключиця. Описати і продемонструвати на препаратах, визначити належність кісток до правої чи лівої сторони.

45. Плечова кістка: частини; описати і продемонструвати на препараті їх будову, визначити належність кістки до правої чи лівої сторони.

46. Променева кістка: частини, описати і продемонструвати на препараті їх будову, визначити належність кістки до правої чи лівої сторони.

47. Ліктьова кістка: частини, описати і продемонструвати на препараті їх будову, визначити належність кістки до правої чи лівої сторони.

48. Кисть: відділи; будова кісток зап'ястка, кісток п'ястка та фалангів пальців кисті. Описати і продемонструвати на препаратах.

49. Нижня кінцівка: її частини і кістки, що їх утворюють. Назвати і продемонструвати на препаратах.

50. Розвиток скелета нижньої кінцівки. Варіанти і аномалії розвитку.

51. Кульшова кістка: описати і продемонструвати на препараті її будову. Внаслідок зрощення яких кісток вона утворюється?

52. Клубова кістка: частини, описати і продемонструвати на препараті їх будову.

53. Лобкова кістка: частини, описати і продемонструвати на препараті їх будову.

54. Сіднична кістка: частини, описати і продемонструвати на препараті їх будову.

55. Таз: його частини; описати і продемонструвати на препараті. Статеві та вікові особливості таза. Назвати та описати основні розміри таза.

56. Стегнова кістка: частини, описати і продемонструвати на препараті їх будову, визначити належність кістки до правої чи лівої сторони.

57. Великогомількова кістка: частини, описати і продемонструвати на препараті їх будову, визначити належність кістки до правої чи лівої сторони.

58. Малогомількова кістка: частини, описати і про-

демонструвати на препараті їх будову, визначити належність кістки до правої чи лівої сторони.

59. Стопа: відділи, кістки, що їх утворюють. Будова заплеснових кісток, плеснових кісток, фалангів пальців стопи. Описати і продемонструвати на препараті.

60. Визначення "твердої основи стопи". Продемонструйте кістки, які складають тверду основу стопи.

61. Гомологія кісток верхньої та нижньої кінцівок.

### **Змістовий модуль 3. З'єднання кісток скелета**

1. Класифікація з'єднань кісток: неперервні та перервні з'єднання.

2. Розвиток з'єднань кісток в філо- і онтогенезі.

3. Синдесмози: визначення, види, приклади.

4. Синхондрози: визначення, класифікація, приклади.

5. Синостози: визначення, утворення, приклади.

6. Суглоб: визначення, основні компоненти суглоба : описати і продемонструвати на препаратах.

7. Додаткові компоненти суглобів: назвати, описати і продемонструвати на препаратах.

8. Анатомічна класифікація суглобів: прості та складні суглоби, комплексні, комбіновані, визначення і приклади.

9. Назвати головні осі і рухи, які здійснюються в суглобі навколо цих осей.

10. Класифікація суглобів за кількістю рухів.

11. Одноосьові суглоби: визначення, види одноосьових суглобів за формою суглобових поверхонь, функції, приклади, продемонструвати на препаратах.

12. Двовісні суглоби: визначення, види двовісних суглобів за формою суглобових поверхонь, функції, приклади, продемонструвати на препаратах.

13. Багатоосьові суглоби: визначення, види багатоосьових суглобів за формою суглобових поверхонь, функції, приклади, продемонструвати на препаратах.

14. Назвати види сполучень хребтового стовпа, продемонструвати їх на препаратах.

15. З'єднання між тілами хребців: класифікація, будова міжхребцевого диска, його функціональне значення; зв'язки, що укріплюють з'єднання між тілами хребців; описати і продемонструвати на препараті.

16. З'єднання між відростками та дугами хребців: класифікація, будова, зв'язки.

17. З'єднання між крижовою кісткою і куприком: класифікація, будова, зв'язки крижово-куприкового з'єднання; описати і продемонструвати на препараті. Вікові та статеві особливості крижово-куприкового з'єднання.

18. З'єднання між I і II шийними хребцями: будова, класифікація, рухи.

19. З'єднання між ребрами та грудниною: класифікація, їх будова.

20. З'єднання між ребрами і хребцями: види, їх будова, класифікація.

21. Хребет в цілому: будова, згини; вікові особливості.

22. Грудна клітка в цілому: будова, вікові, статеві та індивідуальні особливості.

23. Класифікація з'єднання кісток черепа: непе-

рервні і перервні з'єднання.

24. Неперервні з'єднання кісток черепа: види, назвати і продемонструвати на препараті.

25. Тім'ячка черепа: її будова, функціональне значення, терміни скостення.

26. Скренево-нижньощелепний суглоб: будова, класифікація, рухи.

27. Вікові особливості з'єднання кісток черепа.

28. З'єднання черепа з хребтом: будова, класифікація, рухи.

29. З'єднання кісток плечового пояса: груднино-ключичний суглоб, його суглобові поверхні, додаткові компоненти, межі прикріплення капсули, зв'язковий апарат, класифікація, рухи; описати і продемонструвати на препаратах..

30. З'єднання кісток плечового пояса: надплечово-ключичний суглоб, його суглобові поверхні, додаткові компоненти, межі прикріплення капсули, зв'язковий апарат, класифікація, рухи; описати і продемонструвати на препаратах.

31. Плечовий суглоб: суглобові поверхні, додаткові компоненти, межі прикріплення капсули, зв'язковий апарат, класифікація, рухи; описати і продемонструвати на препаратах.

32. Ліктьовий суглоб: назвати суглоби, що його утворюють, їх будова; описати і продемонструвати на препаратах.

33. З'єднання кісток передпліччя: проксимальний променево-ліктьовий суглоб, міжкісткова перетинка, дистальний променево-ліктьовий суглоб; їх будова, класифікація, описати і продемонструвати на препаратах.

34. Променево-зап'ястковий суглоб: суглобові поверхні кісток, які його утворюють, внутрішньо-суглобовий диск, межі прикріплення капсули, зв'язковий апарат, класифікація, рухи; описати і продемонструвати на препаратах.

35. Суглоби кисті: середньо-зап'ястковий суглоб, його суглобові поверхні, внутрішньо-суглобові зв'язки, описати і продемонструвати на препаратах.

36. Суглоби кисті: міжп'ясткові суглоби, їх суглобові поверхні та зв'язки, що їх укріплюють, описати і продемонструвати на препаратах.

37. Суглоби кисті: зап'ястково-п'ясткові суглоби, їх суглобові поверхні, зв'язковий апарат, Особливості I зап'ястково-п'ясткового суглоба його класифікація, описати і продемонструвати на препаратах.

38. Суглоби кисті: п'ястково-фалангові суглоби, їх суглобові поверхні, зв'язковий апарат, класифікація, рухи, описати і продемонструвати на препаратах.

39. Суглоби кисті: міжфалангові суглоби кисті, їх суглобові поверхні, зв'язковий апарат, класифікація,

рухи, описати і продемонструвати на препаратах.

40. З'єднання кісток таза: класифікація.

41. Крижово-клубовий суглоб: суглобові поверхні кісток, що його утворюють, межі прикріплення капсули, зв'язковий апарат, класифікація, рухи, описати і продемонструвати на препаратах.

42. Лобковий симфіз: будова, зв'язковий апарат, класифікація; описати і продемонструвати на препаратах.

43. Зв'язковий апарат таза: описати і продемонструвати на препаратах. Назвати та продемонструвати отвори, які утворюються зв'язками таза.

44. Кульшовий суглоб: суглобові поверхні кісток, які його утворюють, додаткові компоненти, межі прикріплення капсули, зв'язковий апарат, класифікація, рухи; описати і продемонструвати на препаратах.

45. Колінний суглоб: суглобові поверхні кісток, що його утворюють, додаткові компоненти (меніски, внутрішньосуглобові зв'язки, складки, синовіальні сумки), зв'язковий апарат, класифікація, рухи; описати і продемонструвати на препаратах.

46. З'єднання кісток гомілки: види, їх будова, класифікація; описати і продемонструвати на препаратах.

47. Надп'яtkово-гомілковий суглоб: суглобові поверхні кісток, які його утворюють, межі прикріплення

капсули, зв'язковий апарат, класифікація, рухи; описати і продемонструвати на препаратах.

48. Суглоби стопи: з'єднання між кістками заплесна, види, їх суглобові поверхні та зв'язки, що їх укріплюють, описати і продемонструвати на препаратах.

49. Поперечний суглоб стопи: суглоби, що його утворюють, зв'язковий апарат; описати і продемонструвати на препаратах.

50. Суглоби стопи: заплесно-плесневі суглоби, їх суглобові поверхні, зв'язковий апарат, класифікація; описати і продемонструвати на препаратах.

51. Суглоби стопи: міжплеснові суглоби, їх суглобові поверхні, зв'язковий апарат. класифікація; описати і продемонструвати на препаратах..

52. Суглоби стопи: плесно-фалангові суглоби, їх суглобові поверхні, зв'язковий апарат, класифікація; описати і продемонструвати на препаратах.

53. Суглоби стопи: міжфалангові суглоби стопи, їх суглобові поверхні, зв'язковий апарат, класифікація, рухи, описати і продемонструвати на препаратах.

54. Склепіння стопи: визначення, утворення, функції. Чим вони укріплені?

55. "Тверда основа стопи": визначення; продемонструвати на препаратах кістки, які складають тверду основу стопи.

#### **Змістовий модуль 4. Міологія**

1. М'яз, як орган: визначення, описати на препараті.

2. Допоміжні апарати м'язів: описати і продемонструвати на препараті.

3. Розвиток скелетних м'язів: загальні закономірності; особливості розвитку м'язів тулуба, кінцівок, голови та шиї. Ембріологічна класифікація м'язів.

4. Класифікація м'язів за формою, положенням, напрямком волокон, відношенням до суглобів та функцій.

5. Біомеханіка м'язів, їх дія на суглоби, поняття про початок і прикріплення м'язів, про рухому і нерухому точки.

6. М'язи спини: топографічна та ембріологічна класифікація, будова (початок, прикріплення), функції; описати і продемонструвати на препаратах.

7. М'язи грудної клітки: топографічна та ембріологічна класифікація, будова (початок, прикріплення), функції; описати і продемонструвати на препаратах.

8. Діафрагма: визначення діафрагми як м'язово-фасціальної пластинки; її топографія, частини та їх будова; отвори і їх вміст, трикутники, функції; описати і продемонструвати на препаратах.

9. М'язи живота: топографічна класифікація, будова (початок, прикріплення), функції; описати і продемонструвати на препаратах.

10. Фасції тулуба (поверхнева, власна, внутрішньогрудна, нутрощева): їх топографія і функціональне значення.

11. Піхва прямого м'яза живота: стінки та їх будова; описати і продемонструвати на препаратах.

12. Біла лінія живота: топографія, будова; описати і продемонструвати на препаратах.

13. Пахвинний канал: стінки, кільця і їх будова,

вміст; описати і продемонструвати на препаратах.

14. М'язи шиї: топографічна та ембріологічна класифікація, будова (початок, прикріплення), функції; описати і продемонструвати на препаратах.

14. Топографія шиї: ділянки, трикутники, міжм'язові простори, їх межі; описати і продемонструвати на препаратах.

15. Фасції шиї: топографічна класифікація за В.М.Шовкуненко, описати хід фасцій та їх походження; відношення до м'язів, внутрішніх органів, судинно-нервових пучків шиї. Визначити міжфасціальні простори, їх вміст та сполучення.

16. Шийна фасція: анатомічна класифікація, описати хід пластинок, їх відношення до м'язів; визначити міжфасціальні простори, їх сполучення та вміст. Провести аналогію між фасціями за анатомічною і топографоанатомічною класифікаціями.

17. М'язи голови: класифікація. Жувальні м'язи: будова (початок, прикріплення), функції; описати і продемонструвати на препаратах.

18. М'язи голови: класифікація. М'язи лиця (мімічні м'язи): відмінність мімічних м'язів від решти скелетних м'язів; будова (початок, прикріплення), функції; описати і продемонструвати на препаратах.

19. М'язи голови: класифікація. М'язи лиця (мімічні м'язи): топографія, будова (початок, прикріплення), функції; описати і продемонструвати на препаратах.

20. М'язи плечового пояса: будова (початок, прикріплення), функції; описати і продемонструвати на препаратах.

21. М'язи плеча: топографічна класифікація, будова (початок, прикріплення), функції; описати і продемонструвати на препаратах.

22. М'язи передпліччя: топографічна кла-

сифікація, будова (початок, прикріплення), функції; описати і продемонструвати на препаратах.

23. М'язи кисті: топографічна класифікація, будова (початок, прикріплення), функції; описати і продемонструвати на препаратах.

24. Аналіз рухів у плечовому, ліктьовому, променево-зап'ястковому, зап'ястково-п'ясткових і міжфалангових суглобах під дією м'язів-антагоністів і м'язів-синергістів у відповідності до початку і прикріплення кожного окремого м'яза, продемонструвати ці м'язи на препаратах.

25. Фасції верхньої кінцівки та їх похідні (міжм'язові перетинки, футляри та їх вміст, фіброзні і кістково-фіброзні канали та їх вміст).

26. Тримачі м'язів-згиначів передпліччя: утворення, топографія, канали, їх вміст; описати і продемонструвати на препаратах.

27. Тримачі м'язів-розгиначів передпліччя: утворення, топографія, кістково-фіброзні канали в ділянці зап'ястка, їх вміст; описати і продемонструвати на препаратах.

28. Синовіальні піхви кисті: їх будова, топографія, функціональне і практичне значення.

29. Пахвова ямка: межі, стінки; описати і продемонструвати на препаратах.

30. Пахвова порожнина: стінки, трикутники, отвори, їх межі та вміст; описати і продемонструвати на препаратах.

31. Топографія плеча: борозни, канал променевого нерва, ліктьова ямка, їх межі та вміст; описати і продемонструвати на препаратах.

32. Топографія передпліччя: борозни, їх межі та вміст; описати і продемонструвати на препаратах.

33. М'язи таза: топографічна класифікація, будова (початок, прикріплення), функції; описати і продемонструвати на препаратах.

34. М'язи стегна: топографічна класифікація, будова (початок, прикріплення), функції; описати і продемонструвати на препаратах.

35. М'язи гомілки: топографічна класифікація, будова (початок, прикріплення), функції; описати і продемонструвати на препаратах.

36. М'язи стопи: топографічна класифікація, будова (початок, прикріплення), функції; описати і про-

демонструвати на препаратах.

37. Аналіз рухів в кульшовому, колінному, над'ястково-гомілковому суглобах під дією різних груп м'язів у відповідності до початку і прикріплення кожного окремого м'яза. Продемонструвати їх на препараті.

38. Фасції нижньої кінцівки: клубова фасція та її похідні (клубово-гребінна дуга, судинна затока, м'язова затока, їх утворення та вміст); описати і продемонструвати на препаратах.

39. Фасції нижньої кінцівки: широка фасція та її похідні (підшкірний розтвір, його серпоподібний край, утворення та вміст); описати і продемонструвати на препаратах.

40. Фасції нижньої кінцівки: фасції гомілки та її похідні (тримачі м'язів розгиначів, тримачі м'язів-згиначів, тримачі малогомілкових м'язів), топографія і вміст фіброзних і кістково-фіброзних каналів нижньої кінцівки.

41. Топографія таза: над- і підгрушоподібний отвір, затульний канал, їх межі, утворення і вміст; описати та продемонструвати на препаратах.

41. Топографія стегна: м'язова і судинна затоки, стегнове кільце, їх утворення, межі, вміст; описати та продемонструвати на препаратах.

42. Топографія стегна: клубово-гребінна борозна, передня борозна стегна, стегновий трикутник, їх утворення, межі, вміст; описати та продемонструвати на препаратах.

43. Привідний канал: стінки, отвори, вміст, описати та продемонструвати на препаратах.

44. Підколінна ямка: її межі, дно, зв'язок з каналами стегна і гомілки, описати та продемонструвати на препаратах.

45. Топографія гомілки: гомілково-підколінний канал, верхній та нижній м'язово-гомілкові канали, їх утворення, сполучення, вміст; описати та продемонструвати на препаратах.

46. Стегновий канал: стегнове кільце (вхід), підшкірний розтвір (вихід), їх межі; стінки стегнового каналу.

47. Фасції стопи, топографія стопи: борозни підшви стопи, їх межі і вміст; описати і продемонструвати на препаратах.

## ПЕРЕЛІК ПИТАНЬ ДО ПІДСУМКОВОГО КОНТРОЛЮ МОДУЛЯ

### Модуль 1. АНАТОМІЯ ОПОРНО-РУХОВОГО АПАРАТУ

1. Предмет та зміст анатомії, сучасні напрями та методи дослідження.
2. Стислі відомості з історії анатомії (Гіпократ, Гален, Леонардо да Вінчі, Гарвей, Везалій).
3. Розвиток анатомії в Україні.
4. Початкові стадії ембріогенезу людини. Вчення про зародкові листки.
5. Кістка як орган. Класифікація кісток. Основні етапи розвитку кісток. Скелет та його функції. Частини і будова трубчастих кісток.
6. Кістки тулуба: їх будова.
7. Мозковий череп. Кістки, що його утворюють. Особливості їх розвитку. Череп новонародженого.
8. Лицевий череп. Кістки, що його утворюють,

- особливості їх розвитку.
9. Основа та склепіння черепа.
10. Очна ямка: стінки, сполучення.
11. Носова порожнина: її стінки і сполучення. Приноскові пазухи, їх значення.
12. Скронева, підскронева ямки: стінки, сполучення.
13. Крилопіднебінна ямка: стінки, сполучення.
14. Вікові, статеві та індивідуальні особливості кісток черепа.
15. Розвиток та будова скелета верхньої кінцівки. Варіанти та аномалії розвитку.
16. Розвиток та будова скелета нижньої кінцівки. Варіанти і аномалії розвитку.

17. Класифікація з'єднань кісток: неперервні та перервні з'єднання. Розвиток з'єднань кісток в філо- і онтогенезі.

18. Суглоб: визначення, додаткові компоненти суглоба. Анатомічна класифікація. Класифікація суглобів за формою суглобових поверхонь та за функцією.

19. З'єднання хребців. Хребет: згини, рухи, м'язи, що їх здійснюють. Вікові особливості.

20. Грудна клітка: форма, вікові та статеві особливості. З'єднання ребер з хребцями та грудниною.

21. З'єднання кісток черепа: види, будова, вікові особливості. Скренево-нижньощелепний суглоб: будова, класифікація, рухи; м'язи, що їх здійснюють.

22. З'єднання кісток плечового пояса. Плечовий суглоб: будова, класифікація, рухи, м'язи, що їх здійснюють.

23. Ліктьовий суглоб: будова. З'єднання кісток передпліччя.

24. Променево-зап'ястковий суглоб: будова, форма, рухи, класифікація, рухи, м'язи, що їх здійснюють.

25. Суглоби кисті: їх будова.

26. Тазові кістки: їх з'єднання. Таз. Вікові та статеві особливості. Розміри жіночого таза.

27. Кульшовий суглоб: будова, класифікація, рухи, м'язи, що їх здійснюють.

28. Колінний суглоб: будова, класифікація, рухи, м'язи, що їх здійснюють.

29. З'єднання кісток гомілки. Надп'яtkово-гомілковий суглоб: будова, класифікація, рухи, м'язи, що їх здійснюють.

30. Суглоби стопи: їх будова. Поняття про склепіння стопи.

31. Загальна анатомія м'язів. Класифікація м'язів. М'яз як орган; допоміжні апарати м'язів. Розвиток скелетних м'язів.

32. М'язи спини. Топографічна та ембріологічна класифікація. Поверхневі м'язи спини, будова, функції.

33. М'язи спини. Топографічна та ембріологічна класифікація. Глибокі м'язи спини, будова, функції.

34. М'язи грудної клітки: класифікація, будова, функції.

35. Дихальні м'язи. Діафрагма: будова, функції.

36. М'язи живота: класифікація, будова, функції.

37. Піхва прямого м'яза живота. Біла лінія живота.

38. Пахвинний канал, його стінки, кільця, вміст.

39. М'язи голови. Жувальні м'язи: розвиток, будова, функції.

40. М'язи голови. М'язи лиця: розвиток, класифікація, будова, функції. Відмінності м'язів лиця від інших скелетних м'язів.

41. М'язи шиї: класифікація. Поверхневі м'язи і м'язи під'язикової кістки: будова, функції.

42. М'язи шиї: класифікація. Глибокі м'язи шиї: будова, функції.

43. Топографія шиї: ділянки, трикутники, їх межі.

44. Фасції шиї: топографоанатомічна та анатомічна класифікації. Міжфасціальні простори.

45. М'язи плечового пояса: будова, функції.

46. Пахвова порожнина, її стінки, отвори, три-

кутники.

47. М'язи плеча: класифікація, будова, функції.

48. Фасції і топографія плеча.

49. М'язи передпліччя: класифікація, будова, функції.

50. Фасції і топографія передпліччя.

51. М'язи кисті: класифікація, будова, функції.

52. Фасції і топографія кисті.

53. М'язи таза: класифікація, будова, функції.

54. Фасції таза. Отвори і канали таза.

55. М'язи стегна: класифікація, будова, функції.

56. Фасції і топографія стегна.

57. М'язова та судинна лакуни. Привідний канал. Стегновий канал.

58. М'язи гомілки: класифікація, будова, функції.

59. Фасції і топографія гомілки. Підколінна ямка, її дно, межі, зв'язок із каналами стегна та гомілки.

60. М'язи стопи: класифікація, будова, функції. Фасції і топографія стопи.

## ТЕСТОВІ ПИТАННЯ ДО МОДУЛЯ I

### "Опорно-руховий апарат"

#### Заняття 1

- 1) Які частини розрізняють у типовому хребці?
- 2) Чим обмежений хребцевий отвір?
- 3) Що утворюють отвори всіх хребців?
- 4) Чим обмежений міжхребцевий отвір?
- 5) Які є непарні відростки хребця?
- 6) Які є парні відростки хребця?
- 7) Яка основна особливість шийних хребців?
- 8) Що є характерним для VI шийного хребця?
- 9) Що є характерним для VII шийного хребця?
- 10) Які анатомічні утвори типового хребця відсутні в атланті?
- 11) Як називається I шийний хребець?
- 12) Які дуги віділяють в атланті?
- 13) Що знаходиться на задній поверхні передньої дуги атланта?
- 14) Що знаходиться на верхній поверхні задньої дуги атланта?
- 15) Чим з'єднані дуги атланта?
- 16) Які анатомічні утвори розташовані на бічних масах атланта?
- 17) Як називається II шийний хребець?
- 18) Чим відрізняється від інших II шийний хребець?
- 19) Які анатомічні утвори є на зубі осьового хребця?
- 20) Які відростки має атлант?
- 21) Які відростки має осьовий хребець?
- 22) Перелічіть шийні хребці, які за будовою відрізняються від типового шийного хребця.
- 23) Де знаходиться борозна хребтової артерії на атланті?
- 24) Які основні особливості мають грудні хребці?
- 25) Як утворюються цілі реброві ямки на тілах хребців для зчленування з голівками ребер?
- 26) Які особливості має тіло I грудного хребця?
- 27) Які реброві ямки є на X грудному хребці?
- 28) Які реброві ямки є на тілі XI грудного хребця?
- 29) Які реброві ямки є на тілі XII грудного хребця?
- 30) Що характерно для поперечних відростків грудних хребців?
- 31) У яких грудних хребців відсутні реброві ямки поперечних відростків?
- 32) Куди спрямовані остисті відростки грудних хребців?
- 33) Які особливості має остистий відросток XII грудного хребця?
- 34) З чим зчленовуються реброві ямки поперечних відростків грудних хребців?
- 35) З чим зчленовуються реброві ямки тіла XII грудного хребця?
- 36) На які відділи поділяється хребтовий стовп?
- 37) Скільки хребців містить шийний відділ хребтового стовпа?
- 38) Скільки хребців містить грудний відділ хребтового стовпа?

#### Заняття 2

- 1) Які особливості мають поперекові хребці?
- 2) Що характерно для поперечних відростків поперекових хребців?
- 3) Що характерно для остистих відростків поперекових хребців?
- 4) Де знаходиться соскоподібний відросток поперекового хребця?
- 5) Де знаходиться додатковий відросток поперекового хребця?
- 6) У якій площині розташовані суглобові відростки поперекових хребців?
- 7) В якому віці зростаються крижові хребці в одну кістку?
- 8) Скільки хребців містить крижовий відділ хребтового стовбура?
- 9) Скільки хребців містить поперековий відділ хребтового стовбура?
- 10) Скільки хребців містить куприковий відділ хребтового стовбура?
- 11) Яку форму має крижова кістка?
- 12) Які поверхні має крижова кістка?
- 13) Які частини має крижова кістка?
- 14) Що знаходиться на основі крижової кістки?
- 15) Як утворюється мис?
- 16) Як називається передня поверхня крижової кістки?
- 17) Які анатомічні отвори знаходяться на тазовій поверхні крижової кістки?
- 18) Як утворюються поперечні лінії крижової кістки?
- 19) Яким отворами хребців відповідають крижові отвори?
- 20) Як називається задня поверхня крижової кістки?
- 21) Які анатомічні утвори знаходяться на спинній поверхні крижової кістки?
- 22) Які гребені знаходяться на спинній поверхні крижової кістки?
- 23) Перелічіть парні крижові гребені.
- 24) Перелічіть непарні крижові гребені.
- 25) Як утворюється серединний крижовий гребінь?
- 26) Як утворюється присередній крижовий гребінь?
- 27) Як утворюється бічний крижовий гребінь?
- 28) Між якими крижовими гребенями знаходяться задні крижові отвори?
- 29) Які анатомічні утвори знаходяться на бічних частинах крижової кістки?
- 30) З чим зчленовується вускоподібна поверхня крижової кістки?
- 31) Що проходить всередині крижової кістки?
- 32) У що перетворюються хребцеві отвори крижових хребців?
- 33) Як називається нижня частина крижової кістки?
- 34) Чим закінчується крижовий канал в нижній частині?
- 35) Що знаходиться по боках від крижового розвору?
- 36) До складу якого анатомічного утвору входить крижова кістка?



- 37) Які статеві ознаки має чоловіча крижова кістка?
- 38) Які статеві ознаки має жіноча крижова кістка?
- 39) З чим сполучається верхівка крижової кістки?
- 40) З чого складається куприкова кістка?
- 41) Яку форму має куприк?

- 42) Які частини має куприкова кістка?
- 43) У якого куприкового хребця збереглися ознаки типового хребця?
- 44) Куди спрямовані куприкові роги?

### **Заняття 3**

- 1) Чим представлений скелет грудної клітки?
- 2) Скільки ребер є у людини?
- 3) Які частини має ребро?
- 4) Як називаються сім верхніх пар ребер?
- 5) Чому I – VII ребра називають справжніми?
- 6) Які ребра називають справжніми?
- 7) Що таке несправжні ребра?
- 8) Які ребра називаються несправжніми?
- 9) Як називаються ребра, що не сполучаються з грудниною, а причленовуються до розташованого вище ребра?
- 10) Що таке коливні ребра?
- 11) Які ребра називаються коливними?
- 12) Як називаються ребра, які закінчуються у м'язах черевної стінки?
- 13) Які кінці має ребро?
- 14) З чим сполучається задній кінець ребра?
- 15) Чим представлений задній кінець ребра?
- 16) З чим сполучається голівка ребра?
- 17) Які анатомічні утвори є на голівці ребра?
- 18) Які ребра мають гребінь голівки ребра?
- 19) Які ребра не мають гребеня голівки ребра?
- 20) Чому I, XI, XII ребра не мають гребеня голівки ребра?
- 21) Який анатомічний утвір знаходиться відразу за голівкою ребра?
- 22) Де знаходиться горбок ребра?
- 23) З чим зчленовується суглобова поверхня горбка ребра?
- 24) Які ребра не мають суглобової поверхні горбка ребра?
- 25) Які ребра мають суглобову поверхню горбка ребра?
- 26) На яких ребрах немає горбка ребра?
- 27) Де розташований кут ребра?

- 28) На яких ребрах збігається горбок ребра з його кутом?
- 29) Які поверхні є на тілі II – XII ребер?
- 30) Які краї має тіло II – XII ребер?
- 31) Який анатомічний утвір знаходиться на нижньому краю ребра з внутрішнього його боку?
- 32) Де знаходиться борозна ребра?
- 33) Які поверхні має тіло I ребра?
- 34) Які краї має тіло I ребра?
- 35) Які анатомічні утвори знаходяться на верхній поверхні I ребра?
- 36) Як називається горбок на верхній поверхні I ребра?
- 37) Що лежить спереду від горбка переднього драбинчатого м'яза на верхній поверхні I ребра?
- 38) Де знаходиться борозна підключичної вени?
- 39) Що лежить ззаду від горбка переднього драбинчастого м'яза на верхній поверхні I ребра?
- 40) З яких частин складається груднина?
- 41) Як називається найширша і товста частина груднини?
- 42) Які анатомічні утвори є на верхньому краї ручки груднини?
- 43) Де знаходиться на груднині яремна вирізка?
- 44) Де знаходиться на груднині ключична вирізка?
- 45) Що є на бічних краях тіла груднини?
- 46) Що є на бічних краях ручки груднини?
- 47) Що утворюється нижнім краєм ручки і верхнім краєм тіла груднини?
- 48) З якими частинами груднини сполучається II ребро?
- 49) З чим сполучаються реброві хрящі III – VI ребер?
- 50) Де розміщені реброві вирізки для VII ребра?
- 51) Як називається відросток груднини?

### **Заняття 4**

- 1) Які відділи виділяють у кістках верхньої кінцівки?
- 2) З яких кісток складається пояс верхньої кінцівки?
- 3) На рівні яких ребер розташована лопатка при опущеній вільній частині верхньої кінцівки?
- 4) Які краї має лопатка?
- 5) Які анатомічні утвори знаходяться на верхньому краю лопатки?
- 6) Які кути має лопатка?
- 7) Які поверхні має лопатка?
- 8) Які анатомічні утвори знаходяться на дорсальній поверхні лопатки?
- 9) Чим закінчується латерально ость лопатки?
- 10) Які анатомічні утвори знаходяться на ребровій поверхні лопатки?
- 11) Перелічіть відростки лопатки.
- 12) Який анатомічний утвір знаходиться на верхівці надплечового відростка?
- 13) Чим представлений бічний кут лопатки?
- 14) Як називається анатомічний утвір лопатки, який слугує для зчленування з голівкою плечової кіст-

- ки?
- 15) Який анатомічний утвір знаходиться над верхнім краєм суглобової западини лопатки?
- 16) На якій поверхні лопатки знаходяться підостьова і надостьова ямки?
- 17) Між якими кістками знаходиться ключиця?
- 18) Які частини має ключиця?
- 19) Де знаходиться згин ключиці уперед?
- 20) Де знаходиться згин ключиці назад?
- 21) З чим зчленовується груднинний кінець ключиці?
- 22) З чим зчленовується надплечовий кінець ключиці?
- 23) Які поверхні має ключиця?
- 24) Які анатомічні утвори знаходяться на нижній поверхні ключиці?
- 25) До яких кісток належить плечова кістка?
- 26) З яких частин складається плечова кістка?
- 27) Які анатомічні утвори є на проксимальному кінці плечової кістки?

- 28) Що знаходиться по краю головки плечової кістки?
- 29) Який анатомічний утвір розташований між горбками і гребенями плечової кістки?
- 30) Як називається найвузжче місце між голівкою плечової кістки та її тілом?
- 31) Які поверхні має тіло плечової кістки?
- 32) Який анатомічний утвір розташований на передньобічній поверхні тіла плечової кістки в її проксимальному відділі?
- 33) Де знаходиться борозна променевого нерва на плечовій кістці?
- 34) Яка борозна розташована на тілі плечової кістки?
- 35) Яким анатомічним утвором закінчується дистальний кінець плечової кістки?
- 36) Де знаходиться блок плечової кістки?
- 37) Який анатомічний утвір розташований над бло-

- ком плечової кістки спереду?
- 38) Де знаходиться ліктьова ямка плечової кістки?
- 39) Де знаходиться голівка плечової кістки?
- 40) Який анатомічний утвір розташований над блоком плечової кістки ззаду?
- 41) Який анатомічний утвір розташований над голівкою плечової кістки?
- 42) Який анатомічний утвір розташований на задній поверхні присереднього надвідростка?
- 43) Як називаються підвищення, що знаходяться латерально і медіально над відростком плечової кістки?
- 44) В які анатомічні утвори переходять присередній та бічний надвідростки плечової кістки?
- 45) На якій поверхні відростка плечової кістки розташовані блок і вінцева ямка, голівка і променева ямка?

### **Заняття 5**

- 1) З яких частин складається ліктьова кістка?
- 2) Які анатомічні утвори є на верхньому кінці ліктьової кістки?
- 3) З якою кісткою сполучається блокова вирізка ліктьової кістки?
- 4) Як називається задній відросток блокової вирізки ліктьової кістки?
- 5) Як називається передній відросток блокової вирізки ліктьової кістки?
- 6) Що знаходиться між ліктьовим і вінцевим відростками ліктьової кістки?
- 7) Що розташоване на променевої стороні вінцевого відростка ліктьової кістки?
- 8) Де знаходиться горбистість ліктьової кістки?
- 9) Які поверхні має тіло ліктьової кістки?
- 10) Яким анатомічним утвором закінчується дистальний кінець ліктьової кістки?
- 11) Що розрізняють на нижньому кінці ліктьової кістки?
- 12) Що відходить з присереднього боку головки ліктьової кістки?
- 13) Де знаходиться суглобовий обвід ліктьової кістки?
- 14) З яких частин складається променева кістка?
- 15) Які анатомічні утвори є на проксимальному кінці променевої кістки?
- 16) Де знаходиться суглобовий обвід променевої кістки?
- 17) Де знаходиться горбистість променевої кістки?
- 18) Які поверхні має тіло променевої кістки?
- 19) Який анатомічний утвір знаходиться на нижньому кінці променевої кістки з присереднього боку?
- 20) Що відходить з бічної сторони дистального кінця променевої кістки?
- 21) На які відділи поділяється скелет кисті?
- 22) Як розміщені зап'ясткові кістки?

- 23) Які кістки утворюють проксимальний ряд зап'ясткових кісток?
- 24) Які кістки утворюють дистальний ряд зап'ясткових кісток?
- 25) Що утворюють кістки проксимального ряду зап'ястка, окрім горохоподібної кістки?
- 26) В який бік спрямована опуклість кісткового склепіння кисті?
- 27) Як називається борозна на долонній поверхні зап'ястка?
- 28) З яких кісток складається п'ясток?
- 29) Звідки проводиться відлік п'ясткових кісток?
- 30) З яких частин складаються п'ясткові кістки?
- 31) Як називається проксимальний кінець п'ясткової кістки?
- 32) Як називається дистальний кінець п'ясткової кістки?
- 33) В який бік спрямовані вигини тіл п'ясткових кісток?
- 34) З якими кістками зчленовуються нижні суглобові поверхні голівок п'ясткових кісток?
- 35) З якими кістками зчленовуються суглобові поверхні основ п'ясткових кісток?
- 36) Яка кістка п'ястка є найдовшою?
- 37) Як називається I палець кисті, який є найкоротший і найтовстіший?
- 38) Як називається другий палець кисті?
- 39) Як називається III палець кисті?
- 40) Як називається IV палець кисті?
- 41) Як називається V палець кисті?
- 42) Який палець кисті є найдовшим?
- 43) Які фаланги розрізняють на пальцях кисті?
- 44) Які фаланги має великий палець кисті?
- 45) Які частини мають фаланги пальців кисті?
- 46) Який анатомічний утвір розташований на кінці кінцевої фаланги пальців кисті?

### **Заняття 6**

- 1) З яких кісток складається кульшова кістка?
- 2) Який анатомічний утвір утворюється в місці зчленування тіл складових кульшової кістки?
- 3) На якій поверхні кульшової кістки знаходиться кульшова западина?
- 4) З якою кісткою зчленовується кульшова запади-

- на?
- 5) Який анатомічний утвір знаходиться з присереднього боку кульшової западини?
- 6) Який анатомічний утвір займає периферичну частину кульшової западини?
- 7) Як називається суглобова поверхня кульшової

- западини?
- 8) Як називається центр кульшової западини?
  - 9) З якого віку кульшова кістка функціонує як одна кістка, що утворюється з трьох окремих кісток?
  - 10) З яких анатомічних утворів складається кульшова западина?
  - 11) З яких відділів складається клубова кістка?
  - 12) Як називається нижній потовщений відділ клубової кістки?
  - 13) Як називається верхній розширений відділ кістки?
  - 14) Чим закінчується верхній вільний край клубової кістки?
  - 15) Що розташовано на клубовому гребені?
  - 16) Чим закінчується спереду клубовий гребінь?
  - 17) Чим закінчується ззаду клубовий гребінь?
  - 18) Що розрізняють на зовнішній поверхні крила клубової кістки?
  - 19) Що розташовано на внутрішній поверхні крила клубової кістки?
  - 20) Чим відділяється клубова ямка від тіла клубової кістки?
  - 21) Що розташовано на крижово-тазовій поверхні крила клубової кістки?
  - 22) З якою кісткою зчленовується вушкоподібна поверхня клубової кістки?
  - 23) З яких частин складається лобкова кістка?
  - 24) Яка частина лобкової кістки бере участь в утворенні кульшової западини?
  - 25) Що розрізняють на верхньому краю і верхній поверхні гілки лобкової кістки?
  - 26) Який анатомічний утвір знаходиться у тому місці, де верхня гілка лобкової кістки переходить в нижню в ділянці її присереднього краю?
  - 27) З якою кісткою зчленовується симфізна поверхня
  - 28) Де знаходиться лобковий горбок?
  - 29) Що є на нижній поверхні верхньої гілки лобкової кістки?
  - 30) З яких частин складається сіднича кістка?
  - 31) Яка частина сідничої кістки бере участь в утворенні кульшової западини?
  - 32) В який анатомічний утвір переходить тіло сідни-

- чої кістки?
- 33) Які анатомічні утвори знаходяться по задньому краю сідничої кістки вище сідничого горба?
  - 34) З чим зливається гілка сідничої кістки?
  - 35) Який анатомічний утвір на кульшовій кістці обмежений гілками лобкової і сідничої кісток?
  - 36) Чим обмежений затульний отвір кульшової кістки?
  - 37) З яких частин складається стегнова кістка?
  - 38) Яким анатомічним утвором закінчується проксимальний кінець стегнової кістки?
  - 39) У який бік спрямована головка стегнової кістки?
  - 40) З якою кісткою зчленовується головка стегнової кістки?
  - 41) Який анатомічний утвір сполучає головку стегнової кістки з її тілом?
  - 42) Що знаходиться на межі шийки і тіла стегнової кістки?
  - 43) Який анатомічний утвір сполучає між собою великий і малий вертлюги стегнової кістки спереду?
  - 44) Який анатомічний утвір сполучає між собою великий і малий вертлюги стегнової кістки ззаду?
  - 45) Що знаходиться на задній поверхні тіла стегнової кістки?
  - 46) З яких частин складається шорстка лінія стегнової кістки?
  - 47) До яких анатомічних утворів на стегнової кістці прямують угорі губи шорсткої лінії?
  - 48) Що утворює бічна губа шорсткої лінії стегнової кістки у своїй верхній частині?
  - 49) У що продовжується присередня губа шорсткої лінії стегнової кістки у своїй верхній частині?
  - 50) Що утворюється між нижніми кінцями губ шорсткої лінії стегнової кістки?
  - 51) Що утворює дистальний кінець стегнової кістки?
  - 52) Який анатомічний утвір на задній поверхні стегнової кістки розділяє бічний відросток від присереднього відростка?
  - 53) У що переходять суглобові поверхні відростків стегна спереду?
  - 54) Як називаються анатомічні утвори, що знаходяться на бічній і присередній сторонах бічного і присереднього відростків стегнової кістки?

### **Заняття 7**

- 1) До яких кісток належить надколінок?
- 2) Де знаходиться надколінок?
- 3) Які частини має надколінок?
- 4) Куди спрямована верхівка надколінка?
- 5) Куди спрямована основа надколінка?
- 6) Які поверхні має надколінок?
- 7) З яких частин складається великогомілкова кістка?
- 8) Чим закінчується проксимальний кінець великогомілкової кістки?
- 9) Чим розмежовані між собою верхні суглобові поверхні великогомілкової кістки?
- 10) Де знаходиться переднє та заднє міжвідросткові поля великогомілкової кістки?
- 11) Що знаходиться в ділянці задньобічної частини бічного відростка великогомілкової кістки?
- 12) Які краї має тіло великогомілкової кістки?
- 13) Який анатомічний утвір знаходиться на передньому краю великогомілкової кістки угорі?

- 14) Які поверхні має тіло великогомілкової кістки?
- 15) Який анатомічний утвір знаходиться на задній поверхні великогомілкової кістки угорі?
- 16) Який анатомічний утвір знаходиться на міжкістковому краю дистального кінця великогомілкової кістки?
- 17) Який анатомічний утвір відходить униз з присереднього боку дистального кінця великогомілкової кістки?
- 18) Як називається анатомічний утвір на нижній поверхні дистального кінця великогомілкової кістки?
- 19) Які частини має малогомілкова кістка?
- 20) Що утворює проксимальний кінець малогомілкової кістки?
- 21) Які анатомічні утвори знаходяться на голівці малогомілкової кістки?
- 22) З якою кісткою зчленовується суглобова поверхня голівки малогомілкової кістки?

- 23) Які краї має тіло малогомілкової кістки?
- 24) Які поверхні має тіло малогомілкової кістки?
- 25) Що утворює дистальний кінець малогомілкової кістки?
- 26) З якою кісткою зчленовується суглобова поверхня бічної кісточки малогомілкової кістки?
- 27) Що розрізняють на бічній кісточки малогомілкової кістки?
- 28) Із скількох кісток складається заплесно?
- 29) Як розташовані кістки заплесна?
- 30) Які кістки утворюють проксимальний ряд заплесна?
- 31) Які кістки утворюють дистальний ряд заплесна?
- 32) З яких частин складається надп'яtkова кістка?
- 33) Який анатомічний утвір знаходиться на верхній поверхні надп'яtkової кістки?
- 34) З якою кісткою зчленовується верхня суглобова поверхня блоку надп'яtkової кістки?
- 35) З якою кісткою зчленовується присередня кісточкова суглобова поверхня блоку надп'яtkової кістки?
- 36) З якою кісткою зчленовується бічна кісточкова суглобова поверхня блоку надп'яtkової кістки?
- 37) Який анатомічний утвір відходить від тіла надп'яtkової кістки ззаду від блока?
- 38) Який анатомічний утвір розділяє задній відросток надп'яtkової кістки на 2 горбки?
- 39) Які анатомічні утвори знаходяться на нижній поверхні надп'яtkової кістки?
- 40) З якою кісткою зчленовуються передня, середня і задня суглобові поверхні надп'яtkової кістки?
- 41) Який анатомічний утвір знаходиться на надп'яtkовій кістці між середньою і задньою п'яtkовими суглобовими поверхнями?
- 42) З якою кісткою зчленовується голівка надп'яtkової кістки?
- 43) Яким анатомічним утвором закінчується тіло п'яtkової кістки ззаду і унизу?
- 44) Які анатомічні утвори знаходяться на верхній поверхні п'яtkової кістки?
- 45) З якою кісткою сполучаються передня, середня і задня суглобові поверхні п'яtkової кістки?
- 46) Що утворюють борозни п'яtkової і надп'яtkової кісток?
- 47) Який анатомічний утвір знаходиться на бічній поверхні п'яtkової кістки?
- 48) Який анатомічний утвір знаходиться на передньому кінці п'яtkової кістки?
- 49) Які є клиноподібні кістки і до якого ряду заплесна вони належать?
- 50) Між якими кістками розміщується човноподібна кістка і до якого ряду заплесна вона належить?
- 51) З якою кісткою сполучається проксимальна поверхня човноподібної кістки?
- 52) З якими кістками сполучається дистальна поверхня човноподібної кістки?
- 53) Які анатомічні утвори знаходяться на нижній поверхні кубоподібної кістки?
- 54) Скільки плеснових кісток і звідки здійснюється їх відлік?
- 55) З яких частин складається кожна плеснова кістка?
- 56) Як називається проксимальний кінець плеснової кістки?
- 57) Як називається дистальний кінець плеснової кістки?
- 58) З якими кістками зчленовуються основи плеснових кісток?
- 59) З якими кістками зчленовуються голівки плеснових кісток?
- 60) Які фаланги розрізняють на пальцях стопи?
- 61) Які фаланги має великий палець стопи?
- 62) Які частини мають фаланги пальців стопи?

### **Заняття 8**

- 1) До яких кісток належить лобова кістка?
- 2) Які частини має лобова кістка?
- 3) Які поверхні має лобова луска?
- 4) Як називається поверхня лобової луски, що прилягає до головного мозку?
- 5) Який анатомічний утвір відмежовує зовнішню поверхню очноямкових ділянок?
- 6) Де знаходяться надочноямкова вирізка або надочноямковий отвір?
- 7) Де знаходиться лобова вирізка або лобовий отвір?
- 8) Яким анатомічним утвором закінчується надочноямковий край латерально?
- 9) Де знаходиться надбрівна дуга?
- 10) Що розташовано між надбровними дугами?
- 11) Як називається анатомічний утвір, розташований на зовнішній поверхні лобової луски приблизно усередині кожної її половини?
- 12) Який анатомічний утвір знаходиться посередині внутрішньої поверхні лобової луски?
- 13) В який анатомічний утвір на лобовій кістці переходить борозна верхньої стрілової пазухи?
- 14) Де знаходиться сліпий отвір?
- 15) Який анатомічний утвір відділяє праву очноямкову частину від лівої?
- 16) Які поверхні має очноямкова частина лобової кістки?
- 17) Де знаходиться ямка сльозної залози?
- 18) Де знаходиться на лобовій кістці блокова ямка і блокова ость?
- 19) Де розташована носова частина лобової кістки?
- 20) Який анатомічний утвір знаходиться справа і зліва від гребеня і носової ості лобової кістки?
- 21) Як називається порожнина лобової кістки?
- 22) Який відділ склепіння черепа утворюють парні тім'яні кістки?
- 23) До яких кісток належить тім'яна кістка за класифікацією?
- 24) Які поверхні розрізняють на тім'яній кістці?
- 25) Які краї розрізняють на тім'яній кістці?
- 26) Який край тім'яної кістки сполучається з потиличною кісткою?
- 27) З якою кісткою сполучається стріловий край тім'яної кістки?
- 28) З якою кісткою сполучається лусковий край тім'яної кістки?
- 29) Який край тім'яної кістки сполучається із скроневою кісткою?
- 30) Як називається передньовіршній кут тім'яної кістки?

- 31) Як називається передньонижній кут тім'яної кістки?
- 32) Як називається задньовіршній кут тім'яної кістки?
- 33) Як називається задньонижній кут тім'яної кістки?
- 34) Де знаходиться тім'яний горб?
- 35) Які анатомічні утвори знаходяться на зовнішній поверхні тім'яної кістки нижче її горба?
- 36) Де на тім'яній кістці знаходиться борозна верхньої стрілової пазухи?
- 37) Який анатомічний утвір знаходиться на внутрішній поверхні тім'яної кістки в ділянці її соскоподібного кута?
- 38) Де знаходяться на тім'яній кістці зернисті ямочки?
- 39) Які частини має потилична кістка?
- 40) Який відділ мозкового черепа утворює потилична кістка?
- 41) Який анатомічний утвір замикають частини потиличної кістки?
- 42) Яка частина потиличної кістки знаходиться спереду від великого отвору?
- 43) Які поверхні і які краї має основна частина потиличної кістки?
- 44) Який анатомічний утвір розташований на мозковій поверхні основної частини потиличної кістки у місці з'єднання її з тілом клиноподібної кістки?
- 45) Де знаходиться глотковий горбок потиличної кістки?
- 46) З якою кісткою зчленовуються суглобові поверхні потиличних відростків?
- 47) Де на потиличній кістці знаходиться відростковий канал?
- 48) Де знаходиться канал під'язикового нерва?
- 49) Які анатомічні утвори є на бічних краях бічної частини потиличної кістки?
- 50) Який анатомічний утвір знаходиться у центрі зовнішньої поверхні потиличної луски?
- 51) Де знаходиться зовнішній потиличний гребінь?
- 52) Який анатомічний утвір іде направо і наліво від зовнішнього потиличного виступу?
- 53) Де знаходиться нижня каркова лінія?
- 54) Який анатомічний утвір знаходиться в центрі внутрішньої поверхні потиличної луски?
- 55) Де знаходиться внутрішній потиличний виступ?
- 56) Який анатомічний утвір іде направо і наліво на рівні внутрішнього потиличного виступу?
- 57) Який анатомічний утвір іде угору від внутрішнього потиличного виступу?

#### **Заняття 9**

- 1) До яких кісток належить клиноподібна кістка за класифікацією?
- 2) З яких частин складається клиноподібна кістка?
- 3) Який анатомічний утвір знаходиться всередині тіла клиноподібної кістки?
- 4) Які поверхні розрізняють на тілі клиноподібної кістки?
- 5) З чим зростається задня поверхня клиноподібної кістки у дорослої людини?
- 6) Який анатомічний утвір займає верхню поверхню тіла клиноподібної кістки?
- 7) Який анатомічний утвір знаходиться в центрі турецького сідла?
- 8) Який анатомічний утвір розташований поперечно і знаходиться попереду від горбка сідла?
- 9) Що знаходиться справа і зліва біля основи спинки сідла?
- 10) В який анатомічний утвір переходить передня поверхня тіла клиноподібної кістки?
- 11) Що знаходиться на передній поверхні тіла клиноподібної кістки по боках від клиноподібного гребінця?
- 12) За допомогою чого клиноподібна пазуха сполучається з порожниною носа?
- 13) Звідки починаються малі крила клиноподібної кістки?
- 14) Який анатомічний утвір знаходиться між коренями малих крил клиноподібної кістки?
- 15) Які поверхні має мале крило клиноподібної кістки?
- 16) Що знаходиться між малими і великими крилами клиноподібної кістки?
- 17) Звідки починаються великі крила клиноподібної кістки?
- 18) Які анатомічні утвори знаходяться біля основи великих крил клиноподібної кістки?
- 19) Який анатомічний утвір розташований біля основи великих крил між круглим і остистим отворами?
- 20) Які поверхні має велике крило клиноподібної кістки?
- 21) Який анатомічний утвір відмежовує скроневу поверхню великих крил клиноподібної кістки від підскроневої?
- 22) Де знаходиться крилоподібний відросток клиноподібної кістки?
- 23) Який анатомічний утвір пронизує основу крилоподібного відростка клиноподібної кістки?
- 24) Куди відкривається передній отвір крилоподібного каналу клиноподібної кістки?
- 25) Куди відкривається задній отвір крилоподібного каналу клиноподібної кістки?
- 26) Які пластинки має крилоподібний відросток клиноподібної кістки?
- 27) На якій пластинці крилоподібного відростка знаходиться крилоподібний гачок?
- 28) До яких кісток належить решітчаста кістка за класифікацією?
- 29) З яких частин складається решітчаста кістка?
- 30) Де розташована дірчаста пластинка решітчастої кістки?
- 31) Де знаходиться півнячий гребінь решітчастої кістки?
- 32) Який анатомічний утвір оточують крила півнячого гребеня ззаду?
- 33) На якій кістці розташований сліпий отвір?
- 34) Який анатомічний утвір є продовженням півнячого гребеня, що спрямований униз в носову порожнину і бере участь в утворенні верхньої частини носової перегородки?
- 35) Яка частина решітчастої кістки розташована по боках від перпендикулярної пластинки?

- 36) Якими анатомічними утворами прикриті решітчасті комірці з присереднього боку?
- 37) Який анатомічний утвір знаходиться між верх-

- ньою і нижньою носовими раковинами?
- 38) Яким анатомічним утвором прикриті решітчасті лабіринти з бічної сторони?

### **Заняття 10**

- 1) До яких кісток належить скронева кістка за класифікацією?
- 2) До складу яких відділів черепа входить скронева кістка?
- 3) З яких частин складається скронева кістка?
- 4) Які відділи має кам'яниста частина скроневої кістки?
- 5) Який відділ кам'янистої частини скроневої кістки переходить у соскоподібний відросток?
- 6) Який відділ кам'янистої частини вільний і спрямований вперед та медіально?
- 7) Які поверхні розрізняють на кам'янистій частині скроневої кістки?
- 8) Де знаходиться зовнішній отвір м'язово-трубного каналу?
- 9) Де закінчується м'язово-трубний канал?
- 10) Як називається верхня частина м'язово-трубного каналу?
- 11) Як називається нижня частина м'язово-трубного каналу?
- 12) Де знаходиться покриття барабанної порожнини на скроневої кістці?
- 13) Що знаходиться поблизу верхівки кам'янистої частини на передній її поверхні?
- 14) Де знаходиться розтвір каналу великого кам'янистого нерва?
- 15) Які анатомічні утвори починаються від розтвору каналу великого кам'янистого нерва і від розтвору каналу малого нерва?
- 16) Що знаходиться на верхньому краю кам'янистої частини скроневої кістки?
- 17) Що знаходиться на задньому краю кам'янистої частини скроневої кістки?
- 18) Яка поверхня кам'янистої частини скроневої кістки знаходиться на зовнішній основі черепа?
- 19) Де знаходиться яремна ямка?
- 20) Де починається соскоподібний каналець скроневої кістки?
- 21) Куди відкривається соскоподібний каналець скроневої кістки?
- 22) Що утворюють яремні вирізки скроневої і потиличної кісток?
- 23) Що знаходиться на нижній поверхні кам'янистої частини скроневої кістки спереду від яремної ям-

- ки?
- 24) Де знаходиться внутрішній отвір сонного каналу?
- 25) Що сполучає сонний канал?
- 26) Де починаються сонно-барабанні каналці?
- 27) Де закінчуються сонно-барабанні каналці?
- 28) Що знаходиться на гребені, який відділяє зовнішній отвір сонного каналу від яремної ямки?
- 29) Що знаходиться на дні кам'янистої ямки?
- 30) Де починається барабанний каналець?
- 31) Чим закінчується барабанний каналець?
- 32) Де знаходиться шилоподібний відросток?
- 33) Який анатомічний утвір знаходиться між шилоподібним і соскоподібним відростком?
- 34) Який каналець починається від каналу лицьового нерва?
- 35) Де починається каналець барабанної струни?
- 36) Де закінчується каналець барабанної струни?
- 37) Де починається канал лицьового нерва?
- 38) Чим закінчується канал лицьового нерва?
- 39) Чим представлена задня частина скроневої кістки?
- 40) Що знаходиться знизу на соскоподібному відростку?
- 41) Що знаходиться на внутрішній поверхні соскоподібного відростка?
- 42) На яких кістках є борозни сигмоподібної пазухи?
- 43) З яких анатомічних утворів складається соскоподібний відросток?
- 44) Який отвір знаходиться на барабанній частині скроневої кістки?
- 45) Що знаходиться на місці зрощення барабанної частини скроневої кістки з соскоподібним відростком?
- 46) Де знаходиться кам'янисто-барабанна щілина?
- 47) Які поверхні має лускова частина скроневої кістки?
- 48) Де знаходиться нижньощелепна ямка скроневої кістки?
- 49) Де знаходиться на скроневої кістці суглобовий горбок?
- 50) Перелічіть канали скроневої кістки, які починаються на нижній поверхні кам'янистої частини?

### **Заняття 11**

- 1) Які кістки відносять до лицьового черепа?
- 2) Які кістки відносять до парних кісток лицьового черепа?
- 3) До яких кісток належить верхня щелепа за класифікацією?
- 4) З яких частин складається верхня щелепа?
- 5) Що містить тіло верхньої щелепи?
- 6) Які поверхні має тіло верхньої щелепи?
- 7) Що знаходиться нижче підчонамкового краю верхньої щелепи?
- 8) Де знаходиться підчонамковий канал?
- 9) Яку стінку очної ямки утворює очноямкова поверхня тіла верхньої щелепи?

- 10) Яка поверхня тіла верхньої щелепи бере участь в утворенні підскроневої і крилопіднебінної ямок?
- 11) З якою кісткою сполучається лобовий відросток верхньої щелепи?
- 12) Яка частина верхньої щелепи бере участь в утворенні нижньої стінки носової порожнини і верхньої стінки ротової порожнини?
- 13) В утворенні якого анатомічного утвору беруть участь зрощені піднебінні відростки верхньої щелепи по їх присередньому краю?
- 14) З якою кісткою сполучається задній край піднебінного відростка верхньої щелепи?
- 15) Де на тілі верхньої щелепи знаходяться комір-

- кові отвори?
- 16) Де знаходиться на верхній щелепі велика піднебінна борозна?
  - 17) До складу яких анатомічних утворів входить піднебінна кістка?
  - 18) З яких частин складається піднебінна кістка?
  - 19) З чим сполучається передній край горизонтальної пластинки піднебінної кістки?
  - 20) З чим сполучається присередній край горизонтальної пластинки піднебінної кістки?
  - 21) Який анатомічний утвір становить два піднебінних відростки правої і лівої верхніх щелеп і горизонтальні пластинки піднебінних кісток?
  - 22) Яка частина піднебінної кістки входить до складу бічної стінки носової порожнини?
  - 23) З яких кісток утворений великий піднебінний канал?
  - 24) Які відростки розрізняють на піднебінній кістці?
  - 25) Куди спрямований очноямковий відросток піднебінної кістки?
  - 26) Де знаходиться клино-піднебінний отвір?
  - 27) Які кістки лицьового черепа знаходяться в носовій порожнині?
  - 28) В утворенні якого анатомічного утвору бере участь нижня носова раковина?
  - 29) В утворенні якого анатомічного утвору бере участь леміш?
  - 30) Який анатомічний утвір знаходиться між крилами леміша?
  - 31) Який край леміша відділяє одну хоану від іншої?
  - 32) З якою кісткою сполучається передній край леміша?
  - 33) З чим зростається нижній край леміша?
  - 34) З якими кістками сполучається передній край леміша?
  - 35) Що утворюють носові кістки при з'єднанні своїми медіальними краями?
  - 36) У формуванні якого анатомічного утвору бере участь слъзова кістка?
  - 37) З якими кістками з'єднується вилична кістка?
  - 38) Які відростки розрізняють на виличній кістці?
  - 39) Які поверхні має вилична кістка?
  - 40) Які кістки утворюють виличну дугу?
  - 41) Де знаходиться вилично-лицевий отвір?
  - 42) Де знаходиться вилично-скроневиий отвір?
  - 43) Де знаходиться вилично-очноямковий отвір?
  - 44) З якою кісткою зчленовується нижня щелепа?
  - 45) З яких частин складається нижня щелепа?
  - 46) Що утворює верхній край тіла нижньої щелепи?
  - 47) Що знаходиться на передній частині зовнішньої поверхні тіла нижньої щелепи?
  - 48) Які анатомічні утвори знаходяться на бічній частині зовнішньої поверхні тіла нижньої щелепи?
  - 49) Де знаходиться підборідна ость?
  - 50) Що утворюється на нижній щелепі при переході її тіла в задній край гілки?
  - 51) Що знаходиться на зовнішній поверхні кута нижньої щелепи?
  - 52) Що знаходиться на внутрішній поверхні кута нижньої щелепи?
  - 53) Де знаходиться отвір нижньої щелепи?
  - 54) Чим закінчується канал нижньої щелепи?
  - 55) Якими анатомічними утворами закінчуються гілки нижньої щелепи?
  - 56) Яким анатомічним утвором закінчується ви́ростковий відросток?
  - 57) Де знаходиться шийка нижньої щелепи?
  - 58) Де знаходиться під'язикова кістка?
  - 59) З яких частин складається під'язикова кістка?
  - 60) Який анатомічний утвір знаходиться на верхівці очної ямки?
  - 61) Частинами яких кісток утворена верхня стінка очної ямки?
  - 62) Що знаходиться в очній ямці на межі її верхньої і бічної стінок?
  - 63) Частинами яких кісток утворена присередня стінка очної ямки?
  - 64) У який анатомічний утвір переходить ямка слъозного мішка на присередній стінці очної ямки?
  - 65) Частинами яких кісток утворена нижня стінка очної ямки?
  - 66) Які анатомічні утвори знаходяться на нижній стінці очної ямки?
  - 67) Частинами яких кісток утворена бічна стінка очної ямки?
  - 68) Що знаходиться в очній ямці між її бічною і нижньою стінками?
  - 69) Який отвір знаходиться на бічній стінці очної ямки?
  - 70) Яким отвором на бічній стінці очної ямки починається канал, що знаходиться у товщі виличної кістки і ділиться на два каналці?
  - 71) Якими отворами закінчується канал виличної кістки, що ділиться на 2 каналці?
  - 72) Які анатомічні утвори сполучають очну ямку із середньою черепною ямкою?
  - 73) Які анатомічні утвори сполучає носослъзовий канал?
  - 74) Який анатомічний утвір сполучає очну ямку з крило-піднебінною і підскроневою ямками?
  - 75) Які анатомічні утвори сполучають очну ямку з передньою черепною ямкою?
  - 76) На яких кістках черепа знаходиться скронева ямка?
  - 77) Чим обмежена скронева ямка угорі?
  - 78) Чим обмежена скронева ямка знизу?
  - 79) Чим обмежена скронева ямка спереду?
  - 80) Чим обмежена скронева ямка з бічної сторони?
  - 81) З якою ямкою черепа сполучається скронева ямка?
  - 82) Чим утворена передня стінка підскроневої ямки?
  - 83) З якими анатомічними утвореннями сполучається підскронева ямка?
  - 84) Що сполучає між собою крило-верхньощелепна щілина?

### Заняття 12

- 1) Який отвір знаходиться майже у центрі заднього відділу зовнішньої основи черепа?
- 2) Що знаходиться на зовнішній основі черепа по боках від великого отвору?
- 3) Яким анатомічним утвором пронизана основа потиличного відростка?
- 4) Яким анатомічним утвором закінчується задній відділ зовнішньої основи черепа?
- 5) Що знаходиться на зовнішній основі черепа спереду від великого отвору?

- 6) Де знаходиться зовнішній отвір сонного каналу?
- 7) Де знаходиться яремна ямка?
- 8) Чим обмежений яремний отвір?
- 9) Що знаходиться на зовнішній основі черепа між шилоподібним і соскоподібним відростками?
- 10) Який анатомічний утвір знаходиться на зовнішній основі черепа і оточений барабанною частиною скроневої кістки?
- 11) Який анатомічний утвір зовнішньої основи черепа знаходиться біля верхівки кам'янистої частини скроневої кістки і має нерівні краї?
- 12) З яких кісток складається вилична дуга?
- 13) Які відростки клиноподібної кістки знаходяться на зовнішній основі черепа?
- 14) Чим утворене середній піднебінний шов?
- 15) Де знаходяться на зовнішній основі поперечний піднебінний шов?
- 16) Який отвір розташований спереду на кістковому піднебінні?
- 17) Які отвори розташовані в задніх відділах кісткового піднебіння?
- 18) Які черепні ямки розрізняють на внутрішній основі черепа?
- 19) Чим утворена межа між передньою і середньою черепними ямками?
- 20) Де знаходиться межа між середньою і задньою черепними ямками?
- 21) Якими кістками утворена передня черепна ямка?
- 22) Які анатомічні утвори знаходяться в межах передньої черепної ямки на очноямкових частинах лобових кісток?
- 23) Що знаходиться у передній черепній ямці посередині дірчастої пластинки і спереду від неї?
- 24) Якими кістками утворена середня черепна ямка?
- 25) На які частини поділяється середня черепна ямка?
- 26) Які анатомічні утвори знаходяться у центральній частині середньої черепної ямки?
- 27) Де на внутрішній основі черепа знаходиться сонна борозна?
- 28) Які анатомічні утвори знаходяться на бічних частинах середньої черепної ямки біля основи великих крил?
- 29) Де на внутрішній основі черепа знаходиться рваний отвір?
- 30) Який анатомічний утвір знаходиться на внутрішній основі черепа між малими і великим крилами клиноподібної кістки?
- 31) Які анатомічні утвори знаходяться в середній черепній ямці на передній поверхні кам'янистої частини скроневої кістки?
- 32) Якими кістками утворена задня черепна ямка?
- 33) Який анатомічний утвір знаходиться в ділянці задньої черепної ямки і формується при злитті тіла клиноподібної і основної частин потиличної кістки?
- 34) Де на внутрішній основі черепа знаходиться внутрішній потиличний гребінь?
- 35) Де на внутрішній основі черепа знаходиться борозна поперечної пазухи?
- 36) Де на внутрішній основі черепа знаходиться борозна сигмоподібної пазухи?
- 37) Який анатомічний утвір знаходиться на внутрішній основі черепа по боках від великого отвору?
- 38) Де на внутрішній основі черепа знаходиться яремний отвір?
- 39) Які анатомічні утвори знаходяться в задній черепній ямці на задній поверхні піраміди скроневої кістки?
- 40) Чим представлена кісткова перегородка порожнини носа?
- 41) Як називається вхід в кісткову носову порожнину і чим він обмежений?
- 42) Який анатомічний утвір сполучає носову порожнину з порожниною носоглотки?
- 43) Чим обмежена хоана з бічної сторони?
- 44) Чим обмежена хоана з медіальної сторони?
- 45) Чим обмежена хоана угорі?
- 46) Чим обмежена хоана унизу?
- 47) Які стінки має кісткова порожнина носа?
- 48) Яку стінку носової порожнини утворюють піднебінні відростки верхньої щелепи і горизонтальні пластинки піднебінних кісток?
- 49) Чим обмежений верхній носовий хід?
- 50) Що відкривається у верхній носовий хід?
- 51) Який носовий хід розташований між середньою і нижньою носовими раковинами?
- 52) Що відкривається в середній носовий хід?
- 53) Чим обмежений нижній носовий хід?
- 54) Що відкривається в нижній носовий хід?
- 55) Що сполучає між собою носозозовий канал?
- 56) Що сполучає між собою різцевий канал?
- 57) Які стінки має крило-піднебінна ямка?
- 58) Чим утворена передня стінка крилопіднебінної ямки?
- 59) Яка стінка крило-піднебінної ямки утворена перпендикулярною пластинкою піднебінної кістки?
- 60) Яка стінка крилопіднебінної ямки утворена основою крило-піднебінного відростка клиноподібної кістки?
- 61) У який анатомічний утвір переходить крилопіднебінна ямка унизу?
- 62) У який анатомічний утвір відкривається крилопіднебінна ямка зі своєї латеральної сторони за допомогою криловерхньощелепної щілини?
- 63) Який анатомічний утвір сполучає крилопіднебінну ямку з носовою порожниною?
- 64) Які анатомічні утвори сполучає між собою круглий отвір?
- 65) За допомогою якого анатомічного утвору крилопіднебінна ямка сполучається з ділянкою рваного отвору зовнішньої основи черепа?
- 66) За допомогою якого анатомічного утвору крилопіднебінна ямка сполучається з ротовою порожниною?
- 67) За допомогою якого анатомічного утвору крилопіднебінна ямка сполучається з очною ямкою?
- 68) З якими анатомічними утворами сполучається крило-піднебінна ямка?

#### Заняття 14



- 1) Яка форма з'єднання між тілами хребців?
- 2) Де знаходяться міжхребцеві диски?
- 3) Які частини має міжхребцевий диск та якої він форми?
- 4) Чим представлена периферична частина міжхребцевого диска?
- 5) Чим представлена центральна частина міжхребцевого диска?
- 6) Яке функціональне значення драглистого ядра міжхребцевого диска?
- 7) Якими зв'язками укріплюється з'єднання тіл хребців?
- 8) Яка зв'язка знаходиться на передній поверхні тіл хребців, простягаючись від зовнішньої основи черепа до крижів?
- 9) Де знаходиться задня поздовжня зв'язка?
- 10) Чим з'єднуються дуги хребців між собою?
- 11) Які суглоби утворюють суглобові відростки хребців?
- 12) Що знаходиться між остистими відростками хребців?
- 13) Яка зв'язка кріпиться до верхівок остистих відростків?
- 14) Що являє собою каркова зв'язка?
- 15) Які зв'язки знаходяться між верхівками поперекових відростків поряд розміщених хребців, крім шийних?
- 16) Які зв'язки укріплюють крижово-куприковий суглоб?
- 17) Які суглобові поверхні має атланта-потиличний суглоб?
- 18) До яких суглобів за класифікацією належить атланта-потиличний суглоб?
- 19) Навколо яких осей можливі рухи в атланта-потиличному суглобі?
- 20) Якими зв'язками укріплені атланта-потиличний суглоб?
- 21) Яка зв'язка знаходиться між внутрішніми поверхнями бічних мас атланта?
- 22) Які суглобові поверхні має серединний атланта-осьовий суглоб?
- 23) Яким за формою суглобових поверхонь є серединний атланта-осьовий суглоб та які рухи в ньому можливі?
- 24) Які суглобові поверхні має бічний атланта-осьовий суглоб?
- 25) Яким за формою суглобових поверхонь є бічний атланта-осьовий суглоб та які рухи в ньому можливі?
- 26) Які зв'язки укріплюють серединний і бічний атланта-осьові суглоби?
- 27) Які відділи розрізняють у хребтовому стовпі?
- 28) Які відділи хребтового стовпа є нерухомими?
- 29) Які розрізняють фізіологічні згини хребтового стовпа?
- 30) Як називаються згини хребтового стовпа, звернені випуклістю назад?
- 31) Як називаються згини хребтового стовпа, звернені випуклістю вперед?
- 32) Як називаються згини хребтового стовпа, звернені випуклістю вправо або вліво?
- 33) Як називається фізіологічний згин вправо у грудному відділі хребтового стовпа?
- 34) Які рухи можливі в хребтовому стовпі?
- 35) Які суглобові поверхні має суглоб голівки ребра?
- 36) Який за формою суглобових поверхонь суглоб голівки ребра?
- 37) Які рухи можливі в суглобі голівки ребра?
- 38) Якими зв'язками укріплені суглоб голівки ребра?
- 39) Які суглоби голівки ребер не мають внутрішньо-суглобову зв'язку голівки ребра?
- 40) Які суглобові поверхні має реброво-поперечний суглоб?
- 41) Який за формою суглобових поверхонь реброво-поперечний суглоб та які рухи в ньому можливі?
- 42) Якими зв'язками укріплені реброво-поперечний суглоб?
- 43) Які ребра з'єднуються з грудниною за допомогою синхондрозу?
- 44) Які суглобові поверхні мають груднино-реброві суглоби?
- 45) Які за формою суглобових поверхонь груднино-реброві суглоби?
- 46) Якими зв'язками укріплені груднино-реброві суглоби?
- 47) Як з'єднуються передні кінці несправжніх ребер (VII – X)?
- 48) Які розрізняють стінки у грудній клітці?
- 49) Чим утворена передня стінка грудної клітки?
- 50) Яку стінку грудної клітки утворюють грудні хребці і задні кінці ребер?
- 51) Чим оточений верхній отвір (апертура) грудної клітки?
- 52) Що оточує тіло XII грудного хребця, мечоподібний відросток груднини і реброва дуга?
- 53) Яким анатомічним утвором закрита нижня апертура грудної клітки?
- 54) Які розрізняють форми грудної клітки залежно від її конфігурації?
- 55) Яка форма грудної клітки властива людям брахіморфного типу тілобудови?
- 56) Яка форма грудної клітки властива людям доліхоморфного типу тілобудови?
- 57) Яка форма грудної клітки властива людям мезоморфного типу тілобудови?
- 58) Якої форми набуває грудна клітка при рахіті і що для неї характерно?
- 59) Як змінюється грудна клітка при вдиху?
- 60) Які кістки черепа зчленовуються зубчастим сагітальним швом?
- 61) Між якими кістками черепа знаходиться зубчастий вінцевий шов?
- 62) Який шов знаходиться між лускою скроневої кістки,тім'яною кісткою та великим крилом клиноподібної кістки?
- 63) Між якими кістками черепа знаходиться зубчастий лямбдоподібний шов?
- 64) Яким видом швів зчленовуються кістки лицьового черепа між собою та мозковим черепом?
- 65) Які суглобові поверхні має скронево-нижньощелепний суглоб?
- 66) До яких суглобів за класифікацією відносять скронево-нижньощелепний суглоб?
- 67) За рахунок якого анатомічного утвору дося-

гається конгруентність суглобових поверхонь скронево-нижньощелепного суглоба?  
68) Яка зв'язка скронево-нижньощелепного суглоба

знаходиться з бічної сторони його капсули?  
69) Які рухи можливі в скронево-нижньощелепному суглобі?

### **Заняття 15**

- 1) Які суглобові поверхні має груднино-ключичний суглоб?
- 2) Який за формою суглобових поверхонь груднино-ключичний суглоб?
- 3) Який анатомічний утвір сприяє збільшенню конгруентності груднино-ключичного суглоба?
- 4) Яким є груднино-ключичний суглоб за класифікацією?
- 5) Якими зв'язками укріплений груднино-ключичний суглоб?
- 6) Як називаються зв'язки лопатки, які з'єднують різні її точки і не мають відношення до суглобів?
- 7) Які власні зв'язки має лопатка?
- 8) Яке значення має дзъобонадплечова зв'язка для плечового суглоба?
- 9) Де знаходиться верхня поперечна зв'язка лопатки і що вона утворює?
- 10) Які суглобові поверхні має надплечово-ключичний суглоб?
- 11) Який за формою суглобових поверхонь надплечово-ключичний суглоб?
- 12) Якими зв'язками укріплений надплечово-ключичний суглоб?
- 13) Як називаються пучки дзъобоключичної зв'язки?
- 14) Які рухи можливі в надплечовоключичному суглобі?
- 15) Які суглобові поверхні має плечовий суглоб?
- 16) Що кріпиться по краях суглобової западини лопатки?
- 17) Яке функціональне значення суглобової губи плечового суглоба?
- 18) Якими зв'язками укріплений плечовий суглоб?
- 19) Де знаходиться в плечовому суглобі міжгорбкова синовіальна піхва?
- 20) Який за формою суглобових поверхонь плечовий суглоб?
- 21) Які рухи можливі у плечовому суглобі навколо сагітальної осі?
- 22) Навколо якої осі плечового суглоба можливі згинання і розгинання плеча?
- 23) Які рухи можливі в плечовому суглобі навколо вертикальної осі?
- 24) За рахунок чого обмежується відведення верхньої кінцівки вище горизонтального рівня?
- 25) Які суглоби беруть участь у рухах верхньої кінцівки вище горизонтального рівня?
- 26) Які особливості має плечовий суглоб?
- 27) Які суглобові поверхні має ліктьовий суглоб?
- 28) Якими кістками утворений ліктьовий суглоб?
- 29) Які суглоби містяться в загальній капсулі ліктьового суглоба?
- 30) До яких суглобів за будовою належить ліктьовий суглоб?
- 31) Який за формою суглобових поверхонь ліктьовий суглоб?

- 32) Якими зв'язками укріплений ліктьовий суглоб?
- 33) Які рухи можливі в ліктьовому суглобі?
- 34) Які суглобові поверхні має плечоліктьовий суглоб?
- 35) Який за формою суглобових поверхонь плечоліктьовий суглоб?
- 36) Які можливі рухи в плечоліктьовому суглобі?
- 37) Які суглобові поверхні має плечопроменевий суглоб?
- 38) Який за формою суглобових поверхонь плечопроменевий суглоб?
- 39) Які рухи можливі в плечопроменевому суглобі?
- 40) Які суглобові поверхні має проксимальний променеволіктьовий суглоб?
- 41) Який за формою суглобових поверхонь проксимальний променеволіктьовий суглоб?
- 42) Які рухи можливі у проксимальному променеволіктьовому суглобі?
- 43) З яким суглобом відбуваються одночасно обертальні рухи у проксимальному променеволіктьовому суглобі?
- 44) Які суглобові поверхні має дистальний променеволіктьовий суглоб?
- 45) Який за формою суглобових поверхонь дистальний променеволіктьовий суглоб?
- 46) Які суглобові поверхні має променевозап'ястковий суглоб?
- 47) Який за формою суглобових поверхонь променевозап'ястковий суглоб?
- 48) Якими зв'язками укріплений променевозап'ястковий суглоб?
- 49) Які рухи можливі у променевозап'ястковому суглобі?
- 50) До яких суглобів належить променевозап'ястковий суглоб?
- 51) Які суглобові поверхні має середньозап'ястковий суглоб?
- 52) Якими зв'язками укріплені міжзап'ясткові суглоби?
- 53) Які за формою суглобових поверхонь II – V зап'ястково-п'ясткові суглоби?
- 54) Який за формою суглобових поверхонь зап'ястково-п'ястковий суглоб великого пальця?
- 55) Які рухи можливі у зап'ястково-п'ястковому суглобі великого пальця?
- 56) Які суглобові поверхні мають п'ястковофалангові суглоби?
- 57) Які за формою суглобових поверхонь п'ястковофалангові суглоби?
- 58) Які за формою суглобових поверхонь міжфалангові суглоби?
- 59) Які рухи можливі у міжфалангових суглобах кисті?
- 60) Якими зв'язками укріплені міжфалангові суглоби кисті?

### **Заняття 16**

- 1) Чим утворений крижово-клубовий суглоб?
- 2) Який за формою суглобових поверхонь є крижово-клубовий суглоб?
- 3) До яких суглобів за класифікацією належить крижово-клубовий суглоб?
- 4) Якими зв'язками укріплюється крижово-клубовий суглоб?
- 5) Як називаються зв'язки, що знаходяться між горбистістю крижової та клубової кісток?
- 6) Які особливості крижово-клубового суглоба?
- 7) Назвіть зв'язки, які з'єднують тазові кістки з крижовою кісткою і знаходяться на певній відстані від крижово-клубового суглоба.
- 8) Які кістки з'єднує лобковий симфіз?
- 9) До якого виду з'єднань належить лобковий симфіз?
- 10) Який анатомічний утвір знаходиться між суглобовими симфізними поверхнями лобкових кісток?
- 11) Які зв'язки укріплюють лобковий симфіз?
- 12) Чим утворений підлобковий кут лобкового симфізу?
- 13) Що є ключем тазового кільця?
- 14) Які відділи має таз?
- 15) Яка анатомічна структура відділяє великий таз від малого і через які утвори вона проходить?
- 16) Що є входом в порожнину малого таза?
- 17) Якими кістками обмежений великий таз?
- 18) Що є виходом з порожнини малого таза?
- 19) Чим обмежений нижній отвір таза ззаду?
- 20) Чим обмежений з боків нижній отвір таза?
- 21) Чим обмежений спереду нижній отвір таза?
- 22) Чим обмежена задня стінка малого таза?
- 23) Чим обмежена передня стінка порожнини малого таза?
- 24) Чим обмежена з боків порожнина малого таза?
- 25) Яку анатомічну структуру закриває затульна перетинка (мембрана)?
- 26) Назвіть власну зв'язку тазової кістки.
- 27) Який анатомічний утвір оточують затульна мембрана та затульна борозна?
- 28) Чим обмежений великий сідничний отвір?
- 29) Чим обмежений малий сідничний отвір?
- 30) Як називається розмір таза, що знаходиться між мисом крижової кістки та найбільш виступаючою точкою лобкового симфізу і скільки він дорівнює?
- 31) Між якими анатомічними утворами знаходиться поперечний діаметр входу в малий таз і скільки він дорівнює?
- 32) Як називається розмір таза, що знаходиться між верхівкою куприка та нижнім краєм лобкового симфізу і скільки він дорівнює?
- 33) Між якими анатомічними утворами знаходиться поперечний розмір виходу з порожнини малого таза і скільки він дорівнює?
- 34) Як називається розмір таза, що знаходиться між двома верхніми передніми клубовими остями і скільки він дорівнює?
- 35) Як називається розмір таза, що знаходиться між найбільш віддаленими точками крил клубових кісток і скільки він дорівнює?
- 36) Які суглобові поверхні утворюють кульшовий суглоб?
- 37) Який за формою зчленованих поверхонь є кульшовий суглоб?
- 38) До яких суглобів за класифікацією належить кульшовий суглоб?
- 39) Які додаткові елементи є в кульшовому суглобі?
- 40) Які зв'язки знаходяться в порожнині кульшового суглоба?
- 41) Якими зв'язками укріплена ззовні капсула кульшового суглоба?
- 42) Яка зв'язка кульшового суглоба є найміцнішою?
- 43) Які рухи навколо фронтальної осі відбуваються в кульшовому суглобі?
- 44) Які рухи навколо сагітальної осі відбуваються в кульшовому суглобі?
- 45) Які рухи навколо вертикальної осі відбуваються в кульшовому суглобі?

### Заняття 17

- 1) Які кістки беруть участь в утворенні колінного суглоба?
- 2) Які суглобові поверхні стегнової кістки беруть участь в утворенні колінного суглоба?
- 3) З якою суглобовою поверхнею в колінному суглобі зчленовується надколінок?
- 4) Які суглобові поверхні великогомілкової кістки зчленовуються з присереднім та бічним відростками стегнової кістки?
- 5) Який за формою зчленованих суглобових поверхонь є колінний суглоб?
- 6) До яких суглобів за класифікацією належить колінний суглоб?
- 7) За допомогою яких анатомічних структур збільшується конгруентність суглобових поверхонь колінного суглоба?
- 8) Який із менісків колінного суглоба є вужчим і має півмісяцеву форму?
- 9) Які анатомічні структури в колінному суглобі з'єднують поперечна зв'язка коліна?
- 10) Які є синовіальні складки колінного суглоба і чому вони утворилися?
- 11) Які зв'язки колінного суглоба відносять до внутрішньосуглобових?
- 12) Які зв'язки належать до позасуглобових зв'язок колінного суглоба?
- 13) Якими зв'язками укріплюється задня стінка капсули колінного суглоба?
- 14) Яким анатомічним утвором укріплюється передня поверхня капсули колінного суглоба?
- 15) Як називаються зв'язки, які є частиною сухожилка чотириголового м'яза стегна?
- 16) Які синовіальні сумки знаходяться спереду від колінного суглоба?
- 17) Які рухи можливі в колінному суглобі навколо фронтальної осі?
- 18) Які зв'язки колінного суглоба гальмують згинання гомілки?
- 19) За якої умови можливі рухи в колінному суглобі навколо вертикальної осі і які ці рухи?
- 20) Які зв'язки колінного суглоба при повному розгинанні напружуються?
- 21) В утворенні якого суглоба беруть участь суглобова поверхня голівки малогомілкової кістки та суглобова малогомілкова поверхня великогомілкової кістки?

- 22) Який за формою зчленованих суглобових поверхонь є велико-малогомілковий суглоб?
- 23) До яких суглобів за класифікацією належить велико-малогомілковий суглоб?
- 24) Які рухи і в якому обсязі можливі у велико-малогомілковому суглобі?
- 25) Які зв'язки укріплюють великомалогомілковий суглоб?
- 26) Якими зв'язками з'єднані між собою дистальні епіфізи великогомілкової і малогомілкової кісток?
- 27) Які кістки беруть участь в утворенні надп'яtkово-гомілкового суглоба?
- 28) Які суглобові поверхні надп'яtkової кістки беруть участь в утворенні надп'яtkово-гомілкового суглоба?
- 29) Якими зв'язками укріплені надп'яtkово-гомілковий суглоб з бічної сторони?
- 30) Яким за формою зчленованих суглобових поверхонь є надп'яtkово-гомілковий суглоб?
- 31) До яких суглобів за класифікацією відносять надп'яtkово-гомілковий суглоб?
- 32) Які рухи можливі в надп'яtkово-гомілковому суглобі?
- 33) Які суглобові поверхні яких кісток утворюють піднадп'яtkовий суглоб?
- 34) До яких суглобів за класифікацією відносять піднадп'яtkовий суглоб?
- 35) Які рухи можливі в піднадп'яtkовому суглобі?
- 36) Які зчленовані поверхні має надп'яtkово-п'яtkово-човноподібний суглоб?
- 37) Як називається зв'язка, що знаходиться в пазусі заплесна?
- 38) До яких суглобів за класифікацією відносять надп'яtkово-п'яtkово-човноподібний суглоб?
- 39) До яких суглобів за класифікацією відносять п'яtkово-кубоподібний суглоб?
- 40) Які суглоби об'єднують поперечний суглоб заплесна (шопарів суглоб)?
- 41) Що є "ключем" шопарового суглоба?
- 42) На які частини ділиться роздвоєна зв'язка?
- 43) Між якими кістками знаходяться заплесно-плеснові суглоби?
- 44) Зчленуваннями яких кісток утворюється суглоб Лісфранка?
- 45) Які за формою суглобових поверхонь є заплесно-плеснові суглоби?
- 46) Які зв'язки мають заплесно-плеснові суглоби?
- 47) Яка зв'язка є "ключем" суглоба Лісфранка?
- 48) До яких суглобів за класифікацією відносять плесно-фалангові суглоби?
- 49) До яких суглобів за класифікацією відносять міжфалангові суглоби стопи?
- 50) Які зв'язки відносять до міжфалангових суглобів стопи?
- 51) Які можливі рухи в міжфалангових суглобах стопи?
- 52) Скільки є склепінь стопи?
- 53) Яке із поздовжніх склепінь є найдовшим та найвищим?
- 54) Яка найміцніша зв'язка утримує поздовжні склепіння стопи?
- 55) Які найміцніші зв'язки утримують поперечне склепіння стопи?
- 56) На які анатомічні утвори опирається стопа при вертикальному положенні тіла людини?

### Заняття 19

- 1) У скільки шарів розміщені поверхневі м'язи спини?
- 2) Назвіть м'язи першого шару поверхневих м'язів спини.
- 3) Назвіть м'язи другого шару поверхневих м'язів спини.
- 4) Назвіть м'язи третього шару поверхневих м'язів спини.
- 5) Звідки починається трапецієподібний м'яз?
- 6) Куди прикріплюється трапецієподібний м'яз?
- 7) Де знаходиться сухожилкова площадка обох трапецієподібних м'язів?
- 8) Які рухи відбуваються при одночасному скороченні всіх частин трапецієподібного м'яза при фіксованому хребті?
- 9) Які рухи відбуваються при скороченні верхніх пучків трапецієподібного м'яза?
- 10) Які рухи відбуваються при одночасному скороченні верхніх та нижніх пучків трапецієподібного м'яза?
- 11) Звідки починається найширший м'яз спини?
- 12) Куди прикріплюється найширший м'яз спини?
- 13) Яку функцію виконує найширший м'яз спини?
- 14) Яка функція найширшого м'яза спини при фіксованих кінцівках?
- 15) Де починається м'яз-підіймач лопатки?
- 16) Куди прикріплюється м'яз-підіймач лопатки?
- 17) Яка функція м'яза-підіймача лопатки?
- 18) Звідки починається великий ромбоподібний м'яз?
- 19) Куди прикріплюється великий ромбоподібний м'яз?
- 20) Яка функція великого ромбоподібного м'яза?
- 21) Звідки починається малий ромбоподібний м'яз?
- 22) Куди прикріплюється малий ромбоподібний м'яз?
- 23) Яка функція великого та малого ромбоподібних м'язів?
- 24) Звідки починається верхній задній зубчастий м'яз?
- 25) Куди прикріплюється верхній задній зубчастий м'яз?
- 26) Яка функція верхнього заднього зубчастого м'яза?
- 27) Звідки починається нижній задній зубчастий м'яз?
- 28) Куди прикріплюється нижній задній зубчастий м'яз?
- 29) Яка функція нижнього заднього зубчастого м'яза?
- 30) Яка фасція покриває глибокі м'язи спини?
- 31) Які шари утворюють глибокі м'язи спини?
- 32) Якими м'язами представлений поверхневий шар глибоких м'язів спини?
- 33) Якими м'язами представлений середній шар глибоких м'язів спини?
- 34) Якими м'язами представлений глибокий шар глибоких м'язів спини?

- 35) Звідки починається ремінний м'яз голови?
- 36) Назвіть місце кріплення ремінного м'яза голови.
- 37) Яка функція ремінного м'яза голови?
- 38) Звідки починається ремінний м'яз шиї?
- 39) Назвіть місце кріплення ремінного м'яза шиї.
- 40) Яка функція ремінного м'яза шиї?
- 41) Звідки починається м'яз-випрямляч хребта?
- 42) На які частини ділиться м'яз-випрямляч хребта залежно від місця прикріплення?
- 43) Як називається бічний тракт м'яза-випрямляч хребта?
- 44) Як називається проміжний тракт м'яза-випрямляч хребта?

- 45) Як називається присередній тракт м'яза-випрямляч хребта?
- 46) Яка функція міжостових м'язів?
- 47) Яка функція міжпоперечних м'язів?
- 48) Чим обмежений поперековий трикутник знизу?
- 49) Чим обмежений поперековий трикутник з присередньої сторони?
- 50) Якою фасцією вкриті поверхневі м'язи спини?
- 51) На які листки поділяється груднинопоперекова фасція спини?
- 52) Для якого м'яза формують піхву поверхневий і глибокий листки груднинопоперекової фасції спини?

### **Заняття 20**

- 1) Які м'язи відносять до поверхневих м'язів грудної клітки?
- 2) Які м'язи відносять до глибоких м'язів грудної клітки?
- 3) Який м'яз розвивається із вентральних відділів шийних міотомів і є головним дихальним м'язом?
- 4) Які розрізняють частини у великого грудного м'яза відповідно від їх початку?
- 5) Звідки починається ключична частина великого грудного м'яза?
- 6) Звідки починається груднино-реброва частина великого грудного м'яза?
- 7) Звідки починається черевна частина великого грудного м'яза?
- 8) Назвіть місце прикріплення великого грудного м'яза.
- 9) Яка функція великого грудного м'яза?
- 10) Яка функція великого грудного м'яза при знаходженні його точки фіксації на гребені великого горбка плечової кістки?
- 11) За якої умови великий грудний м'яз бере участь в акті дихання?
- 12) Яким анатомічним утвором відділяється великий грудний м'яз від дельтоподібного м'яза?
- 13) Звідки починається малий грудний м'яз?
- 14) Де прикріплюється малий грудний м'яз?
- 15) Яка функція малого грудного м'яза?
- 16) Яка функція малого грудного м'яза при укріпленому плечовому поясі?
- 17) Звідки починається підключичний м'яз?
- 18) Де прикріплюється підключичний м'яз?
- 19) Яка функція підключичного м'яза?
- 20) Яка функція підключичного м'яза при укріпленому плечовому поясі?
- 21) Звідки починається передній зубчастий м'яз?
- 22) Де прикріплюється передній зубчастий м'яз?
- 23) Яка функція переднього зубчастого м'яза?
- 24) Яка функція переднього зубчастого м'яза при укріпленому плечовому поясі?
- 25) Звідки починаються зовнішні міжреброві м'язи?
- 26) Де прикріплюються зовнішні міжреброві м'язи?
- 27) Яка функція зовнішніх міжребрових м'язів?
- 28) Який напрямок волокон зовнішніх міжребрових м'язів на передньо-боковій поверхні грудної клітки?
- 29) Де знаходяться зовнішні міжреброві м'язи?
- 30) Де знаходяться внутрішні міжреброві м'язи?
- 31) Який анатомічний утвір є продовженням внутрішніх міжребрових м'язів від кутів ребер до

- їх горбків?
- 32) Звідки починаються внутрішні міжреброві м'язи?
- 33) Де прикріплюються внутрішні міжреброві м'язи?
- 34) Яка функція внутрішніх міжребрових м'язів?
- 35) Який напрямок мають пучки м'язових волокон внутрішніх міжребрових м'язів?
- 36) Звідки починаються підреброві м'язи?
- 37) Де прикріплюються підреброві м'язи?
- 38) Яка функція підребрових м'язів?
- 39) Звідки починається поперечний м'яз грудної клітки?
- 40) Де прикріплюється поперечний м'яз грудної клітки?
- 41) Яка функція поперечного м'яза грудної клітки?
- 42) Які глибокі м'язи грудної клітки та спини беруть участь в акті вдиху?
- 43) Які глибокі м'язи грудної клітки та спини беруть участь в акті видиху?
- 44) Які є власні фасції грудної клітки?
- 45) Яка фасція вкриває великий грудний м'яз?
- 46) Який м'яз вкриває ключично-грудна фасція?
- 47) Яка фасція покриває внутрішню поверхню грудної клітки і ззовні покриває плевру?
- 48) Який м'яз топографічно розташований між грудною та черевною порожнинами?
- 49) Звідки починається поперекова частина діафрагми?
- 50) Звідки починається реброва частина діафрагми?
- 51) Звідки починається груднинна частина діафрагми?
- 52) Які розрізняють частини діафрагми залежно від початку діафрагмового м'яза?
- 53) В який анатомічний утвір продовжуються м'язові волокна поперекової, ребрової та грудної частин в ділянці купола діафрагми?
- 54) Яка ніжка поперекової частини діафрагми починається від передньої поверхні тіл I – I V поперекових хребців?
- 55) Який анатомічний утвір оточують права та ліва ніжки діафрагми і серединна дугоподібна зв'язка?
- 56) Який отвір діафрагми знаходиться дещо спереду та вгорі аортального отвору?
- 57) Чим обмежений стравохідний отвір діафрагми?
- 58) В якій частині діафрагми знаходиться отвір нижньої порожнистої вени?
- 59) Як називаються місця діафрагми, де відсутні

м'язові волокна?  
60) Які є "слабкі" місця або трикутники діафрагми?

61) Яка функція діафрагми при її скороченні?

### Заняття 21

- 1) На які групи м'язів поділяються м'язи живота?
- 2) Які м'язи живота відносять до м'язів передньої стінки живота?
- 3) Який м'яз живота відносять до задньої стінки живота?
- 4) Які м'язи живота відносять до м'язів бічної стінки живота?
- 5) Звідки починається зовнішній косий м'яз живота?
- 6) Як називається анатомічний утвір нижнього потовщення краю апоневроза зовнішнього косо м'яза живота, який натягнутий між верхньою передньою клубовою остю та лобковим горбком?
- 7) Похідним якого м'яза є пахвинна зв'язка?
- 8) Які анатомічні утвори має пахвинна зв'язка у місці прикріплення її до лобкової кістки?
- 9) Куди прикріплюється присередня ніжка пахвинної (пупартової) зв'язки?
- 10) Куди прикріплюється бічна ніжка пахвинної (пупартової) зв'язки?
- 11) Які можливі рухи при односторонньому скороченні зовнішнього косо м'яза живота?
- 12) Які можливі рухи при двосторонньому скороченні зовнішніх косих м'язів живота?
- 13) Звідки починається внутрішній косий м'яз живота?
- 14) Де прикріплюються верхні м'язові волокна внутрішнього косо м'яза живота?
- 15) Який хід м'язових волокон зовнішнього косо м'яза живота?
- 16) В яку анатомічну структуру переходять в присередньому напрямку м'язові пучки внутрішнього косо м'яза живота?
- 17) Частиною якого м'яза є м'яз-підймач яєчка?
- 18) Яка функція внутрішнього косо м'яза живота при двосторонньому скороченні?
- 19) Яка функція внутрішнього косо м'яза живота при односторонньому скороченні?
- 20) Яка орієнтація м'язових волокон поперечного м'яза живота?
- 21) Який м'яз найглибший з бічних м'язів живота?
- 22) Звідки починається поперечний м'яз живота?
- 23) Де прикріплюється поперечний м'яз живота?
- 24) Яка функція поперечного м'яза живота?
- 25) Як називається місце переходу м'язових волокон у сухожилкові волокна апоневрозу поперечного м'яза живота?
- 26) Від апоневрозу якого м'яза відходить пахвинний серп?
- 27) Яким анатомічним утвором відділений прямий м'яз живота від одноіменного м'яза протилежної сторони?
- 28) Звідки починається прямий м'яз живота?
- 29) Де прикріплюється прямий м'яз живота?
- 30) Яка функція прямого м'яза живота?
- 31) Яка функція прямого м'яза живота при зміні фіксованої та мобільної точок?
- 32) На якому м'язі живота є поперечні сухожилкові переділки?
- 33) Скільки сухожилкових переділок має прямий м'яз живота?
- 34) Де топографічно розташований пірамідний м'яз?
- 35) Звідки починається квадратний м'яз попереку?
- 36) Де прикріплюється квадратний м'яз попереку?
- 37) Яка функція квадратного м'яза попереку?
- 38) Який анатомічний утвір відділяє квадратний м'яз попереку від м'язів спини?
- 39) Що вистилає внутрішньочеревна фасція живота?
- 40) Як називається фасція, яка покриває м'язи живота?
- 41) Частиною якої фасції живота є поперечна фасція живота?
- 42) Як називається місце зрощення апоневрозів правих і лівих зовнішніх та внутрішніх косих і поперечних м'язів живота?
- 43) Між якими анатомічними утворами натягнута біла лінія живота?
- 44) Який анатомічний утвір знаходиться майже посередині білої лінії живота?
- 45) Які стінки має піхва прямого м'яза живота?
- 46) Апоневрози яких м'язів беруть участь в утворенні задньої стінки піхви прямого м'яза живота в її верхніх відділах?
- 47) Апоневрози яких м'язів беруть участь в утворенні передньої стінки піхви прямого м'яза живота в її верхніх відділах?
- 48) Чим утворена передня стінка піхви прямого м'яза живота в її нижніх відділах?
- 49) Чим утворена задня стінка піхви прямого м'яза живота в її нижніх відділах?
- 50) Який анатомічний утвір проходить через пахвинний канал у чоловіків?
- 51) Який анатомічний утвір проходить через пахвинний канал у жінок?
- 52) Чим утворена передня стінка пахвинного каналу?
- 53) Чим утворена задня стінка пахвинного каналу?
- 54) Чим утворена верхня стінка пахвинного каналу?
- 55) Чим утворена нижня стінка пахвинного каналу?
- 56) Яке кільце пахвинного каналу знаходиться на задній стінці пахвинного каналу на поперечній фасції живота на рівні бічної пахвинної ямки?
- 57) Де розміщується між'ямкова зв'язка пахвинного каналу?
- 58) Де проектується поверхнєве пахвинне кільце на задній поверхні передньої черевної стінки?
- 59) Чим обмежене поверхнєве пахвинне кільце зверху?
- 60) Чим обмежене поверхнєве пахвинне кільце знизу?
- 61) Чим обмежене поверхнєве пахвинне кільце збоку?
- 62) Чим оточене поверхнєве пахвинне кільце медіально?
- 63) Які є поздовжні складки очеревини на передній черевній стінці?
- 64) Де знаходиться бічна пахвинна ямка?
- 65) Де знаходиться присередня пахвинна ямка?
- 66) Як називається ямка, яка знаходиться над сечовим міхуром між присередньою та серединною пупковими складками?
- 67) Назвіть слабкі місця передньої черевної стінки.

### Заняття № 22

- 1) На які м'язи поділяються м'язи голови?
- 2) Які м'язи відносять до м'язів склепіння черепа?
- 3) Які розрізняють частини в надчерепному м'язі?
- 4) Які черевця має потилично-лобовий м'яз?
- 5) Яка функція лобового черевця потилично-лобового м'яза?
- 6) Яка функція потиличного черевця потилично-лобового м'яза?
- 7) Як називається м'яз, який знаходиться між внутрішньою стороною вушної раковини та бічною частиною апоневротичного шолома?
- 8) Яка функція скронево-тім'яного м'яза?
- 9) Яка функція гордієва м'яза?
- 10) Які м'язи відносять до м'язів вушної раковини?
- 11) Яка група мимічних м'язів у людини недорозвинена?
- 12) Які м'язи відносять до м'язів, що оточують очну ямку?
- 13) Яка функція м'яза-зморшкувача брови?
- 14) З яких частин складається коловий м'яз ока?
- 15) Яка функція повікової частини колового м'яза ока?
- 16) Яка функція очноямкової частини колового м'яза ока?
- 17) Яка функція сльозової частини колового м'яза ока?
- 18) Яка повна функція колового м'яза ока?
- 19) Які м'язи відносять до м'язів, що оточують ніздрі?
- 20) З яких частин складається носовий м'яз?
- 21) Яка функція поперечної частини носового м'яза?
- 22) Яка функція крилової частини носового м'яза?
- 23) Які м'язи відносять до м'язів, що оточують ротовий отвір?
- 24) З яких частин складається коловий м'яз рота?
- 25) Яка повна функція колового м'яза рота?
- 26) Яка повна функція підборідного м'яза?
- 27) Які м'язи є головними м'язами сміху?
- 28) Який мимічний м'яз утворює м'язову основу щок і має чотирикутну форму?
- 29) Яка функція щічного м'яза?
- 30) Яка особливість мимічних м'язів?
- 31) Які м'язи відносять до жувальних м'язів?
- 32) Звідки починається скроневий м'яз?
- 33) Де прикріплюється скроневий м'яз?
- 34) Яка функція скроневого м'яза?
- 35) Звідки починається жувальний м'яз?
- 36) Де прикріплюється жувальний м'яз?
- 37) Яка функція жувального м'яза?
- 38) Звідки починається бічний крилоподібний м'яз?
- 39) Де прикріплюється бічний крилоподібний м'яз?
- 40) Яка функція бічного крилоподібного м'яза?
- 41) Звідки починається присередній крилоподібний м'яз?
- 42) Де прикріплюється присередній крилоподібний м'яз?
- 43) Яка функція присереднього крилоподібного м'яза?
- 44) Які є фасції голови?
- 45) Які анатомічні утвори покриває щічно-глоткова фасція?
- 46) Які анатомічні утвори покриває жувальна та привушна фасції, з'єднуючись одна з одною?
- 47) Де прикріплюються поверхнева та глибока пластинки скроневої фасції?
- 48) Які анатомічні утвори покриває скронева фасція?
- 49) Яка фасція покриває мимічні м'язи?

### Заняття 23

- 1) На які групи поділяються м'язи шиї?
- 2) Які м'язи відносять до поверхневих м'язів шиї?
- 3) На які групи поділяються глибокі м'язи шиї?
- 4) Які м'язи належать до глибоких бічних м'язів шиї?
- 5) Які м'язи належать до глибоких серединних м'язів шиї?
- 6) Які м'язи належать до надпід'язикової групи?
- 7) Які м'язи належать до підпід'язикової групи?
- 8) Звідки починається підшкірний м'яз шиї?
- 9) Де прикріплюється підшкірний м'яз шиї?
- 10) Яка функція підшкірного м'яза шиї?
- 11) Звідки починається груднино-ключично-соскоподібний м'яз?
- 12) Де прикріплюється груднино-ключично-соскоподібний м'яз?
- 13) Яка функція груднино-ключично-соскоподібного м'яза при односторонньому скороченні?
- 14) Яка функція груднино-ключично-соскоподібного м'яза при двосторонньому скороченні?
- 15) При яких умовах груднино-ключично-соскоподібний м'яз виступає як допоміжний дихальний м'яз, сприяє вдиху?
- 16) Як називається анатомічний утвір, який знаходиться над ключицею між присередньою і бічною ніжками груднино-ключично-соскоподібного м'яза?
- 17) Звідки починається заднє черевце двочеревцевого м'яза?
- 18) Куди прикріплюється переднє черевце двочеревцевого м'яза?
- 19) Куди прикріплюється проміжний сухожилок двочеревцевого м'яза?
- 20) Яка функція двочеревцевого м'яза при знаходженні його точки фіксації на соскоподібній вирізці скроневої кістки?
- 21) Яка функція двочеревцевого м'яза при знаходженні його точки фіксації на тілі та великих рогах під'язикової кістки?
- 22) Звідки починається і де прикріплюється шилопід'язиковий м'яз?
- 23) Яка функція шилопід'язикового м'яза?
- 24) Звідки починається і де прикріплюється щелепно-під'язиковий м'яз?
- 25) Що утворюють передні дві третини м'язових пучків щелепнопід'язикового м'яза?
- 26) Які анатомічні утвори прилягають зверху до щелепно-під'язикового м'яза (з боку ротової порожнини)?
- 27) Які анатомічні утвори прилягають знизу до щелепнопід'язикового м'яза?
- 28) Яка функція щелепно-під'язикового м'яза при знаходженні його точки фіксації на щелепно-

- під'язиковій лінії нижньої щелепи?
- 29) Яка функція щелепно-під'язикового м'яза при знаходженні його точки фіксації на під'язиковій кістці?
  - 30) Звідки починається і де прикріплюється підборідно-під'язиковий м'яз?
  - 31) Яка функція підборідно-під'язикового м'яза при знаходженні його точки фіксації на під'язиковій кістці?
  - 32) Яка функція підборідно-під'язикового м'яза при знаходженні його точки фіксації на нижній щелепі?
  - 33) Звідки починається і де прикріплюється груднино-під'язиковий м'яз?
  - 34) Яка функція груднино-під'язикового м'яза?
  - 35) Яка функція груднино-щитоподібного м'яза?
  - 36) Яка функція щитопід'язикового м'яза?

- 37) Звідки починається і де прикріплюється лопатково-під'язиковий м'яз?
- 38) Яка функція лопатково-під'язикового м'яза?
- 39) Звідки починається і де прикріплюється передній драбинчастий м'яз?
- 40) Яка функція переднього, середнього і заднього драбинчастих м'язів?
- 41) Де прикріплюється середній драбинчастий м'яз?
- 42) Де прикріплюється задній драбинчастий м'яз?
- 43) Яке топографічне розташування довгого м'яза шиї?
- 44) Яка функція довгого м'яза шиї і довгого м'яза голови, переднього прямого м'яза голови?
- 45) Яка функція бічного прямого м'яза голови?
- 46) Які м'язи належать до підпотиличної групи?
- 47) На які суглоби діють м'язи підпотиличної групи?

#### **Заняття 24**

- 1) Які є простори між фасціями шиї за міжнародною анатомічною номенклатурою?
- 2) Як називається простір, який знаходиться над яремною вирізкою груднини між поверхневою та передтрахейною пластинками шийної фасції за міжнародною анатомічною номенклатурою?
- 3) Продовження якого простору шиї є бокова заглибина, яка знаходиться позаду початку груднино-ключично-соскоподібного м'яза?
- 4) Чим обмежений переднотрощевий простір за міжнародною анатомічною номенклатурою?
- 5) Як називається простір на шиї, який знаходиться між задньою стінкою глотки спереду та передхребтовою пластинкою шийної фасції ззаду за міжнародною анатомічною номенклатурою?
- 6) Який з просторів шиї переходить в заднє середостіння?
- 7) Яка фасція шиї за В.М.Шевкуненком ділить фасціальний простір шиї на передній та задній відділи?
- 8) Чим обмежений, за В.М.Шевкуненком, надгруднинний міжапоневротичний простір?
- 9) Який простір шиї, за В.М.Шевкуненком, знаходиться між нутрощевим та пристінковим листками внутрішньошийної фасції шиї?
- 10) Між якими фасціями, за В.М.Шевкуненком, знаходиться занутрощевий (заглотковий) простір?
- 11) Які розрізняють ділянки шиї?
- 12) Чим обмежена передня ділянка шиї зверху?
- 13) Чим обмежена передня ділянка шиї знизу?
- 14) Чим обмежена передня ділянка шиї по боках?
- 15) На які трикутники ділить передню ділянку шиї передня серединна лінія?
- 16) Які трикутники знаходяться в медіальних трикутниках передньої ділянки шиї?
- 17) Чим обмежений сонний трикутник ззаду (збоку)?
- 18) Чим обмежений сонний трикутник спереду та знизу?
- 19) Чим обмежений сонний трикутник зверху?
- 20) Чим обмежений лопатково-трахейний трикутник ззаду та знизу?
- 21) Чим обмежений лопатково-трахейний трикутник збоку та зверху?
- 22) Чим обмежений м'язовий трикутник присе-

- редньо?
- 23) Чим обмежений піднижньощелепний трикутник знизу?
- 24) Який трикутник шиї обмежений зверху тілом нижньої щелепи?
- 25) В якому трикутнику шиї знаходиться язиковий трикутник (Пирогова)?
- 26) Чим обмежений язиковий трикутник (Пирогова) зверху?
- 27) Чим обмежений язиковий трикутник (Пирогова) спереду?
- 28) Який м'яз займає всю площу язикового трикутника Пирогова?
- 29) Чим обмежений язиковий трикутник (Пирогова) ззаду та знизу?
- 30) В якому трикутнику шиї можна перев'язати язикову артерію при пошкодженні язика?
- 31) Який трикутник шиї знаходиться між передніми черевцями правого та лівого двочеревцевих м'язів, під'язиковою кісткою та нижньою щелепою?
- 32) Які трикутники знаходяться в бічній ділянці шиї?
- 33) Чим обмежений лопатково-ключичний трикутник знизу?
- 34) Чим обмежений лопатково-ключичний трикутник зверху?
- 35) Чим обмежений лопатково-ключичний трикутник спереду?
- 36) Чим обмежений лопатково-трапецієподібний трикутник спереду?
- 37) Чим обмежений лопатково-трапецієподібний трикутник ззаду?
- 38) Чим обмежений лопатково-трапецієподібний трикутник знизу?
- 39) Які розрізняють простори на шиї між м'язами?
- 40) Якими м'язами обмежений міждрабинчастий простір шиї?
- 41) Чим обмежений переддрабинчастий простір ззаду?
- 42) Чим обмежена бічна ділянка шиї спереду?
- 43) Чим обмежена бічна ділянка шиї ззаду?
- 44) Чим обмежена бічна ділянка шиї знизу?
- 45) В межах якого м'яза міститься задня шийна ділянка?
- 46) Яка ділянка шиї міститься над однойменним



- м'язом у вигляді смужки від соскоподібного відростка скроневої кістки до грудниного кінця ключиці?
- 47) Які складові має шийна фасція за міжнародною анатомічною номенклатурою?
  - 48) Які складові має шийна фасція за класифікацією за В.М.Шевкуненком (в топографо-анатомічному аспекті)?
  - 49) Які м'язи вкриває поверхнева пластинка шийної фасції за міжнародною анатомічною номенклатурою?
  - 50) Для яких м'язів утворює фасціальні піхви передтрахейна пластинка шийної фасції за міжнародною анатомічною номенклатурою?
  - 51) Яка пластинка шийної фасції за міжнародною анатомічною номенклатурою охоплює щитоподібну залозу та утворює піхву для судинно-нервового пучка шиї?
  - 52) Між якими м'язами натягнута передтрахейна пластинка шийної фасції за міжнародною анатомічною номенклатурою та що відбувається при скороченні цих м'язів?
  - 53) Що вкриває передхребтова пластинка шийної фасції за міжнародною анатомічною номенклатурою?
  - 54) Яка фасція за В.М.Шевкуненком формує піхву для підшкірного м'яза шиї?
  - 55) Яка фасція шиї за В.М.Шевкуненком утворює піхву для груднино-ключично-соскоподібного та

- трапецієподібного м'яза?
- 56) Для яких м'язів шиї формує піхву глибокий листок власної фасції шиї за В.М.Шевкуненком?
  - 57) При скороченні якого м'яза натягується глибокий листок власної фасції шиї за В.М.Шевкуненком і тим самим забезпечується відтік крові по венах шиї?
  - 58) З яких листків складається внутрішньошийна фасція за В.М.Шевкуненком?
  - 59) Який листок внутрішньошийної фасції за В.М.Шевкуненком охоплює всі органи шиї та формує піхву для судинно-нервового пучка шиї?
  - 60) Який листок внутрішньошийної фасції за В.М.Шевкуненком утворює піхви для кожного органа шиї окремо?
  - 61) Які м'язи шиї вкриває передхребтова фасція за В.М.Шевкуненком?
  - 62) Якій фасції шиї за В.М.Шевкуненком відповідає поверхнева пластинка шийної фасції за міжнародною анатомічною номенклатурою?
  - 63) Якій фасції шиї за В.М.Шевкуненком відповідає передтрахейна пластинка шийної фасції за міжнародною анатомічною номенклатурою?
  - 64) Якій фасції шиї за В.М.Шевкуненком відповідає передхребтова пластинка шийної фасції за міжнародною анатомічною номенклатурою?
  - 65) Які фасції шиї за В.М.Шевкуненком не розглядаються міжнародною анатомічною номенклатурою?

#### **Заняття 25**

- 1) Які м'язи відносять до м'язів плечового пояса?
- 2) Звідки починається дельтоподібний м'яз?
- 3) Де прикріплюється дельтоподібний м'яз?
- 4) З яких частин складається дельтоподібний м'яз?
- 5) Яка функція дельтоподібного м'яза?
- 6) Яка функція ключичної частини дельтоподібного м'яза?
- 7) Яка функція остьової частини дельтоподібного м'яза?
- 8) Який м'яз розташовується поверхнево, покриває плечовий суглоб з латеральної сторони, спереду, зверху та ззаду, утворюючи характерну округлість плеча?
- 9) Звідки починається надостьовий м'яз?
- 10) Куди прикріплюється надостьовий м'яз?
- 11) Яка функція надостьового м'яза?
- 12) Звідки починається підостьовий м'яз?
- 13) Куди прикріплюється підостьовий м'яз?
- 14) Яка функція підостьового м'яза?
- 15) Звідки починається малий круглий м'яз?
- 16) Де прикріплюється малий круглий м'яз?
- 17) Яка функція малого круглого м'яза?
- 18) Звідки починається великий круглий м'яз?
- 19) Куди прикріплюється великий круглий м'яз?
- 20) Яка функція великого круглого м'яза?
- 21) Звідки починається підлопатковий м'яз?
- 22) Куди прикріплюється підлопатковий м'яз?
- 23) Яка функція підлопаткового м'яза?
- 24) На які відділи поділяються м'язи плеча?
- 25) Які м'язи відносять до передньої групи плеча?
- 26) Які м'язи відносять до задньої групи плеча?
- 27) Які голівки має двоголовий м'яз плеча?
- 28) Звідки починається коротка головка двоголового м'яза плеча?
- 29) Звідки починається довга головка двоголового м'яза плеча?
- 30) Яка частина якого м'яза проходить через порожнину плечового суглоба?
- 31) Куди прикріплюється двоголовий м'яз плеча?
- 32) Яка функція двоголового м'яза плеча?
- 33) Звідки починається дзьобо-плечовий м'яз?
- 34) Куди прикріплюється дзьобоплечовий м'яз?
- 35) Яка функція дзьобо-плечового м'яза?
- 36) Звідки починається плечовий м'яз?
- 37) Куди прикріплюється плечовий м'яз?
- 38) Яка функція плечового м'яза?
- 39) Які голівки має триголовий м'яз плеча?
- 40) Звідки починається довга головка триголового м'яза плеча?
- 41) Звідки починається бічна головка триголового м'яза плеча?
- 42) Звідки починається присередня голівка триголового м'яза плеча?
- 43) Куди прикріплюється триголовий м'яз плеча?
- 44) Яка функція триголового м'яза плеча?
- 45) Куди прикріплюється ліктьовий м'яз?
- 46) Яка функція ліктьового м'яза?
- 47) Який м'яз розгинає передпліччя в ліктьовому суглобі, а також розгинає і приводить плече до тулуба?

#### **Заняття 26**

- 1) На які відділи поділяються м'язи передпліччя?
- 2) У скільки шарів розташовані м'язи передньої групи передпліччя?
- 3) Які м'язи відносять до першого шару передньої групи м'язів передпліччя?
- 4) Які м'язи відносять до другого шару передньої групи м'язів передпліччя?
- 5) Які м'язи відносять до третього шару передньої групи м'язів передпліччя?
- 6) Які м'язи відносять до четвертого шару передньої групи м'язів передпліччя?
- 7) Звідки починають всі м'язи передньої групи передпліччя, окрім квадратного м'яза-привертача?
- 8) Куди прикріплюється круглий м'яз-привертач?
- 9) Яка функція круглого м'яза-привертача?
- 10) Куди прикріплюється променевий м'яз-згинач зап'ястка?
- 11) Яка функція променевого м'яза-згинача зап'ястка?
- 12) Куди прикріплюється довгий долонний м'яз?
- 13) Яка функція довгого долонного м'яза?
- 14) Куди прикріплюється ліктьовий м'яз-згинач зап'ястка?
- 15) Яка функція ліктьового м'яза-згинача зап'ястка?
- 16) Куди прикріплюється поверхневий м'яз-згинач пальців?
- 17) Сухожилки якого м'яза на рівні середини проксимальних фаланг розщеплюються на дві ніжки, між якими проходять сухожилки глибокого м'яза-згинача пальців?
- 18) Яка функція поверхневого м'яза-згинача пальців?
- 19) Куди прикріплюється глибокий м'яз-згинач пальців?
- 20) Яка функція глибокого м'яза-згинача пальців?
- 21) Куди прикріплюється довгий м'яз-згинач великого пальця?
- 22) Яка функція довгого м'яза-згинача великого пальця кисті?
- 23) Звідки починається квадратний м'яз-привертач?
- 24) Куди прикріплюється квадратний м'яз-привертач?
- 25) Яка функція квадратного м'яза-привертача?
- 26) У скільки шарів розташовані м'язи заднього відділу передпліччя?
- 27) Які м'язи відносять до поверхневого шару задньої групи м'язів передпліччя?
- 28) Звідки починаються всі м'язи задньої групи передпліччя?
- 29) Куди прикріплюється плечопроневий м'яз?
- 30) Яка функція плечопроненевого м'яза?
- 31) Куди прикріплюється довгий променевий м'яз-розгинач зап'ястка?
- 32) Яка функція довгого променевого м'яза-розгинача зап'ястка?
- 33) Куди прикріплюється короткий променевий м'яз-розгинач зап'ястка?
- 34) Яка функція короткого променевого м'яза-розгинача зап'ястка?
- 35) Які м'язи відносять до глибокого шару задньої групи м'язів передпліччя?
- 36) Де прикріплюється м'яз-розгинач пальців?
- 37) Куди прикріплюється ліктьовий м'яз-розгинач зап'ястка?
- 38) Яка функція ліктьового м'яза-розгинача зап'ястка?
- 39) Куди прикріплюється довгий відвідний м'яз великого пальця?
- 40) Куди прикріплюється короткий та довгий м'язи-розгиначі великого пальця кисті?
- 41) Куди прикріплюється м'яз-розгинач вказівного пальця?
- 42) На які групи поділяються м'язи долонної ділянки кисті?
- 43) Які м'язи відносять до групи тенара?
- 44) Які м'язи відносять до групи гіпотенара?
- 45) Які м'язи відносять до середньої групи м'язів кисті?
- 46) Яке топографічне розташування короткого відвідного м'яза великого пальця?
- 47) Які голівки має короткий м'яз-згинач великого пальця?
- 48) Які голівки має привідний м'яз великого пальця кисті?
- 49) Яке топографічне розташування короткого долонного м'яза?
- 50) Які м'язи топографічно залягають безпосередньо під долонним апоневрозом?
- 51) Скільки є на одній кисті червоподібних м'язів?
- 52) Яка функція червоподібних м'язів кисті?
- 53) Яке топографічне розташування долонних міжкісткових м'язів?
- 54) Яка функція долонних міжкісткових м'язів?
- 55) Скільки є на одній кисті долонних міжкісткових м'язів?
- 56) Яке топографічне розташування тильних міжкісткових м'язів?
- 57) Скільки є на одній кисті тильних міжкісткових м'язів?
- 58) Яка функція тильних міжкісткових м'язів кисті?
- 59) Які м'язи згинають проксимальні фаланги II – V пальців у п'ястково-фалангових суглобах та розгинають середні і дистальні фаланги II – V пальців у міжфалангових суглобах?

### Заняття 27

- 1) Якою фасцією вкриті м'язи плечового пояса зверху?
- 2) Яке топографічне розташування надостьової, підостьової та підлопаткової фасції?
- 3) Як називається фасція, яка вистилає знизу пахову порожнину і має низку отворів, крізь які у пахову ямку проходять судини і нерви?
- 4) Які анатомічні утвори відходять від плечової фасції до присереднього і бічного країв плечової кистки?
- 5) Чим обмежений канал зап'ястка?
- 6) Чим представлений тримач м'язів-розгиначів?
- 7) Які піхви сухожилків знаходяться в каналі зап'ястка?
- 8) Сухожилки яких м'язів знаходяться в спільній піхві сухожилків згиначів?
- 9) Яке топографічне розміщення піхви сухожилка довгого м'яза-згинача великого пальця?

- 10) Яке топографічне розміщення спільної піхви сухожилків м'язів-згиначів?
- 11) Які канали утворюють фіброзні волокна тримача м'язів-згиначів в його бічних частинах?
- 12) Що проходить через бічний канал тримача м'язів-згиначів?
- 13) Що проходить через присередній канал тримача м'язів-згиначів?
- 14) На скільки каналів, в яких проходять оточені синовіальними піхвами сухожилки розгиначів кисті та пальців, ділиться простір під тримачем м'язів-розгиначів?
- 15) Сухожилки яких м'язів проходять в першому каналі під тримачем м'язів-розгиначів?
- 16) Сухожилки яких м'язів проходять в другому каналі під тримачем м'язів-розгиначів?
- 17) Сухожилки яких м'язів проходять в третьому каналі під тримачем м'язів-розгиначів?
- 18) Сухожилки яких м'язів проходять в четвертому каналі під тримачем м'язів-розгиначів?
- 19) Сухожилки яких м'язів проходять в п'ятому каналі під тримачем м'язів-розгиначів?
- 20) Сухожилки яких м'язів проходять в шостому каналі під тримачем м'язів-розгиначів?
- 21) З чим з'єднується верхівка долонного апоневрозу?
- 22) Куди обернена основа долонного апоневрозу?
- 23) Де знаходиться бічна двоголова борозна плеча?
- 24) Як називається борозна, яка знаходиться на межі між передньою та задньою плечовими ділянками з присереднього боку двоголового м'яза плеча?
- 25) Які поверхні має ліктьова ділянка?
- 26) На якій поверхні ліктьової ділянки знаходиться ліктьова ямка?
- 27) Чим обмежена пахвова ямка спереду?
- 28) Чим обмежена пахвова ямка ззаду?
- 29) Чим утворена передня стінка пахвової порожнини?
- 30) Яка стінка пахвової порожнини утворена переднім зубчастим м'язом?
- 31) Чим утворена задня стінка пахвової порожнини?
- 32) Яка стінка пахвової порожнини утворена плечовою кісткою, двоголовим м'язом плеча і дзьобоплечовим м'язом?
- 33) Які анатомічні утвори в топографічному відношенні розділяють на передній стінці пахвової порожнини?
- 34) Чим обмежений ключично-грудний трикутник?
- 35) Який трикутник пахвової порожнини збігається з контурами малого грудного м'яза?
- 36) Чим обмежений підгрудний трикутник пахвової порожнини?
- 37) Які анатомічні утвори знаходяться на задній стінці пахвової порожнини?
- 38) Чим обмежений тристоронній отвір зверху?
- 39) Чим обмежений тристоронній отвір знизу?
- 40) З якої сторони тристоронній отвір обмежений довгою голівкою триголового м'яза плеча?
- 41) Чим обмежений чотиристоронній отвір зверху?
- 42) Чим обмежений чотиристоронній отвір знизу?
- 43) Чим обмежений чотиристоронній отвір латерально?
- 44) Чим обмежений чотиристоронній отвір медіально?
- 45) На якій поверхні плечової ділянки знаходиться канал променевого нерва?
- 46) Чим обмежений канал променевого нерва?
- 47) Де знаходиться та чим обмежений вхідний (верхній) отвір каналу променевого нерва?
- 48) Де знаходиться та чим обмежений вихідний (нижній) отвір каналу променевого нерва?
- 49) Чим обмежена бічна (променева) борозна ліктьової ямки?
- 50) Чим обмежена присередня (ліктьова) борозна ліктьової ямки?
- 51) Які борозни розташовуються ззаду ліктьової ямки з обох боків від ліктьового відростка ліктьової кістки?
- 52) Які борозни розрізняють на передній ділянці передпліччя?
- 53) Чим обмежена променева борозна передпліччя?
- 54) Чим обмежена серединна борозна передпліччя?
- 55) Чим обмежена ліктьова борозна передпліччя?
- 56) Де знаходиться "анатомічна табакерка"?

### **Заняття 28**

- 1) На які групи поділяються м'язи таза?
- 2) Які м'язи відносять до внутрішньої групи м'язів таза?
- 3) Як називається м'яз, який складається з клубового м'яза та великого поперекового м'яза?
- 4) Звідки починається клубовий м'яз клубово-поперекового м'яза?
- 5) Звідки починається великий поперековий м'яз клубово-поперекового м'яза?
- 6) Куди прикріплюється клубово-поперековий м'яз?
- 7) Через який анатомічний утвір проходить клубово-поперековий м'яз на стегнову ділянку?
- 8) Яка функція клубово-поперекового м'яза?
- 9) Куди прикріплюється малий поперековий м'яз?
- 10) Яка функція малого поперекового м'яза?
- 11) Звідки починається внутрішній затульний м'яз?
- 12) Куди прикріплюється внутрішній затульний м'яз?
- 13) Яка функція внутрішнього затульного м'яза?
- 14) Через який анатомічний утвір виходить з таза внутрішній затульний м'яз на сідничну ділянку?
- 15) Які м'язи відносять до зовнішньої групи м'язів таза?
- 16) Звідки починається грушоподібний м'яз?
- 17) Куди прикріплюється грушоподібний м'яз?
- 18) Яка функція грушоподібного м'яза?
- 19) Через який анатомічний утвір виходить з таза грушоподібний м'яз на сідничну ділянку?
- 20) Які шари утворює зовнішня група м'язів таза?
- 21) Які м'язи відносять до поверхневого шару зовнішньої групи м'язів таза?
- 22) Які м'язи відносять до середнього шару зовнішньої групи м'язів таза?
- 23) Які м'язи відносять до глибокого шару зовнішньої групи м'язів таза?
- 24) Звідки починається великий сідничний м'яз?
- 25) Куди прикріплюється великий сідничний м'яз?

- 26) Яка функція великого сідничного м'яза?
- 27) Звідки починається середній сідничний м'яз?
- 28) Куди прикріплюється середній сідничний м'яз?
- 29) Яка функція середнього сідничного м'яза?
- 30) Звідки починається малий сідничний м'яз?
- 31) Куди прикріплюється малий сідничний м'яз?
- 32) Яка функція малого сідничного м'яза?
- 33) Звідки починається м'яз-натягувач широкої фасції стегна?
- 34) Куди прикріплюється м'яз-натягувач широкої фасції стегна?
- 35) Звідки починається квадратний м'яз стегна?
- 36) Куди прикріплюється квадратний м'яз стегна?
- 37) Яка функція квадратного м'яза стегна?
- 38) Звідки починається зовнішній затульний м'яз?
- 39) Куди прикріплюється зовнішній затульний м'яз?
- 40) Яка функція зовнішнього затульного м'яза?
- 41) Звідки починаються верхні та нижні близнюкові м'язи?
- 42) Куди прикріплюються верхній та нижній близнюкові м'язи?
- 43) Яка функція верхнього та нижнього близнюкових м'язів?
- 44) На які відділи поділяються м'язи стегна?
- 45) Звідки починається кравецький м'яз?
- 46) Куди прикріплюється кравецький м'яз?
- 47) Яка функція кравецького м'яза?
- 48) З який м'язів складається чотириголовий м'яз стегна?
- 49) Звідки починається прямий м'яз стегна?
- 50) Звідки починається бічний широкий м'яз стегна?
- 51) Звідки починається присередній широкий м'яз стегна?
- 52) Де прикріплюється чотириголовий м'яз стегна?
- 53) Яка функція чотириголового м'яза стегна?
- 54) До якої групи м'язів відносять чотириголовий м'яз стегна та кравецький м'яз?
- 55) Які м'язи відносять до задньої групи м'язів стегна?
- 56) Звідки починається довга голівка двоголового м'яза стегна?
- 57) Звідки починається коротка голівка двоголового м'яза стегна?
- 58) Куди прикріплюється двоголовий м'яз стегна?
- 59) Яка функція двоголового м'яза стегна?
- 60) Які голівки має двоголовий м'яз стегна?
- 61) Звідки починається напівсухожилковий м'яз?
- 62) Куди прикріплюється напівсухожилковий м'яз?
- 63) Яка функція напівсухожилкового м'яза?
- 64) Звідки починається напівперетинчастий м'яз?
- 65) Куди прикріплюється напівперетинчастий м'яз?
- 66) Яка функція напівперетинчастого м'яза?
- 67) Звідки переважно починаються м'язи присередньої групи стегна?
- 68) Які м'язи відносять до присередньої групи м'язів стегна?
- 69) Куди прикріплюється тонкий м'яз?
- 70) Які м'язи прикріплюються до присередньої губи шорсткої лінії стегнової кістки?
- 71) Куди прикріплюється великий привідний м'яз?
- 72) Яка основна функція присередньої групи м'язів стегна?
- 73) Які м'язи утворюють поверхневу "гусячу лапку" і де вона прикріплюється?

### Заняття 29

- 1) На які відділи поділяються м'язи гомілки залежно від топографії та функції?
- 2) Які м'язи відносять до переднього відділу гомілки?
- 3) Звідки починається передній великогомілковий м'яз?
- 4) Куди прикріплюється передній великогомілковий м'яз?
- 5) Яка функція переднього великогомілкового м'яза?
- 6) Звідки починається довгий м'яз-розгинач пальців?
- 7) Куди прикріплюється довгий м'яз-розгинач пальців?
- 8) Яка функція довгого м'яза-розгинача пальців стопи?
- 9) Куди прикріплюються довгий м'яз-розгинач великого пальця стопи?
- 10) На які групи поділяються м'язи заднього відділу гомілки?
- 11) Які м'язи відносять до поверхневої групи заднього відділу гомілки?
- 12) З яких м'язів складається триголовий м'яз литки?
- 13) Звідки починається литковий м'яз?
- 14) Звідки починається камбалоподібний м'яз?
- 15) Який анатомічний утвір формується злиттям спільного сухожилка обох голівок литкового м'яза із сухожилком камбалоподібного м'яза?
- 16) Куди прикріплюється триголовий м'яз литки?
- 17) Яка функція триголового м'яза литки?
- 18) Куди прикріплюється підшоввий м'яз?
- 19) Яка функція підшовного м'яза?
- 20) До якої групи м'язів відносять підколінний м'яз?
- 21) Куди прикріплюється підколінний м'яз?
- 22) Яка функція підколінного м'яза?
- 23) До якої групи м'язів відносять довгий м'яз-згинач пальців стопи?
- 24) Куди прикріплюється довгий м'яз-згинач пальців?
- 25) Яка функція довгого м'яза-згинача пальців стопи?
- 26) До якої групи м'язів відносять довгий м'яз-згинач великого пальця стопи?
- 27) Звідки починається довгий м'яз-згинач великого пальця стопи?
- 28) Куди прикріплюється довгий м'яз-згинач великого пальця стопи?
- 29) Яка функція довгого м'яза-згинача великого пальця стопи?
- 30) До якої групи м'язів відносять задній великогомілковий м'яз?
- 31) Звідки починається задній великогомілковий м'яз?
- 32) Куди прикріплюється задній великогомілковий м'яз?
- 33) Яка функція заднього великогомілкового м'яза?
- 34) Які м'язи відносять до бічного відділу гомілки?

- 35) Звідки починається довгий малогомілковий м'яз?
- 36) Куди прикріплюється довгий малогомілковий м'яз?
- 37) Яка функція довгого малогомілкового м'яза?
- 38) Звідки починається короткий малогомілковий м'яз?
- 39) Куди прикріплюється короткий малогомілковий м'яз?
- 40) Яка функція короткого малогомілкового м'яза?
- 41) На які групи поділяються м'язи стопи?
- 42) До якої групи м'язів відносять короткий м'яз-розгинач пальців стопи?

- 43) До якої групи м'язів відносять короткий м'яз-розгинач великого пальця стопи?
- 44) На які групи поділяють підшовні м'язи стопи?
- 45) Які м'язи відносять до присередньої групи м'язів підшови?
- 46) Які м'язи відносять до бічної групи м'язів підшови?
- 47) Які м'язи відносять до середньої групи м'язів підшови?
- 48) Яка функція тильних міжкісткових м'язів стопи?
- 49) Яка функція підшовних міжкісткових м'язів стопи?

### **Заняття 30**

- 1) Частиною якої фасції є клубово-гребінна дуга, що знаходиться між пахвинною зв'язкою та клубово-лобковим підвищенням?
- 2) На які утвори розділяє клубово-гребінна дуга простір між пахвинною зв'язкою та передньо-верхнім краєм тазової кістки?
- 3) Чим обмежена м'язова затока медіально?
- 4) Чим обмежена м'язова затока спереду?
- 5) Чим обмежена м'язова затока ззаду?
- 6) Чим обмежена судинна затока спереду?
- 7) Чим обмежена судинна затока ззаду?
- 8) Чим обмежена судинна затока латерально?
- 9) Чим обмежена судинна затока медіально?
- 10) Що проходить через м'язову затоку?
- 11) Що проходить через судинну затоку?
- 12) Який анатомічний утвір знаходиться над грушо-подібним м'язом у великому сідничному отворі?
- 13) Який анатомічний утвір знаходиться під грушо-подібним м'язом у великому сідничному отворі?
- 14) Яка фасція вкриває м'язи стегна з усіх боків, спереду зростається з пахвинною зв'язкою, ззаду – з сідничною фасцією, знизу переходить у фасцію гомілки?
- 15) В якому місці широка фасція поділяється на поверхневий листок та глибокий листок?
- 16) Який анатомічний утвір знаходиться по лінії стикування гребінного та клубово-поперекового м'язів?
- 17) Який анатомічний утвір розташований у поверхневій пластинці широкої фасції і розміщений дещо нижче присереднього відрізка пахвинної зв'язки?
- 18) Чим обмежений підшкірний розтвір?
- 19) Які м'язи відмежовує бічна міжм'язова перегородка стегна?
- 20) Які м'язи відмежовує присередня міжм'язова перегородка?
- 21) Чим утворений затульний канал?
- 22) Чим прикритий зовнішній отвір затульного каналу?

- 23) Чим обмежений стегновий трикутник зверху?
- 24) Чим обмежений стегновий трикутник з бічної сторони?
- 25) Чим обмежений стегновий трикутник з медіальної сторони?
- 26) Чим обмежена клубово-гребінна борозна з присередньої сторони?
- 27) Чим обмежена клубово-гребінна борозна з бічної сторони?
- 28) В який анатомічний утвір продовжується клубово-гребінна борозна?
- 29) Чим обмежена стегнова борозна з бічної сторони?
- 30) Чим обмежена стегнова борозна з присередньої сторони?
- 31) В який анатомічний утвір продовжується стегнова борозна?
- 32) Чи існує в нормі стегновий канал?
- 33) Що є передньою стінкою стегового каналу?
- 34) Що є задньою стінкою стегового каналу?
- 35) Що є бічною стінкою стегового каналу?
- 36) Що є внутрішнім отвором стегового каналу (вхідним отвором при стеговій грижі)?
- 37) Чим обмежене стегове кільце спереду?
- 38) Чим обмежене стегове кільце ззаду?
- 39) Чим обмежене стегове кільце медіально?
- 40) Чим обмежене стегове кільце латерально?
- 41) Що є зовнішнім отвором стегового каналу (вихідним отвором при стеговій грижі)?
- 42) Звідки бере початок привідний канал?
- 43) Які ділянки з'єднує привідний канал?
- 44) Які стінки має привідний канал?
- 45) Які отвори має привідний канал?
- 46) Що утворює присередню стінку привідного каналу?
- 47) Що утворює бічну стінку привідного каналу?
- 48) Що утворює передню стінку привідного каналу?
- 49) Де знаходиться третій (передній) отвір привідного каналу?

### **Заняття 31**

- 1) Які міжм'язові перегородки утворює фасція гомілки?
- 2) Які м'язи відмежовує передня міжм'язова перегородка гомілки?
- 3) Яка міжм'язова перегородка гомілки відділяє довгий та короткий малогомілкові м'язи від задньої групи м'язів гомілки?

- 4) Які анатомічні утвори відділяють передню групу м'язів гомілки від задньої?
- 5) Яким листком фасції гомілки відмежовується поверхневий шар задньої групи м'язів гомілки від глибокого шару?
- 6) Яке топографічне розташування верхнього тримача м'язів-розгиначів?

- 7) Яке топографічне розташування нижнього тримача м'язів-розгиначів?
- 8) Що проходить через волокнисті канали, які знаходяться під нижнім тримачем м'язів-розгиначів?
- 9) В якому порядку розташовані синовіальні піхви для сухожилків м'язів-розгиначів під нижнім тримачем м'язів-розгиначів від медіального напрямку до латерального?
- 10) Яке топографічне розташування тримача м'язів-згиначів стопи?
- 11) Що проходить через волокнисто-кісткові канали, які знаходяться під тримачем м'язів-згиначів стопи в передньозадньому напрямку?
- 12) Яке топографічне розташування верхнього та нижнього тримачів сухожилків малогомілкових м'язів?
- 13) Які є синовіальні піхви під верхнім та нижнім тримачем сухожилків малогомілкових м'язів?
- 14) Що знаходиться між поверхневою і глибокою пластинками тильної фасції стопи?
- 15) Який анатомічний утвір знаходиться безпосередньо під шкірою підошви стопи, являє собою фіброзну товсту пластинку, яка має будову широкого сухожилка?
- 16) На які утвори діляться підошовний апоневроз в дистальній половині підошви на рівні плеснових кісток?
- 17) Який анатомічний утвір розташований у задній ділянці коліна і має форму ромба?
- 18) Які кути має підколінна ямка?
- 19) Чим обмежений верхній кут підколінної ямки?
- 20) Чим обмежений нижній кут підколінної ямки?
- 21) Що є дном підколінної ямки?
- 22) Які стінки має гомілково-підколінний канал?
- 23) Чим утворена задня стінка гомілково-підколінного каналу?
- 24) Чим утворена передня стінка гомілково-підколінного каналу?
- 25) Які отвори має гомілково-підколінний канал?
- 26) Який отвір гомілково-підколінного каналу є вхідним?
- 27) Які отвори гомілково-підколінного каналу є вихідними?
- 28) Чим обмежений верхній отвір гомілково-підколінного каналу?
- 29) Де знаходиться передній отвір гомілково-підколінного каналу?
- 30) Де знаходиться нижній отвір гомілково-підколінного каналу?
- 31) Який анатомічний утвір відходить вбік від середньої третини гомілково-підколінного каналу?
- 32) Чим обмежений нижній м'язово-малогомілковий канал?
- 33) Який анатомічний утвір знаходиться у верхній третині гомілки між латеральною поверхнею малогомілкової кістки та довгим малогомілковим м'язом?
- 34) Який з верхнього і нижнього м'язово-малогомілкових каналів є самостійним?
- 35) Чим обмежений верхній м'язово-малогомілковий канал?
- 36) Між якими м'язами проходить присередня підошовна борозна?
- 37) Між якими м'язами проходить бічна підошовна борозна?

## РОЗПОДІЛ БАЛІВ

| Модуль 1<br>(поточне тестування)   | Кількість балів | Кількість<br>практичних занять |
|--|-----------------|--------------------------------|
| 1. Змістовий модуль 1  |                 |                                |
| Тема 1   | -               | -                              |
| Тема 2   | -               | -                              |
| Тема 3   | -               | -                              |
| 2. Змістовий модуль 2  | 44              | 13                             |
| Тема 4   | -               | -                              |
| Тема 5   | -               | -                              |
| Тема 6   | -               | -                              |
| Тема 7   | 9               | 3                              |
| Тема 8   | 15              | 5                              |
| Тема 9   | 12              | 4                              |
| Тема 10  | 8               | 1                              |
| 3. Змістовий модуль 3  | 18              | 5                              |
| Тема 11  | -               | -                              |
| Тема 12  | 3               | 1                              |
| Тема 13  | 9               | 3                              |
| Тема 14  | 6               | 2                              |
| 4. Змістовий модуль 4  | 51              | 15                             |
| Тема 15  | -               | -                              |
| Тема 16  | 9               | 3                              |
| Тема 17  | 9               | 3                              |
| Тема 18  | 21              | 7                              |
| Тема 19  | 12              | 2                              |
| Підготовка огляду наукової літератури або проведення дослідження чи препарування (індивідуальні заняття) | 7               | -                              |
| <b>5. Разом змістові модулі</b>  | <b>120</b>      | <b>33</b>                      |
| Підсумковий контроль засвоєння модуля 1 "Анатомія опорно-рухового апарату"                               | 80              | 2                              |
| <b>РАЗОМ сума балів:</b>   | <b>200</b>      | <b>35</b>                      |

Лекційний матеріал і самостійна робота студентів оцінюється в процесі поточного контролю на відповідних практичних заняттях і під час контролю засвоєння змістових модулів (на підсумкових заняттях).

| Практичні заняття |          |      | Індивідуальна робота |           |  |
|-------------------|----------|------|----------------------|-----------|--|
| "5"               | 3 бали   | 100% | "5"                  | 7 балів   |  |
| "4"               | 2,4 бали | 80%  | "4"                  | 5,6 балів |  |
| "3"               | 1,8 бали | 60%  | "3"                  | 4,2 бали  |  |
| "2"               | 0 балів  |      | "2"                  | 0 балів   |  |

| Поточна успішність |                 | Підсумковий контроль |          | Разом I модуль |                   |
|--------------------|-----------------|----------------------|----------|----------------|-------------------|
| "5"                | 96 – 120 балів  | "5"                  | 80 балів | "5"            | 170 – 200 балів   |
| "4"                | 85 – 95,5 бали  | "4"                  | 64 бали  | "4"            | 140 – 169,9 балів |
| "3"                | 72 – 84,9 балів | "3"                  | 48 балів | "3"            | 120 – 139,9 балів |
| "2"                | 0 – 71,9 бала   | "2"                  | 0 балів  | "2"            | 0 – 119,9 балів   |

## СПИСОК ЛІТЕРАТУРИ

1. Анатомія людини / [Бобрик І.І., Ковешніков В.Г., Лузін В.І., Роменський О.Ю.]; за ред. В.Г.Ковешнікова – Луганськ: Віртуальна реальність, 2005. – 328 с.
2. Анатомія людини / [Головацький А.С., Черкасов В.Г., Федонюк Я.І., Сапін М.Р.] – Вінниця: Нова книга, 2006 – Т. 1, 2, 3.
3. Анатомія людини з клінічним аспектом / [Федонюк Я.І., Ковешніков В.Г., Пикалюк В.С. та ін.] за ред. Я.І.Федонюка та В.С.Пикалюка. – Тернопіль; Богдан, 2009. – 920 с.
4. Атлас анатомии человека / Р.Д.Синельников, Я.Р.Синельников. – Москва: Медицина, 1996. – Т.1. – 344 с.
5. Міжнародна анатомічна номенклатура / за редакцією І.І.Бобрика, В.Г.Ковешнікова. – Київ: Здоров'я, 2001. – 327с.
6. Неттер Ф. Атлас анатомії людини / Френк Неттер [пер. з англ. А.А.Цегельський]. – Львів: Наутілус, 2004. – 592с.
7. Привес М.Г. Анатомия человека /М.Г.Привес, Н.К.Лысенков, В.И.Бушкович – Санкт-Петербург: Издательский дом СПб МАПО, 2004. -720с.
8. Сапін М.Р. Анатомия человека. / М.Р.Сапін, Г.Л.Билич. – Москва: ГЭОТАР – Медицина, 2001. – Т.1. – 600 с.
9. Свиридов О.І. Анатомія людини. / О.І.Свиридов. – Київ: Вища школа, 2000.- 399с.