

УДК: 611.82+611.81+611.1

МОРФОЛОГИЧЕСКИЕ ПРЕОБРАЗОВАНИЯ СОСУДИСТЫХ СПЛЕТЕНИЙ ЖЕЛУДОЧКОВ ГОЛОВНОГО МОЗГА КРЫС ПРЕДСТАРЧЕСКОГО ВОЗРАСТА ПРИ ВВЕДЕНИИ КСЕНОГЕННОГО ЛИКВОРА

Гасанова И. Х., Пикалюк В. С.*

*ГУ «Крымский государственный медицинский университет имени С. И. Георгиевского»,
ул. Р. Люксембург 27а, АРКрым, г. Симферополь, Украина
(получена 09.01.2013, опубликована 15.04.2013)*

Проведено исследование особенностей возрастных изменений в морфологической организации сосудистых сплетений желудочков головного мозга белых крыс предстарческого возраста. В статье проанализирована зависимость от кратности введения ксеногенного ликвора следующих параметров: масса животных, масса головного мозга, длина и ширина полушарий, коэффициент цефализации, высота и ширина хороидных эпендимоцитов. Выявлено, что с возрастом происходят характерные инволютивные изменения сосудистых сплетений, а экзогенное введение ксеногенного ликвора оказывает позитивное влияние на биометрические характеристики головного мозга и на микроскопические параметры сосудистых сплетений желудочков.

Ключевые слова: сосудистые сплетения, ксеногенная цереброспинальная жидкость, головной мозг, предстарческий возраст.

*ilaha_gasanova@mail.ru

Вступление.

Соотношение макроскопических и микроскопических характеристик мозга, их взаимосвязь с его функциональными свойствами в течение многих лет привлекает внимание исследователей. Одним из подходов, позволяющих анализировать данные зависимости, может быть изучение мозга (макро- и микроскопические параметры) и сосудистых сплетений желудочков головного мозга (микроскопическая картина) через исследования функционального посредника между ними – ликвора. Сосудистые сплетения (хориоидные, хороидные, ворсинчатые, сосудисто-эпителиальные сплетения) головного мозга – это сосудисто-эпителиальные образования, расположенные в желудочках головного мозга, которые являются производными мягкой мозговой оболочки. Цереброспинальная жидкость (ЦСЖ), продуцируемая сосудистыми сплетениями, составляет около 60-70% от общего объема ликвора. Ликвор является исторически сложившейся средой, окружающей центральную нервную систему. ЦСЖ приспособлена для предохранения ее от повреждений и, вероятно, водоосмотических сдвигов и обеспечивает гомеостаз кровообращения мозга в замкнутом пространстве черепа [15]. Кроме этого, ликвор выполняет не менее важные функции, такие как трофическая, обменная, регуляторная, поддержание гомеостаза и постоянства внутричерепного давления [9,11,14]. В сосудистых сплетениях желудочков головного мозга принято различать ворсинчатую и неворсинчатую части [7]. Однослойный кубический эпителий покрывает свободную поверхность сплетений [2,4,6,16]. Среди эпителиальных тканей зависимость между высотой клеток и их функциональной активностью известна в отношении

фолликулярного эпителия щитовидной железы [5,12]. Преобладание высоты эпителиальных клеток над шириной в области верхушек ворсинок – местах, где образующие ворсинки капиллярные петли имеют расширения и где процессы транскапиллярного обмена веществ протекают наиболее интенсивно, свидетельствует о наличии прямой зависимости между высотой хороидальных эпителиоцитов и уровнем продукции ими ЦСЖ [4,8]. Важно отметить, что при старении, несмотря на сокращение выработки сосудистыми сплетениями ликвора, его общее количество, напротив, увеличивается (в связи с атрофией вещества мозга, расширением желудочков и объема субарахноидального пространства) [10]. Это предполагает, что определенные типы умственных расстройств (такие, как болезнь Альцгеймера) могут быть вызваны неадекватным количеством ЦСЖ [13]. Любой дефицит в производстве ликвора приведет к недостаточному питанию мозга. По своему характеру, соединительная ткань сплетений в молодом возрасте рыхлая, с небольшим количеством эластических и коллагеновых волокон с преобладанием клеток; с возрастом увеличивается количество волокон, соединительная ткань уплотняется. Увеличение соединительной ткани рассматривается как признак начинающейся инволюции органа [3,4,17]. Таким образом, изучение сосудистых сплетений головного мозга представляет большой интерес как в теоретическом, так и в практическом аспекте.

Цель данного исследования: изучить возрастные особенности макро- и микроскопических параметров взаимоотношений головного мозга и сосудистых сплетений боковых желудочков при введении ксеногенной цереброспинальной жидкости.

Материалы и методы.

Исследование проведено на 24 белых крысах обоих полов линии Вистар предстарческого возраста двух экспериментальных групп: контроль (К) – введение физиологического раствора, опыт (О) – введение ксеногенной цереброспинальной жидкости (КЦСЖ). Данный возраст был выбран нами в связи с наличием явных изменений, характерных периоду старения. КЦСЖ получали путем субоципитальной пункции крупного рогатого скота, подвергали в дальнейшем криоконсервации и стерилизовали через миллиметровые фильтры. Животным КЦСЖ вводили внутримышечно из расчета 2 мл/кг массы тела с интервалом в 2 дня. Для контроля использовали группу животных, которым вводили физиологический раствор в той же дозировке. Из эксперимента животных выводили путем декапитации под эфирным наркозом на 7-е (при трехкратном введении растворов – 7К и 7П) и 30-е сутки (при десятикратных инъекциях – 30К и 30П).

Материалом для оценки морфологических изменений сосудистых сплетений служил головной мозг крыс, у которого измеряли массу, длину и ширину полушарий. По полученным данным вычисляли коэффициент цефализации (Кц), который определяли по формуле: $K_c = E_2/P$, где Кц – коэффициент цефализации; E_2 – масса головного мозга в квадрате; P – масса тела животного. Для микроскопического исследования сосудистых сплетений желудочков головного мозга использовали серийные гистологические срезы, окрашенные гематоксилином и эозином, по ван Гизон и импрегнированные серебром. На гистологических срезах высчитывали высоту и ширину (толщину) хориоидных эпендимоцитов [1].

Все полученные данные подвергали статистической обработке. Статистическую обработку полученных результатов проводили с использованием лицензионного программного обеспечения Open Office и Statistica 10.0 [18]. При анализе полученных данных органомерических и гистоморфометрических методов исследования высчитывали среднюю арифметическую для всей группы, среднеквадратическое отклонение, ошибку средней, коэффициент вариации, отклонение величины в опыте от величины в контроле в процентах. На основании полученных количественных данных гисто- и цитоморфометрических методов исследования проводили предварительный анализ по нормальной распределению полученных результатов в вариационных рядах. Для оценки степени нормальности распределения использовали критерий Колмогорова-Смирнова, а также графическое представление соответствия полученных данных нормальному распределению. По результатам проведенного анализа нормальности распределения, оценка статистической достоверности отклонений полученных результатов от контроля осуществлялась с использованием непараметрического метода сравнения двух независимых выборок – критерия Уилкоксона. Различие считали статистически достоверным при значении P (вероятность ошибки) $\leq 0,05$ (обозначено *).

Соблюдение основных биоэтических норм при проведении исследования подтверждены заключением комитета по биоэтике КГМУ (выписка из протокола №20 от 18.10.2008г.)

Результаты исследования и их обсуждение.

При трехкратном введении КЦСЖ у экспериментальных животных наблюдали преобладание массы тела на 6,87% ($p \leq 0,05$) в сравнении с контрольной группой. Напротив, на 30-е сутки эксперимента масса животных отставала от контроля на 12,54% ($p \leq 0,05$). Макроскопически головной мозг животных обладает типичными чертами строения мозга млекопитающих: сильным развитием больших полушарий переднего мозга и мозжечка. Эти отделы покрывают сверху все другие участки головного мозга: промежуточный, средний и продолговатый мозг, который переходит в спинной мозг. Масса головного мозга увеличивалась как при трех-, так и при десятикратном введении КЦСЖ. На 7 сутки у опытных животных показатели массы головного мозга увеличивались на 4,8% ($p \leq 0,05$), а на 30 сутки – на 4% ($p \geq 0,05$) в сравнении с контролем (рис.1.). Соответственно полученным данным, коэффициент цефализации меньше в группе опытных животных на 7 сутки эксперимента на 7,14% ($p \leq 0,05$) и на 30 сутки – на 6,7% ($p \leq 0,05$). При сравнении органомерических показателей, наблюдали увеличение показателей длины и ширины полушарий (рис.2). Увеличение длины полушарий на 1,5% наблюдали при трехкратном введении КЦСЖ, увеличение ширины полушарий при десятикратном введении КЦСЖ на 2,47% ($p \leq 0,05$).

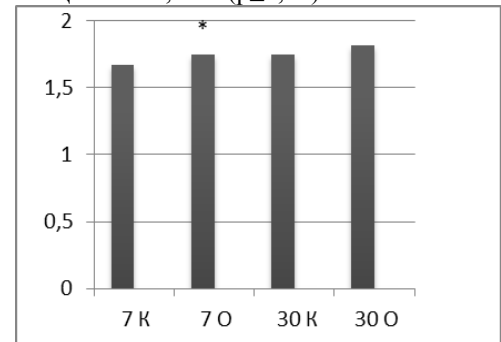


Рис. 1 - Показатели массы головного мозга крыс предстарческого возраста.

Сосудистые сплетения в желудочках головного мозга умеренно выражены. Ворсинчатая и неворсинчатая части дифференцируются отчетливо. Происходят характерные инволютивные изменения для данного периода. Неворсинчатая часть представляет собой видоизмененную мягкую мозговую оболочку, являясь основанием сплетений, состоит из рыхлой стромы, густо пронизанной кровеносными капиллярами крупного калибра, которые впоследствии разветвляются в ворсинках на капилляры мелкого калибра.

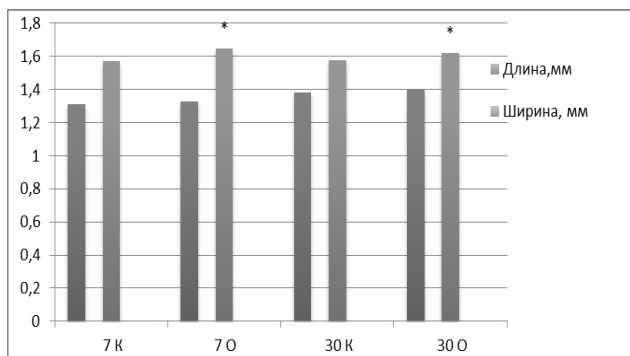


Рис. 2 - Показатели органомерических характеристик полушарий головного мозга животных предстарческого возраста.

Ворсинчатая часть представлена большим количеством крупных ворсин с разветвлениями на малые ворсинки. Свободная поверхность сплетений покрыта эндимой, которая приобретает строение однослойного эпителия, где клетки различной величины и формы от кубической, округло-кубической до полигональной. Наблюдается умеренное утолщение подэпителиального и периваскулярного слоев стромы за счет огрубения волокон и увеличения их количества с одновременным уменьшением числа клеточных элементов. В мелких ворсинках стенка капилляров вплотную прилежит к базальной мембране эпителиального покрова (рис.3).

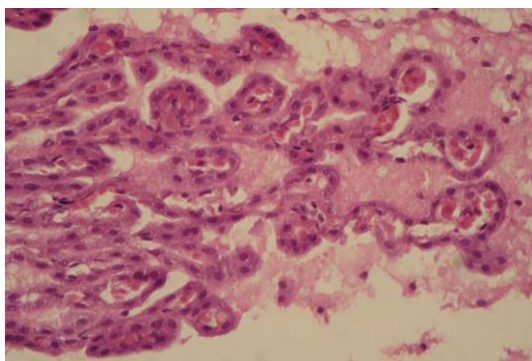


Рис. 3 - Сосудистые сплетения боковых желудочков головного мозга крыс предстарческого возраста контрольной группы на 30 сутки эксперимента. Ворсинчатая часть представлена большим количеством крупных ворсин с разветвлениями на конце на малые ворсинки. Свободная поверхность сплетений покрыта эндимой. Окраска гематоксилином и эозином. Ув. 40х.

Структурно-функциональной единицей ворсинки сосудисто-эпителиальных сплетений является эпителиоцит - хороидный эндимоцит, который является разновидностью клеток эндимной выстилки желудочков головного мозга. Ширина хороидных эндимоцитов сосудистых сплетений у животных предстарческого возраста независимо от экспериментальной группы превалирует над высотой клеток, что косвенно подтверждает факт уменьшения выработки цереброспинальной жидкости органом. В опытной группе животных отмечается положительная

динамика влияния КЦСЖ на морфометрические показатели эпителиоцитов сплетений; так высота клеток увеличивается на 3,43% на 7 сутки и на 13,47% на 30 сутки эксперимента, а ширина – на 1,02% и 5,48% соответственно (полученные показатели достоверны, $p \leq 0,05$). На основании этого можем предположить, что КЦСЖ положительно влияет на размеры хороидных эндимоцитов, не угнетая выработку собственного ликвора (рис.4).

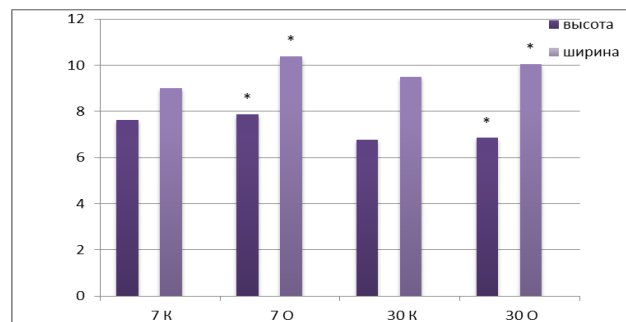


Рис. 4 - Показатели высоты и ширины хороидных эндимоцитов сосудистых сплетений желудочков головного мозга крыс предстарческого возраста.

В контрольной группе на основании сплетений толстые коллагеновые волокна образуют крупнопетлистую сеть, перемешиваясь с аргирофильными волокнами. Эластические волокна обнаруживаются в небольшом количестве. При десятикратном введении КЦСЖ на 30 сутки эксперимента в сосудистых сплетениях отмечается практически полное отсутствие ретикулярных волокон, однако вокруг единичных сосудов видны коллагеновые волокна, окрашенные в коричневый цвет (рис.5).

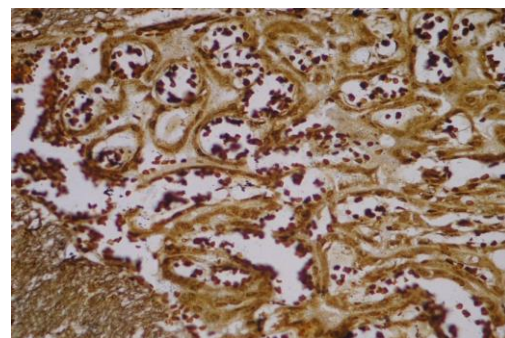


Рис. 5 - Импрегнированный срез сосудистых сплетений боковых желудочков головного мозга опытных животных на 30 сутки эксперимента. Практически полностью отсутствуют ретикулярные волокна, однако вокруг единичных сосудов видны коллагеновые волокна, окрашенные в коричневый цвет. Ув. 40х.

Выводы.

Головной мозг и сосудистые сплетения по-разному реагируют на парентерально введенную КЦСЖ. Положительная динамика показателей массы животных наблюдается при трех- и десятикратных введениях КЦСЖ, впоследствии коэффициент

цефализации меньше у опытных животных. Масса головного мозга увеличивалась на всем протяжении эксперимента. КЦСЖ оказывает положительное влияние на органометрические параметры головного мозга и микроскопическую картину сосудистых сплетений независимо от кратности введения, приводя к увеличению параметров высоты и ширины хороидных эпендимоцитов, что свидетельствует о стимуляции ликворообразования. При десятикратном введении КЦСЖ отслеживается замедление процессов возрастной инволюции органа.

Список использованной литературы:

1. Автандилов Г.Г. Медицинская морфометрия: руководство / Г.Г. Автандилов. — М.: Медицина, 1990. — 384 с.
2. Автандилов Г.Г. Сосудистые сплетения головного мозга.- Нальчик: Кабардино-балкарское книжное изд-во, 1962.- 144 с.
3. Ажипа Я.И. Влияние цереброспинальной жидкости различного видового происхождения на трофическое и функциональное состояние органов и тканей и функциональное состояние и физиологическая активность цереброспинальной жидкости при нарушении трофической функции нервной системы / Я.И. Ажипа, В. Топало // Физиология человека. — 1986. — Т. 12, № 4. — С. 531–552.
4. Бабик Т.М. Ворсинки сосудистых сплетений желудочков головного мозга человека / Бабик Т.М. // Морфология.- 2002.- Т. 121, вып. 2-3.- С. 16.
5. Быков В.Л. Возрастные особенности цитовидной железы мышей А / Не (морфологическое и гистохимическое исследование) / В.Л. Быков // Арх. анатомии, гистологии и эмбриологии. -1976. - № 6. - С. 41-47.
6. Дарий А. Взаимоотношения тканевых структур в сосудистых сплетениях третьего и четвертого желудочка головного мозга/ А.Дарий// Клінічна та експериментальна патологія.-2010.-Т.IX,№4(34).-С.27-31.
7. Коржевский Д.Э. Тканевая организация и развитие сосудистого сплетения головного мозга человека // Морфология.- 1998.- Т. 113, вып. 2.- С. 105-114.
8. Куприянов С.Н. Влияние инъекций ликвора на течение острой лучевой болезни / С.Н. Куприянов, М.Ф. Мамиева // Здравоохранение Туркменистана. — 1968. — № 2. — С. 21–26.
9. Ликвор как гуморальная среда организма / В.С. Пикалюк, Е.Ю. Бессалова, В.В. Ткач [и др.]. – Симферополь : ИТ «Ариал», 2010.–192 с.
10. Макаров А.Ю. Клиническая ликворология /А.Ю. Макаров. — Л.: Медицина, 1984. — 214 с.
11. Фридман А.П. Основы ликворологии. (Учение о жидкости мозга) /А.П. Фридман. — Л.: Медицина, 1971. — 648 с.
12. Хмельницкий О.К., Цитологическая и гистологическая диагностика заболеваний щитовидной железы. Руководство / О.К. Хмельницкий. - СПб.: СОТИС, 2002. - 288 с.
13. Шмидт Е.В., Лунев Д.К., Верещагин Н.В. Сосудистые заболевания головного и спинного мозга. - М.: Медицина, 1976 - С. 227-244.
14. Штерн Л.С. Проблемы гистогематических барьеров / Л.С. Штерн. – М.: Наука, 1965. – 331 с.
15. Cerebrospinal fluid dynamics / [M. Czosnyka, Z. Czosnyka, S. Momjian et al.] //Physiological Measurement. — 2004. — Vol. 25, № 5. — P.51 – P.76.
16. Keep R.F., Jones H.C. A morphometric study on the development of the lateral ventricle choroid plexus, choroid plexus capillaries and ventricular ependyma in the rat //Dev. Brain Res.- 1990.- Vol. 56, № 1.- P. 47-53.
17. Peters A., Swan R.C. The choroid plexus of the mature and aging rat: the choroidal epithelium // Anat. Rec.- 1979.- Vol. 194, № 3.- P. 325-353.
18. Макарова Н. В. Статистика в Excel: Учеб. Пособие / Н. В. Макарова, В. Я. Трофимец. – М.: Финансы и статистика, 2002. – 368 с.

МОРФОЛОГІЧНІ ЗМІНИ СУДИННИХ СПЛЕТІНЬ ШЛУНОЧКІВ ГОЛОВНОГО МОЗКУ ЩУРІВ ПЕРЕДСТАРЕЧОГО ВІКУ ПІД ЧАС УВЕДЕННЯ КСЕНОГЕННОГО ЛІКВОРА

Гасанова І. Х., Пикалюк В. С.

ДУ «Кримський державний медичний університет імені С. І. Георгієвського», вул. Р. Люксембург 27а, АР Крим, м. Сімферополь, Україна

Проведено дослідження особливостей вікових змін у морфологічній організації судинних сплетінь шлуночка головного мозку у білих щурів передстаречого віку. У статі проаналізовано залежність від кратності введення ксеногенного ліквора з наступними параметрами: маса тварин, маса головного мозку, довжина і ширина півкуль, коефіцієнт цефалізації, висота і ширина хороїдних епендимоцитів. З'ясовано, що з віком відбуваються характерні інволютивні зміни судинних сплетінь, а екзогенне введення ксеногенного ліквора має позитивний вплив на біометричні характеристики головного мозку й на мікроскопічні параметри судинних сплетінь шлуночків.

Ключові слова: судинні сплетіння, ксеногенна цереброспинальна рідина, головний мозок, передстаречий вік.

MORPHOLOGICAL CHANGES OF CEREBRAL SINUS VASCULAR PLEXUS OF WHITE RATS IN THEIR PRESENILE AGE DURING XENOGENIC SPINAL FLUID ADMINISTRATION

Gasanova I. Kh., Pikalyuk V. S.

State Institution "Crimea State Medical University named after S. I. Georgievskiy", 27a R. Lyuksemburg St., AR Crimea, Simferopol, Ukraine

The article studied age-related peculiarities of morphological cerebral sinus vascular plexus structure of the white rats in their presenile age. There was analyzed dependence on xenogenic spinal fluid frequencies of administration with the following characteristics: animal weight, brain weight, length and width of hemispheres, cephalization coefficient, height and width of choroid ependymocytes. It was pointed that in years typical involutional changes of vascular plexus took place, while exogenic administration of xenogenic spinal fluid had positive influence on the brain biometric data and vascular plexus of cerebral sinus microscopic parameters.

Key words: vascular plexus, xenogenic spinal fluid, brain, presenile age.