

УДК 591.441:615.27

МОРФОЛОГИЧЕСКАЯ РЕАКТИВНОСТЬ СЕЛЕЗЕНКИ КРЫС РАЗЛИЧНЫХ ВОЗРАСТНЫХ ПЕРИОДОВ ПРИ ИММУНОСТИМУЛЯЦИИ

*Бобрышева И. В.**

*ГЗ «Луганский государственный медицинский университет»
кв. 50 лет Оборона Луганска, 1, Луганск, Украина, 91045
(получено 09.09.2013, опубликовано 11.10.2013)*

В эксперименте на 180 белых беспородных крысах-самцах трех возрастных периодов (полового созревания, репродуктивного и выраженных старческих изменений) с применением гистологических и морфометрических методов с последующим статистическим анализом установлено, что экспериментально моделируемая стимуляция деятельности иммунной системы вызывает морфологическую перестройку селезенки животных, проявляющуюся в увеличении площади, занимаемой белой пульпой, размеров лимфатических узелков, ширины их краевой зоны, образовании вторичных фолликулов, содержащих герминативные центры. Наиболее высокий уровень реактивности селезенки в ответ на введение иммунофана наблюдается у животных периода полового созревания. Незначительная активация белой пульпы селезенки крыс периода выраженных старческих изменений связана с наличием возрастных инволютивных процессов в органе.

Ключевые слова: крысы, селезенка, белая пульпа, иммуностимуляция.

* inessa_lug@mail.ru

Введение

В последние годы состояние здоровья населения характеризуется снижением иммунной реактивности организма, которое вызвано ухудшением экологической обстановки и возрастающим влиянием неблагоприятных антропогенных факторов, существенным ростом иммунозависимых патологических состояний и аллергий [1]. В механизме развития многих заболеваний ведущее место занимают нарушения иммунной системы. В настоящее время широко применяются методы, направленные на устранение иммунных нарушений, называемые иммунокорректирующей или иммуномодулирующей терапией [2; 3]. В этой связи высокоэффективные биологические вещества тимуса привлекают всё большее внимание исследователей [4]. Иммунофан является представителем IV поколения производных тимических гормонов, созданных с помощью нанотехнологий [5].

Исследование структурно-функциональных особенностей селезенки является актуальной проблемой, так как селезенка как самый крупный периферический орган иммуногенеза ответственна за эффективность клеточного и гуморального иммунного ответа как врожденного, так и приобретенного иммунитета [6].

В многочисленных исследованиях, посвященных воздействию иммуотропных препаратов на организм, в основном использованы функциональные, клинические и иммунологические методы исследования. В научной литературе практически отсутствуют работы, в которых бы изучали структурную организацию органов иммунной системы и, в частности, селезенки в динамике постнатального онтогенеза в условиях действия на организм иммуномодуляторов нового поколения. Кроме того, в условиях клиники органы иммунной системы недоступны для морфологического изучения после иммунокорректирующих лечебных мероприятий.

Поэтому **целью исследования** было изучение особенностей гистологического строения белой пульпы селезенки белых беспородных крыс-самцов различных возрастных периодов в условиях экспериментальной иммуностимуляции.

Материалы и методы

Экспериментальное исследование выполнено в сертифицированной гистологической лаборатории ГЗ «Луганский государственный медицинский университет» в рамках научно-исследовательской работы кафедры гистологии, цитологии и эмбриологии «Особенности строения органов иммунной и эндокринной систем при иммуностимуляции и

иммуносупрессии» (государственный регистрационный номер 0112U000096).

В эксперименте использованы белые беспородные крысы-самцы, органы иммунной системы которых по строению принципиально не отличаются от аналогичных органов человека. Материалом для исследования послужили 180 животных трех возрастных периодов: полового созревания (массой 30–50 г), репродуктивного (130–150 г) и периода выраженных старческих изменений (300–330 г), полученных из вивария лабораторных животных ГЗ «Луганский государственный медицинский университет». Содержание и манипуляции над животными проводили с соблюдением норм национального и международного законодательства в соответствии с положением «Общих этических принципов экспериментов на животных» (Киев, 2001), требованиями «Европейской конвенции о защите позвоночных животных, которые используются для экспериментальных и других научных целей» (Страсбург, 1986) и принципами Хельсинкской декларации о гуманном отношении к животным. Соблюдение основных биоэтических норм при проведении исследования подтверждены заключением комитета по биоэтике ГЗ «Луганский государственный медицинский университет» (выписка из протокола № 5 от 05.09.2013 г.).

Иммунофан, являющийся синтетическим пептидом тимуса, вводили по схеме на 1-е, 3-е, 5-е, 7-е, 9-е сутки эксперимента в дозе 0,7 мкг/кг массы тела животного. Контролем служили крысы, получавшие 0,9% раствор натрия хлорида в эквивалентных объемах. Животных выводили из эксперимента путем декапитации под эфирным наркозом через 1, 7, 15 30 и 60 суток после прекращения введения препарата. Указанные сроки выбраны для забора материала в связи с тем, что, по данным литературы [7], в это время отмечают наиболее заметные изменения морфологических параметров в лимфоидных органах после введения экзогенных веществ. Фрагменты селезенки фиксировали в жидкости Буэна, парафиновые срезы толщиной 4–6 мкм окрашивали гематоксилин-эозином и азуром II-эозином. Гистологическое и морфометрическое исследование проводили с помощью анализатора изображений, состоящего из микроскопа Olympus Sx-41 с цифровой камерой

Olympus SP 500UZ и персонального компьютера с использованием компьютерной программы «Morpholog» [8]. При этом на фронтальных срезах селезенки, произведенных на уровне ее ворот, определяли относительную площадь белой пульпы (%), диаметры лимфатических узелков (мкм), герминативных центров (мкм), ширину мантийной зоны (мкм), краевой зоны (мкм) лимфатических узелков. Использовали статистические методы, достоверность отличий определяли на основании t-критерия Стьюдента, значимыми считали результаты при $p < 0,05$.

Результаты и их обсуждение

У крыс периода полового созревания группы контроля белая пульпа селезенки представлена периаартериальными лимфоидными муфтами, которые окружают пульпарные артерии, и лимфатическими узелками округлой или удлинённой формы, изредка содержащими герминативные центры, окруженные кольцом малых лимфоцитов (мантийной зоной), которая граничит с краевой, образованной крупными лимфоцитами и макрофагами. Герминативные центры хорошо выражены по сравнению с другими зонами лимфатического узелка вследствие наличия в них крупных, светлых молодых форм лимфоцитов. Мантийная и краевые зоны лимфатических узелков разделены краевым синусом, хорошо видимым в световой микроскоп [9]. Встречаются группы, состоящие из 2–3 узелков (рис. 1).

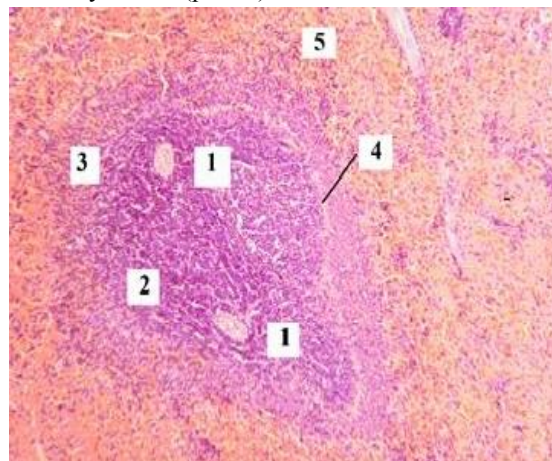


Рис. 1. Лимфатический узелок белой пульпы селезенки крысы периода полового созревания контрольной группы: 1 – центральная артерия; 2 – мантийная зона; 3 – краевая зона; 4 – краевой синус; 5 – красная пульпа. Окраска – гематоксилин-эозин. Приближение: Zoom 162. Объектив: Plan CN x 40/0,25∞/-/FN22

Периаартериальные лимфоидные муфты образованы несколькими слоями клеток

лимфоидного ряда, состоящими из малых и средних лимфоцитов, а также единичных больших лимфоцитов, окружающих пульпарную артерию. Краевая зона периартериальных лимфоидных муфт отделяет мантийную зону от красной пульпы.

После введения животным иммунофана их селезенка сохраняет типичное строение. Однако в ходе эксперимента установлено увеличение площади, занимаемой белой пульпой, на 11,05 % (7-е сутки), 22,32 % (15-е сутки) и 8,21 % (30-е сутки) по сравнению с данными соответствующих контрольных групп.

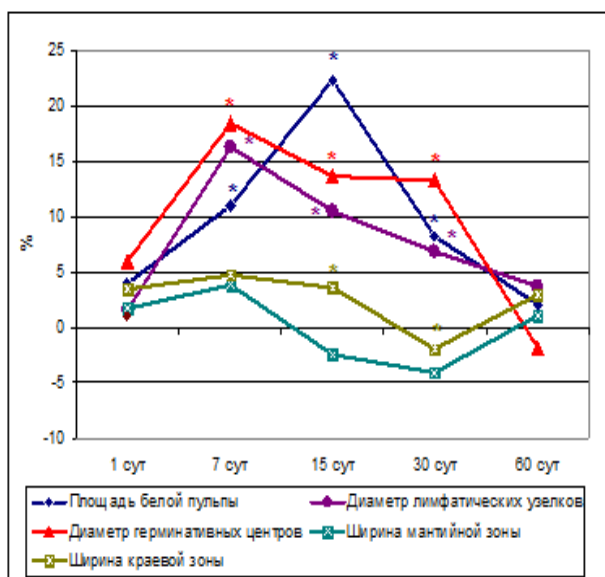


Рис. 2. Динамика морфометрических показателей белой пульпы селезенки крыс периода полового созревания в различные сроки наблюдения после введения иммунофана, * – значения при $p < 0,05$

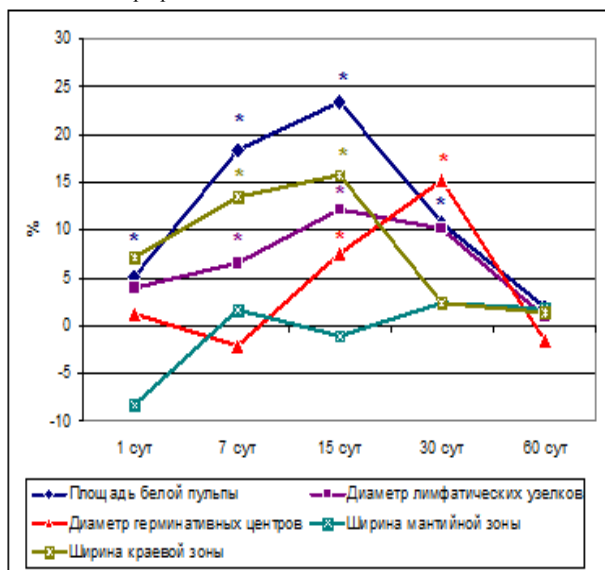


Рис. 3. Динамика морфометрических показателей белой пульпы селезенки крыс репродуктивного периода в различные сроки наблюдения после введения иммунофана, * – значения при $p < 0,05$

Через 1 сутки и к 60-м суткам этот показатель не имеет статистически значимых отличий от контрольных данных (рис. 2).

Диаметры лимфатических узелков, а также их герминативных центров статистически значимо увеличиваются на 7-е, 15-е и 30-е сутки, не отличаясь от данных контроля к 60-м суткам. Появление герминативных центров в лимфатических узелках отмечается начиная с 7-х суток после введения иммунофана. В этот период наблюдения герминативные центры имеют максимальный размер, который несколько уменьшается на 15-е и 30-е сутки. На 60-е сутки средний диаметр герминативных центров меньше, чем в контроле на 1,78 %, однако этот показатель не является статистически значимым. Ширина мантийной зоны в лимфатических узелках у подопытных крыс варьирует незначительно, в то время как ширина краевой зоны статистически значимо выше на 7-е и 15-е сутки по сравнению с показателями контрольной группы животных.

Селезенка животных репродуктивного периода контрольной группы состоит из красной и белой пульпы. На гистологических препаратах основные структуры селезенки представлены периартериальными лимфоидными муфтами, лимфатическими узелками (белая пульпа), а также синусоидными капиллярами, пульпарными тяжами и трабекулами (красная пульпа). Герминативные центры имеют разные размеры, наблюдаются не во всех визуально определяемых лимфатических узелках.

После введения животным репродуктивного периода иммунофана гистологическое строение селезенки существенно не отличается от такового контрольных крыс. На препаратах выявляются основные структуры белой пульпы: периартериальные лимфоидные муфты и лимфатические узелки, имеющие в своем составе герминативные центры, которые определяются только во вторичных лимфатических узелках и визуализируются на протяжении всего периода наблюдения. Граница белой и красной пульпы отчетливо контурируется. При морфометрическом исследовании установлено, что площадь белой пульпы увеличена по сравнению с контрольными данными на протяжении первого месяца наблюдения. К 60-м суткам отличий по этому показателю не выявляется (рис. 3).

Средний диаметр лимфатических узелков статистически значимо выше по сравнению с контролем на 7-е сутки (+ 6,59 %), 15-е сутки (+ 12,18 %) и 30-е сутки (+ 10,15 %). К концу наблюдения размеры узелков от контрольных данных существенно не отличаются. Герминативные центры лимфатических узелков отчетливо выявляются на 15-е и 30-е сутки после введения иммунофана, причём в эти сроки они имеют более крупные размеры, чем у животных аналогичных контрольных групп. Ширина мантийной зоны лимфатических узелков через 1 сутки меньше, чем в контроле на 8,28 %, в остальные сроки показатели в контрольных и экспериментальных группах животных не отличаются. Ширина краевой зоны у подопытных животных превышает показатель контрольных животных на 7-е и 15-е сутки на 13,41 % и 15,81 % соответственно (рис. 4, 5).

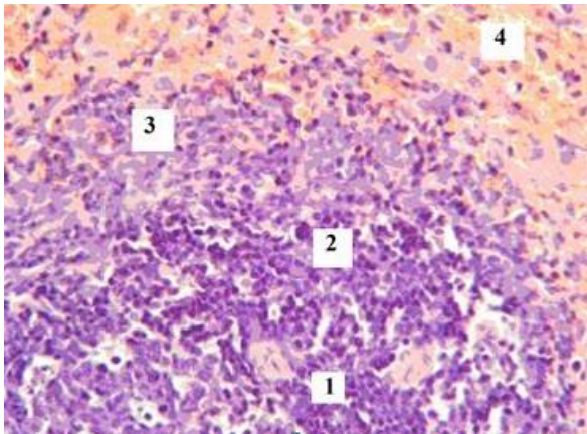


Рис. 4. Лимфатический узелок белой пульпы селезенки крысы периода полового созревания контрольной группы на 15-е сутки наблюдения: 1 – центральная артерия; 2 – мантийная зона; 3 – краевая зона; 4 – красная пульпа. Окраска – гематоксилин-эозин. Приближение: Zoom 162. Объектив: Plan CN x60/0,25∞/-FN22

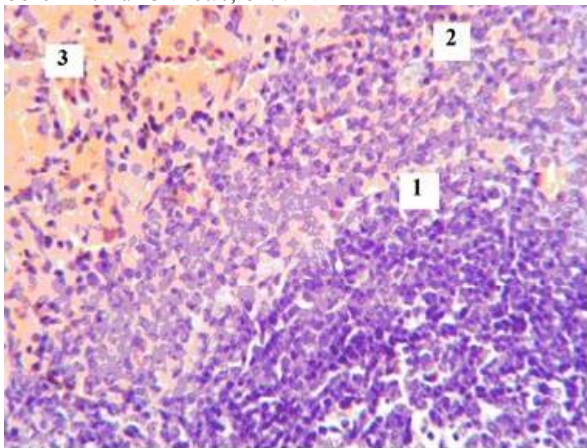


Рис. 5. Лимфатический узелок белой пульпы селезенки крысы периода полового созревания на 15 сутки после введения иммунофана: 1 – мантийная зона; 2 – краевая зона; 3 – красная пульпа. Окраска – гематоксилин-эозин. Приближение: Zoom 162. Объектив: Plan CN x60/0,25∞/-FN22

При световой микроскопии селезенки крыс периода выраженных старческих изменений контрольных групп определяются основные структуры красной и белой пульпы – периартериальные лимфоидные муфты, лимфатические узелки, синусоидные капилляры, пульпарные тяжи и соединительнотканые трабекулы. Лимфатические узелки четко отграничены от красной пульпы, имеют округлую или эллипсоидную форму. У животных данного возрастного периода в селезенке повышается доля соединительной ткани, что проявляется в увеличении размеров и количества трабекул, стенки сосудов также подвергаются изменениям. Так, стенки центральных артерий лимфатического узелка имеют большую толщину по сравнению со стенками сосудов животных предыдущих возрастных периодов за счет развития склеротических изменений. Указанные морфологические признаки ряд авторов относит к разряду инволютивных [10,11].

У подопытных животных периода выраженных старческих изменений строение селезенки не претерпевает видимых изменений. Площадь, занимаемая белой пульпой, на протяжении всего периода наблюдения превышает контрольные значения, однако этот показатель статистически достоверен только на 7-е (+ 9,51 %), 15-е (+ 14,35 %) и 30-е сутки (+ 5,55 %) по сравнению с данными животных контрольных групп (рис. 6). При сопоставлении этих данных с показателями подопытных животных предыдущих возрастных периодов необходимо отметить менее выраженное увеличение площади белой пульпы, связанное с тем, что реактивные изменения лимфоидной ткани селезенки в условиях иммуностимуляции протекают на фоне выраженных возрастных инволютивных процессов. Размеры лимфатических узелков также статистически значимо превышают контрольные значения на 7-е и 15-е сутки наблюдения на 5,11 % и 7,24 % соответственно. Герминативные центры в лимфатических узлах обнаруживаются в единичных случаях, их диаметры не превышают контрольных значений. Ширина мантийной зоны во все сроки наблюдения от контрольных данных не отличается. Ширина краевой зоны лимфатических узелков превышает значения контрольных крыс, однако статистически значимыми эти показатели не являются.

Полученные данные можно интерпретировать как проявление реактивности белой пульпы селезенки в ответ на введение иммунофана, представляющего собой фрагмент биологически активного участка молекулы гормона тимуса тимопоэтина, обладающего способностью оказывать иммунорегулирующее действие на периферические органы иммунной системы. Препарат положительно влияет на продукцию медиаторов иммунитета, иммуноглобулинов, усиливает пролиферативную активность лимфоцитов, стимулирует образование антителопродуцирующих клеток [12].

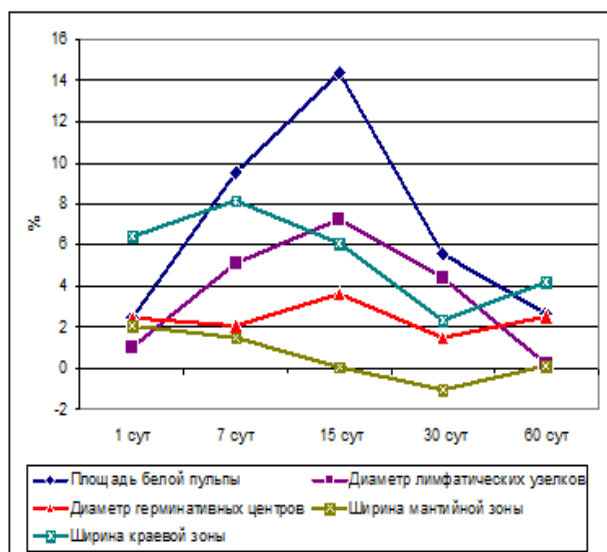


Рис. 6. Динамика морфометрических показателей белой пульпы селезенки крыс периода выраженных старческих изменений в различные сроки наблюдения после введения иммунофана, * – значения при $p < 0,05$

Введение иммунофана приводит к изменению морфологических характеристик белой пульпы селезенки, проявляющихся в увеличении площади поперечного сечения органа, занимаемой лимфоидной тканью, среднего диаметра лимфатических узелков, их герминативных центров, в которых располагаются В-лимфоциты на разных стадиях развития и делящиеся В-лимфоциты, претерпевшие бласттрансформацию, а также ширины краевой зоны. Последняя совместно с краевым синусом, отделяющим ее от мантийной зоны, обеспечивает кооперативные взаимодействия Т- и В-лимфоцитов, а также поступление в белую пульпу Т- и В-лимфоцитов и антигенов.

Наиболее значительные реактивные изменения белой пульпы селезенки наблюдаются в группе животных периода

полового созревания. Менее выраженная активация лимфоидной ткани органа в поздние возрастные периоды связана, вероятно, с развитием инволюции, характерной для старческого возраста. По мнению ряда авторов [13; 14], белая пульпа селезенки максимально выражена в раннем детском возрасте, после чего происходит постепенная возрастная инволюция, которая морфологически проявляется в уменьшении размеров всех структурных компонентов, снижении абсолютной численности лимфоидных клеток в составе белой пульпы, количества малых лимфоцитов, бластных форм, клеток с картинами митоза, а также в увеличении процентного содержания макрофагов и дегенерирующих клеток [15].

Выводы

1. Для селезенки крыс характерна высокая степень реактивности в ответ на введение иммунофана, обусловленная иммуностимулирующим действием терапевтических доз препарата на клетки белой пульпы.
2. Введение иммунофана приводит к структурным преобразованиям селезенки, проявляющимся увеличением площади, занимаемой белой пульпой, размеров лимфатических узелков, ширины их краевой зоны, образованием вторичных фолликулов, содержащих герминативные центры.
3. Наиболее высокий уровень реактивности белой пульпы селезенки в условиях экспериментальной иммуностимуляции наблюдается у животных периода полового созревания.
4. Менее выраженная активация белой пульпы селезенки крыс периода выраженных старческих изменений связана с наличием возрастных инволютивных процессов в органе.

Перспективы дальнейших исследований

В дальнейшем планируется изучение ультраструктурных особенностей клеточных элементов белой пульпы селезенки крыс в динамике постнатального онтогенеза в условиях экспериментальной иммуностимуляции.

Список литературы

1. Бережная Н. М. Микроокружение и иммунореабилитация при различной патологии / Н. М. Бережная, Р. И. Сепиашвили // International Journal on

- Immunorehabilitation. – 2009. – Т. 11, № 1. – С. 5–9.
2. Хаитов Р. М. Иммуногенетика и биомедицина / Р. М. Хаитов, Л. П. Алексеев // Российский аллергологический журнал: науч.-практ. журнал Российской ассоциации аллергологов и клинических иммунологов. – 2013. – № 1. – С. 5–14.
 3. Алексеев Л. П. Регуляторная роль иммунной системы в организме / Л. П. Алексеев, Р. М. Хаитов // Российский физиологический журнал имени И. М. Сеченова. – 2010. – Т. 96, № 8. – С. 787 – 805.
 4. Намазова-Баранова Л. С. Современный взгляд на иммуномодулирующую терапию / Л. С. Намазова-Баранова, Е. А. Вишнева // Вопросы современной педиатрии : научно-практический журнал Союза педиатров России. – 2012. – Т. 11, № 1. – С. 143–146.
 5. Лебедев В. В. Иммунофан – синтетический пептидный препарат нового поколения / В. В. Лебедев, В. И. Покровский // Вестник РАМН. – 1999. – № 4. – С. 56–61.
 6. Онтогенетические аспекты стромально-паренхиматозных взаимоотношений в селезенке / А. И. Рябикина, М. Ю. Капитонова, А. А. Нестерова, З. Ч. Морозова // Морфология. – 2008. – Т. 132, № 2. – С. 58.
 7. Волошин М. А. Основи імунології та імуноморфології / М. А. Волошин, Ю. Б. Чайковський, О. Г. Куц – Запоріжжя. – Київ, 2010. – 170 с.
 8. Овчаренко В. В. Комп'ютерна програма для морфометричних досліджень «Morpholog» / В. В. Овчаренко, В. В. Маврич // Свідцтво про реєстрацію авторського права на твір № 9604, дата реєстрації 19.03.2004.
 9. Stacey E. Mills Histology for pathologists / E. Mills Stacey – Lippincott Williams & Wilkins, 2007. – 1328 p.
 10. Молдавская А. А. Морфологические критерии строения селезенки в постнатальном онтогенезе / А. А. Молдавская, А. В. Долин // Успехи современного естествознания. – 2009. – № 2. – С. 15–18.
 11. Возрастная гистофизиология белой пульпы селезенки в раннем постнатальном онтогенезе / А. И. Рябикина, М. Ю. Капитонова, А. И. Краюшкин [и др.] // Успехи современного естествознания. – 2008. – № 1. – С. 93–94.
 12. Покровский В. И. Иммунофан пептидный препарат нового поколения лечения инфекционных и онкологических заболеваний: свойства, область применения / В. И. Покровский, В. В. Лебедев, Т. М. Шелепов // Лечащий врач. – 2000. – № 5. – С. 26–27.
 13. Молдавская А. А. Морфологические изменения структуры капсулы селезенки в условиях хронической алкогольной интоксикации / А. А. Молдавская, А. В. Долин // Морфологические ведомости. – 2007. – № 1–2. – С. 86–88.
 14. Моталов В. Г. Некоторые структурно-функциональные характеристики белой пульпы селезенки у детей / В. Г. Моталов // Российский медико-биологический вестник им. академика И. П. Павлова. – 2008. – № 1 – 2. – С. 65–66.
 15. Моталов В. Г. Макрофагально-лимфоидные муфты (эллипсоиды) селезенки у человека в онтогенезе / В. Г. Моталов // Морфология. – 2008. – Т. 133, № 2. – С. 90.

МОРФОЛОГІЧНА РЕАКТИВНІСТЬ СЕЛЕЗІНКИ ЩУРІВ РІЗНИХ ВІКОВИХ ПЕРІОДІВ ПРИ ІМУНОСТИМУЛЯЦІЇ

Бобрышева И. В.

*ДЗ «Луганський державний медичний університет»
кв. 50 років Оборони Луганська, 1, Луганськ, Україна, 91045*

В експерименті на 180 білих безпородних щурах-самцях трьох вікових періодів (статевого дозрівання, репродуктивного та виражених старечих змін) із застосуванням гістологічних та морфометричних методів із подальшим статистичним аналізом встановлено, що експериментальна стимуляція діяльності імунної системи викликає морфологічну перебудову селезінки тварин, яка виявляється у збільшенні площі білої пульпи, розмірів лімфатичних вузликів, ширини їх крайової зони, утворенні вторинних фолікулів, що містять гермінативні центри. Найбільш високий рівень реактивності селезінки у відповідь

на введення імунофану спостерігається у тварин періоду статевого дозрівання. Незначна активація білої пульпи селезінки щурів періоду виражених старечих змін пов'язана з наявністю виражених вікових інволютивних змін органа.

Ключові слова: щури, селезінка, біла пульпа, імуностимуляція.

**MORPHOLOGICAL REACTIVITY OF RAT SPLEEN DURING DIFFERENT AGES
AT IMMUNOSTIMULATION**

Bobrysheva I. V.

Lugansk State Medical University

50 rokiv Oborony Luganska 1, Lugansk, Ukraine, 91045

I conducted the experiment on 180 white outbred male rats from three age periods (pubertal, reproductive and of expressed age-related changes) with the use of histological and morphometric methods. It was followed by statistical analysis. I pointed out that experimentally simulated activation of the immune system caused the morphological remodeling in the animal spleen. The manifestations were: increasing the area occupied by the white pulp and the size of the lymphoid follicles, widening the marginal zone and forming secondary follicles containing germinal centers. The highest level of spleen reactivity in response to the imunofan was observed in pubertal animals. Changes in the spleen white pulp of rats with expressed age-related changes took place against the background of involutive processes.

Key words: rats, spleen, white pulp, immunostimulation.