

Copyright © 2014 by Academic Publishing House *Researcher*

Published in the Russian Federation
European Journal of Medicine. Series B
Has been issued since 2014.
ISSN: 2409-6296
Vol. 1, No. 1, pp. 27-43, 2014

DOI: 10.13187/ejm.s.b.2014.1.27
www.ejournal27.com



UDC 616

Cell Compound of Wound Surface After the Chitosan Membranes Application

Alexandr Oleshko

Sumy State University, Sumy, Ukraine
PhD student
E-mail: oleshkosanya007@gmail.com

Abstract

Skin regeneration is a complex dynamic process by which restores the structure and function of the external cover. In the case of large defects of the skin allografts were the methods of choice in recent decades. The disadvantages of this therapy are the presence of pain, the appearance of scars and increased mortality. The tissue engineering methods artificial materials are widely developed in recent decades for large skin defects treatment.

Chitosan is one of the most promising agents in the development of materials for the treatment of major defects of the skin. Currently, there are materials in the form of hydrogel, membranes and sponges based on chitosan, which has shown high efficacy in the treatment of wounds, both in experimental and clinical settings. Nevertheless, there is a need to find new forms and compositions based on chitosan to improve health outcomes, reduce product cost and optimizing the production of materials.

The aim of this work was to study the features of skin regeneration after mechanical trauma when applying chitosan membranes at the different ages.

The study of the processes of skin regeneration was carried out on 180 white laboratory rats of three age categories. All the animals were randomized into 2 series - experimental and control. After injury, the animals of control series were performed daily standard wound toilet with sterile gauze, experimental series - for the topical treatment received daily applications of experimental chitosan membranes.

The animals were taken from the experiment in 1, 3, 7, 14 and 21 days, which corresponds to the terms that characterize the main stages of the process of skin regeneration. We used scraping by "surface biopsy" method as well as skin imprint to get a full picture of the cellular composition of the surface defect.

The use of chitosan films in the management of mechanical trauma to the skin helps to optimize intercellular cooperation, reduce the severity of inflammatory processes, leads to an increase in the number of macrophages and as a consequence - to accelerate the purification of surface and earlier formation of new tissue.

Keywords: Injury to the skin; cytology; chitosan.

Введение

Кожа – внешний покров тела – выполняет функцию защиты внутренних органов и тканей от внешних, потенциально опасных факторов. В связи с этим, основными требованиями к коже является сохранение целостности и высокой механической прочности

на протяжении всей жизни. Потеря значительной части данного барьера, вызванная заболеванием или травмой, приводит к развитию нарушений функций кожи, что может привести к смерти пациента. По данным ВОЗ, ежегодно от травм, связанных с ожогами умирает около 300 тыс. человек и несколько миллионов остаются с выраженными нарушениями структуры и функции кожи [1]. Около 6,5 млн имеют хронические повреждения кожи, вызванные венозной недостаточностью, а также диабетическим поражением сосудов и нервов. Значительные повреждения внешнего покрова возникают также в следствии дорожно-транспортных происшествий и промышленных травм [2]. Наибольшее количество травм кожи наблюдается в возрасте 20–39 лет у мужчин и 70–89 у женщин. По данным ВОЗ за 2013 год в мире было зарегистрировано более 25 млн случаев обращений с рубцами или рубцовыми деформациями, а также госпитализировано почти 11 млн людей с ожогами [3].

Регенерация кожи является комплексным динамическим процессом, в результате которого восстанавливается структура и функции внешнего покрова. Можно выделить 4 основных механизма в процессе регенерации раны – гемостаз, воспаление, пролиферация и ремоделирование. Восстановление незначительных дефектов кожи возможно без использования трансплантатов [4]. В случае наличия больших дефектов кожи аллотрансплантаты являлись средством выбора в последние десятилетия. Недостатками данной терапии является наличие болевого синдрома, возникновение шрамов и повышенная смертность. В случае тотального или субтотального повреждения кожи методом выбора было использование трупной лиофилизированной кожи. Также одним из методов пластики больших дефектов является использование ксенотрансплантатов, недостатками которых является возможное развитие иммунных реакций, перенос инфекционных агентов и неудовлетворительный конечный результат. В последние десятилетия широкого развития получили методы тканевой инженерии и использование искусственных материалов для пластики больших дефектов кожи. Также изменилась концепция лечения, которая трансформировалась от простого замещения кожи к усилению регенерации раны методом стимуляции местных механизмов восстановления [4].

В настоящее время широкого распространения получили материалы на основе природных (коллаген, гликозаминогликаны, производные гиалуроновой кислоты, хондроитинсульфат и желатин) и синтетических материалов (полиэтиленгликоль, пропиленоксид, полигидрокси-этиленметилметакрилат) [5]. Несмотря на удовлетворительные результаты использования данных продуктов, существует необходимость разработки новых материалов с учетом местных механизмов регенерации кожи. Хитозан является одним из перспективных агентов в создании материалов для лечения значительных дефектов кожи. В настоящее время существуют материалы в виде гидрогелей, мембран, губок на основе хитозана, которые уже показали высокую эффективность в лечении ран, как в экспериментальных, так и клинических условиях [5, 6, 7, 8]. Тем не менее существует необходимость поиска новых форм и композиций на основе хитозана для улучшения конечного результата лечения, снижения цены продукта и оптимизации производства материалов.

Целью данной работы было изучение особенностей регенерации механической травмы кожи при применении хитозановых мембран в различные возрастные периоды.

Материалы и методы

Модель травмы

Нанесение механической травмы кожи было проведено согласно собственной методике [9]. Для формирования дозированной механической травмы кожи, с разрушением всех слоев кожи, под действием инъекционного кетаминowego наркоза (10 мг на 1 кг массы животного) производится депиляция в межлопаточной зоне с формированием квадратного участка площадью 9 см². Дополнительная фиксация обеспечивается путем опускания пластинки, которая свободно скользит по оси штатива (высота – 60 см, площадь 20 см² и масса 0,5 кг). В пластинке предварительно было сформировано отверстие диаметром 1,6 см. Жалом бормашины Proxhon-micromot 50E-28515, которое заканчивается алмазной пластинкой площадью 1,76 см² (диаметр 1,5 см) и толщиной 0,4 см в течение 2 секунд сформировали дефект всех слоев кожи.

Материалы

Хитозановые мембраны получали в лаборатории биофизики и масспектрометрии Института прикладной физики НАН Украины. Для получения геля хитозана использовали низкомолекулярный хитозан, полученный из панцирей камчатских крабов без каких-либо примесей (по результатам XRD). Готовили 2 % раствор хитозана в 0,5 % уксусной кислоте в течение 24 ч, который профильтровали через стеклянный фильтр со средним размером пор. рН полученного геля выдерживали не ниже 7,0. Гель формирует тонкую умеренно растворимый в воде пленку на полимерной подложке в течение 10 минут. Для формирования мембран толщиной более 0,5 мм использовали тефлоновые формы, время формирования – от 1 до 3 суток.

Дизайн эксперимента

Изучение процессов регенерации кожи проведено на 180 белых лабораторных крысах трех возрастных категорий (60 животных молодого возраста – 3 месяцев, 60 животных зрелого возраста – 9 месяцев и 60 животных старческого возраста – 22 месяцев). Содержание животных и постановка эксперимента проводилось согласно «Европейской конвенции о защите позвоночных животных, которые используются для экспериментов и других научных целей» (Страсбург, 1986) [10], «Общих этических принципов экспериментов на животных», утвержденных Первым национальным конгрессом по биоэтике (Киев, 2001). Все животные были рандомизированы в 2 серии – экспериментальную и контрольную. После нанесения травмы животным контрольной серии проводили ежедневный стандартный туалет раны с использованием стерильных марлевых салфеток, экспериментальной серии – в качестве местного лечения ежедневно проводили аппликации экспериментальных хитозановых мембран.

Животных выводили из эксперимента на 1, 3, 7, 14 и 21 сутки, что соответствует срокам, которые характеризуют основные этапы процессов регенерации кожи.

Цитологическое исследование

С поверхности раны проводился забор материала – отпечаток методом М.П. Покровской, а также соскоб методом «поверхностной биопсии», комбинация которых позволяет получить полную картину клеточного состава поверхности дефекта. Полученные препараты высушивались на воздухе, фиксировались в метиловом спирте 5–10 минут или 15–20 минут в смеси Никифорова и окрашивались гематоксилин-эозином и по Романовскому – Гимзе. В полученных препаратах учитывались общее количество лейкоцитов в поле зрения, процентное содержание нейтрофилов, лимфоцитов, моноцитов, макрофагов, фибробластов, эндотелиоцитов и эпителиальных клеток от общего количества клеток в мазке.

Статистические методы

Статистическая обработка осуществлялась с помощью t-критерия для непарных выборок после определения нормальности распределения данных с помощью одновыборочного критерия Колмогорова-Смирнова. Достоверной разницу между выборками считали при уровне $p \leq 0,05$.

Результаты и обсуждение

После нанесения механической травмы на кожу животным разных возрастных групп, цитологическая картина поверхности раны в первые сутки свидетельствует о миграции в зону повреждения форменных элементов крови, среди которых преобладают лейкоциты (рис. 1). Количество последних в поле зрения составляет $98,3 \pm 0,95$ у животных молодого, $103,00 \pm 1,11$ – зрелого и $109,5 \pm 1,02$ у крыс старческого возраста. Среди лейкоцитов преобладают нейтрофилы, процент которых у животных молодого возраста составляет $91,2 \pm 1,03$ %, у особей зрелого и старческого возраста данный показатель несколько возрастает до $92,3 \pm 1,02$ % и $92,4 \pm 2,08$ % соответственно. Нейтрофилы являются маркерами местного воспаления, которое является защитной реакцией, направленной на локализацию повреждения и элиминацию микроорганизмов, колонизирующих поверхность раны в первые часы после травмы. Кроме нейтрофилов в мазках с поверхности раны обнаруживаются лимфоциты и полибласты, процент которых составляет $4,33 \pm 0,14$ % и $2,9 \pm 0,07$ % у молодых, $4,2 \pm 0,04$ % и $2,4 \pm 0,06$ % - у зрелых, $4,0 \pm 0,06$ % и $2,1 \pm 0,04$ % - у животных старческого возраста соответственно. Также встречаются единичные моноциты,

которые выполняют фагоцитарную функцию – очищая место локального воспаления от некротических масс, подготавливая поверхность раны к регенерации.

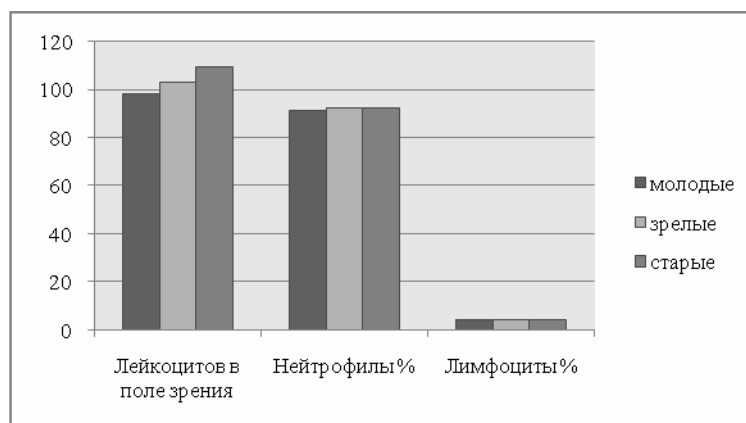


Рис. 1. Клеточный состав цитологических препаратов с поверхности раны кожи животных разных возрастных групп контрольной серии на 1 сутки после травмы

На третьи сутки наблюдения цитологическая картина резко меняется. Несмотря на незначительное уменьшение общего количества лейкоцитов до $92,4 \pm 1,28$ % у животных молодого возраста и до $95,6 \pm 1,3$ % и $99,5 \pm 1,24$ % – у крыс зрелого и старческого возраста, их количественный состав существенно меняется. В следствии отсутствия активного воспаления, количество нейтрофилов достоверно уменьшилось и составляет от $80,7 \pm 0,62$ % до $86,2 \pm 1,63$ %, что на 11,51 % ($p \leq 0,0001$), 10,72 % ($p \leq 0,0001$) и 6,7 % ($p = 0,0409$) меньше по сравнению с предыдущим сроком. Относительное количество лимфоцитов и моноцитов у животных всех возрастных групп не изменяется в сравнении с предыдущим сроком наблюдения (рис. 2).

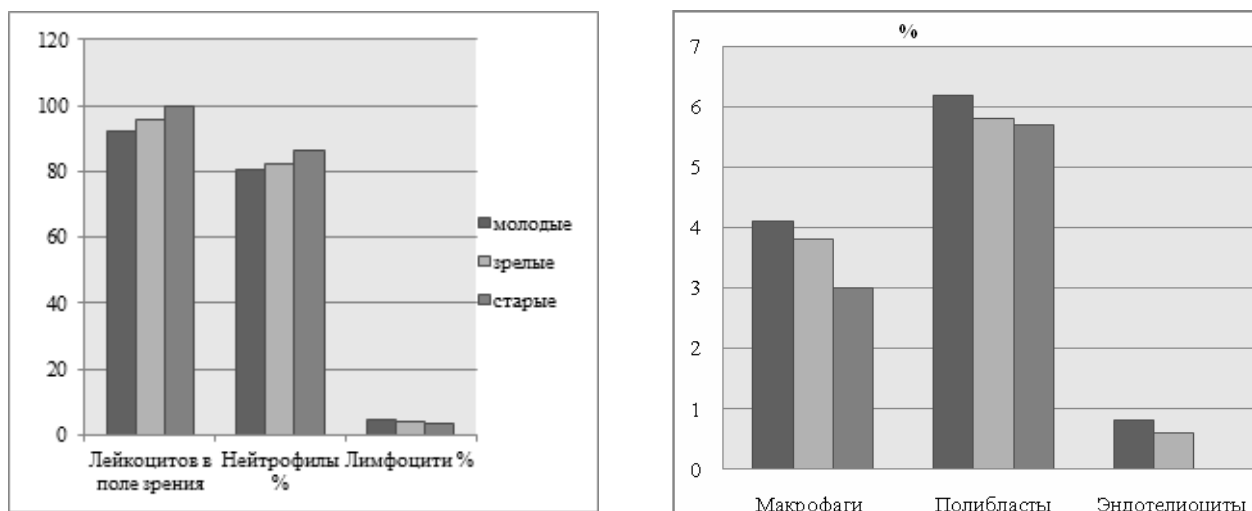


Рис. 2. Клеточный состав цитологических препаратов с поверхности раны кожи животных разных возрастных групп контрольной серии на 3 сутки после травмы

На 3 сутки после травмы в зону дефекта мигрируют макрофаги, процент которых составляет $4,1 \pm 0,3$ %, $3,8 \pm 0,05$ % и $3,0 \pm 0,04$ % соответственно возраста. Отмечается увеличение относительного количества полибластов у животных молодого возраста до $6,2 \pm 0,18$ %, что на 53,22 % ($p \leq 0,0001$) больше по сравнению с предыдущим сроком наблюдения. У крыс зрелого и старческого возраста количество полибластов составило $5,8 \pm 0,2$ % и $5,7 \pm 0,3$, что на 58,62 % ($p \leq 0,0001$) и 62,15 % ($p \leq 0,0001$) больше чем у животных аналогичных возрастных групп в предыдущий срок наблюдения. Появление макрофагов и

изменения в цитологической картине на 3 сутки наблюдения свидетельствуют о начале очищения раны от некротизированных тканей и является одним из механизмов местной иммунной защиты. Начало формирования грануляционной ткани и образование новых сосудов приводит к появлению эндотелиоцитов в количестве $0,8 \pm 0,03$ % и $0,6 \pm 0,01$ % у животных молодого и зрелого возраста (рис. 2). У крыс старческого возраста на 3 сутки наблюдения в цитологических препаратах эндотелиоциты отсутствуют, что свидетельствует о замедлении процессов регенерации с возрастом. Появление в цитологических препаратах с поверхности раны у животных молодого, зрелого и старческого возраста редких эпителиоцитов, свидетельствует о начале краевой эпителизации уже на 3 сутки после нанесения механического дефекта.

К 7 суткам наблюдения происходит значительное уменьшение воспаления механической раны, о чем свидетельствует снижение количества лейкоцитов почти в три раза – до $24,6 \pm 0,87$ %, $28,2 \pm 0,74$ % и $33,7 \pm 0,59$ %. В клеточном составе также происходят значительные изменения, свидетельствующие об активации процессов регенерации. Так, процент нейтрофилов у животных молодого возраста составляет лишь $28,7 \pm 0,46$ %, что на $64,43$ % ($p \leq 0,0001$) меньше по сравнению с предыдущим сроком наблюдения. У крыс зрелого и старческого возраста относительное количество нейтрофилов также снижается на $64,07$ % ($p \leq 0,0001$) и $62,76$ % ($p \leq 0,0001$) соответственно. Происходит уменьшение относительного количества лимфоцитов у животных всех возрастных групп и моноцитов – у крыс молодого возраста (рис. 3). При этом процентное содержание последних у крыс зрелого и старческого возраста возрастает до $1,2 \pm 0,02$ % и $1,3 \pm 0,01$ %.

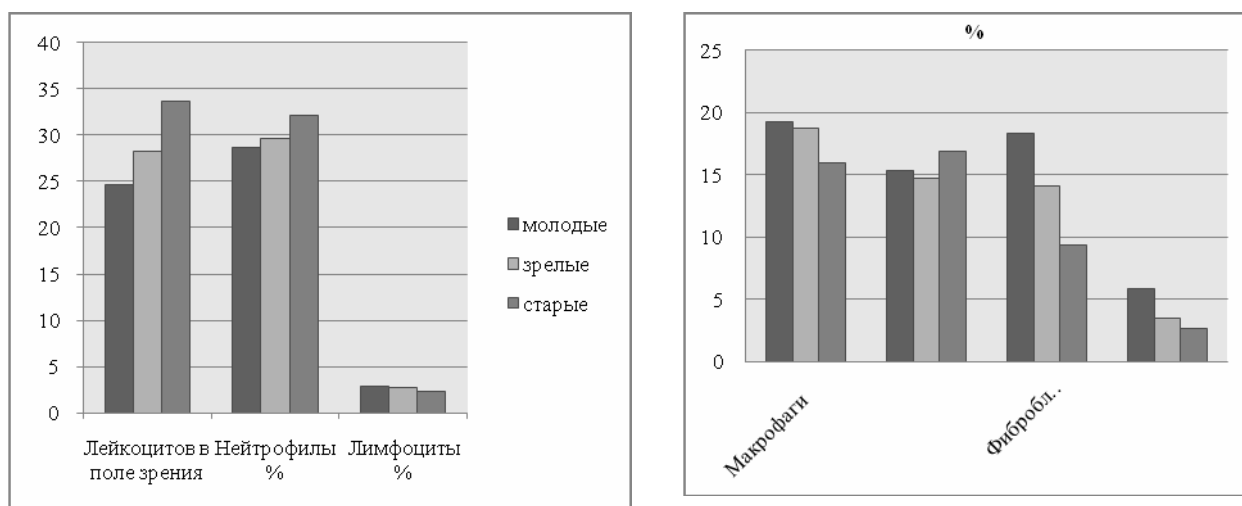


Рис. 3. Клеточный состав цитологических препаратов с поверхности раны кожи животных разных возрастных групп контрольной серии на 7 сутки после травмы

При этом значительно возрастает количество клеток, которые принимают участие в очистке раны от детрита и формировании новых тканей. Количество макрофагов в цитологических мазках возрастает почти в 5 раз и составляет соответственно возраста $19,2 \pm 0,09$ %, $18,7 \pm 0,12$ % и $15,9 \pm 0,17$ %. Важно отметить, что у крыс молодого и зрелого возраста почти не встречаются клетки с незавершенным фагоцитозом или деструктивного типа, что является свидетельством нормального протекания процессов очистки раны. Также, почти в три раза увеличивается количество полибластов, что составляет $15,3 \pm 0,08$ %, $14,7 \pm 0,03$ % и $16,9 \pm 0,02$ % соответственно возрасту. На 7 сутки наблюдения в мазках впервые появляются фибробласты - данные клетки являются основным субстратом формирования соединительной ткани. Их количество у крыс молодого, зрелого и старческого возраста составляет $18,3 \pm 0,2$ %, $14,1 \pm 0,17$ % и $9,4 \pm 0,3$ % соответственно. Количество эндотелиоцитов у животных молодого возраста возрастает до $5,9 \pm 0,02$ %, что почти в 6 раз больше, чем в предыдущий срок наблюдения и опосредованно свидетельствует об активности процессов ангиогенеза. У особей зрелого и старческого возраста количество эндотелиоцитов увеличивается значительно медленнее и на 7 сутки наблюдения составляет лишь $3,5 \pm 0,04$ % и $2,7 \pm 0,06$ % соответственно (рис. 3).

Через 14 дней после нанесения механической травмы незначительно, однако достоверно уменьшилось количество лейкоцитов – до $20,8 \pm 1,21$; $24,6 \pm 0,97$ и $25,5 \pm 0,59$ в поле зрения. Процентное содержание лейкоцитов и лимфоцитов составляет $26,1 \pm 0,47$ % и $2,6 \pm 0,19$ % у животных молодого возраста, $27,6 \pm 0,85$ % и $2,6 \pm 0,15$ % у зрелых и $30,1 \pm 1,34$ % и $2,5 \pm 0,03$ % у крыс старческого возраста (рис. 4). Относительное количество моноцитов у молодых животных возрастает до $1,2 \pm 0,05$ %, а у особей двух других возрастных групп наоборот уменьшается до $1,1 \pm 0,07$ % и $1,0 \pm 0,06$ % соответственно.

Количество макрофагов и полибластов по сравнению с предыдущим сроком наблюдения существенно не меняется. При этом количество клеток, которые формируют новые тканевые структуры – фибробластов и эндотелиоцитов возрастает до $21,5 \pm 0,1$ % и $8,4 \pm 0,02$ % у животных молодого возраста, что на $17,48$ % ($p \leq 0,0001$) и $42,37$ % ($p \leq 0,0001$) соответственно больше по сравнению с предыдущим сроком (рис. 4). Данная тенденция сохраняется и в других возрастных группах. В общем, цитологическая картина на 14 сутки наблюдения характеризуется активизацией гисто- и ангиогенеза.

Через 21 день после нанесения механической травмы в мазках с поверхности кожи животных количество лейкоцитов находится на уровне, обычном для крыс соответствующей возрастной категории, а именно: у животных молодого возраста - $7,65 \pm 0,23$ в поле зрения, у зрелых – $9,2 \pm 0,53$ и у старческого возраста – $11,6 \pm 0,36$. Клеточный состав характеризуется почти полным отсутствием воспалительных клеток (рис. 5).

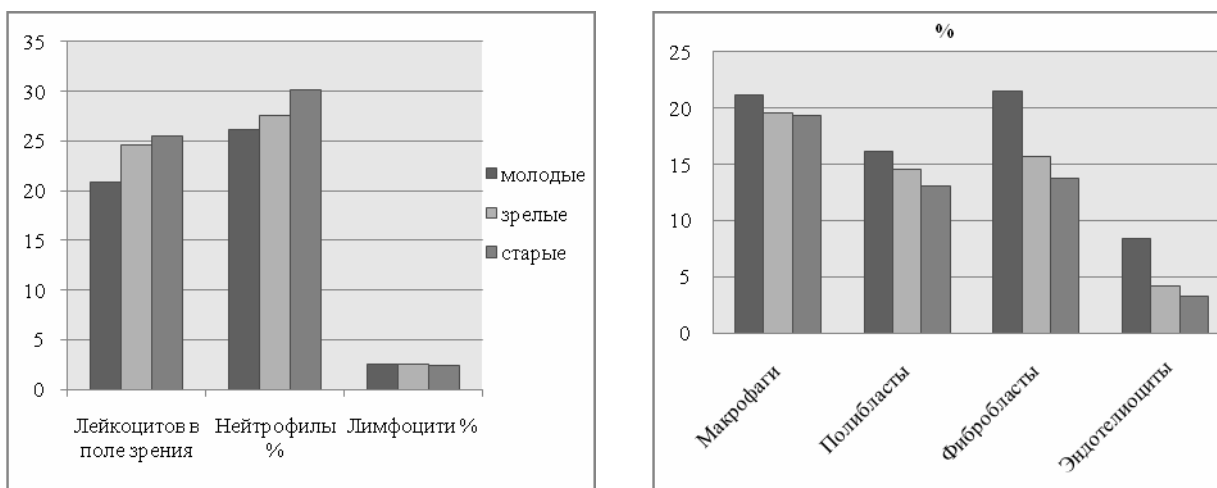


Рис. 4. Клеточный состав цитологических препаратов с поверхности раны кожи животных разных возрастных групп контрольной серии на 14 сутки после травмы

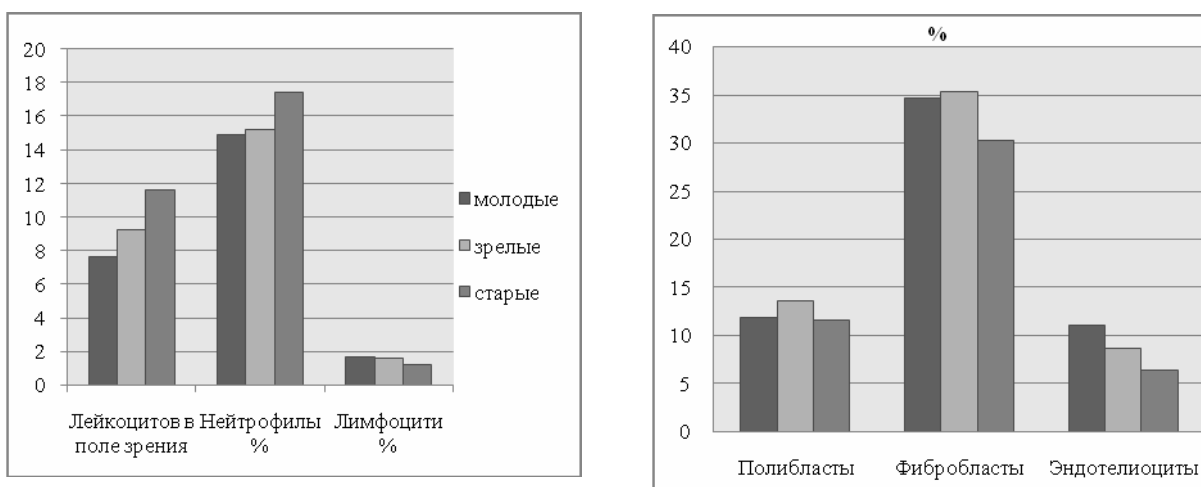


Рис. 5. Клеточный состав цитологических препаратов с поверхности раны кожи животных разных возрастных групп контрольной серии на 21 сутки после травмы

В мазках отсутствуют активные макрофаги, что может свидетельствовать о полной очистке раны. При этом наблюдается незначительное количество полибластов. Количество фибробластов и эндотелиоцитов значительно возрастает и составляет $34,7 \pm 0,05$ % и $11,1 \pm 0,03$ % у животных молодого возраста, что на $61,39$ % ($p \leq 0,0001$) и $32,14$ % ($p \leq 0,0001$) больше по сравнению с предыдущим сроком наблюдения. У крыс зрелого и старческого возраста количество фибробластов и эндотелиоцитов увеличивается почти в два раза, что составляет $35,3 \pm 0,17$ % и $8,7 \pm 0,01$ % для зрелых и $30,2 \pm 0,02$ % и $6,4 \pm 0,03$ % – для животных старческого возраста (рис. 5).

Применение инновационных материалов на основе хитозана при механической травме кожи у животных молодого возраста уже в конце первых суток приводит к уменьшению количества лейкоцитов на $6,30$ % ($p = 0,0018$) по сравнению с контрольными показателями, что составляет $92,1 \pm 1,12$ клеток в поле зрения. Противовоспалительное свойство мембран приводит к незначительному, но достоверного – на $4,27$ % ($p = 0,0383$) уменьшению количества нейтрофилов (рис. 6).

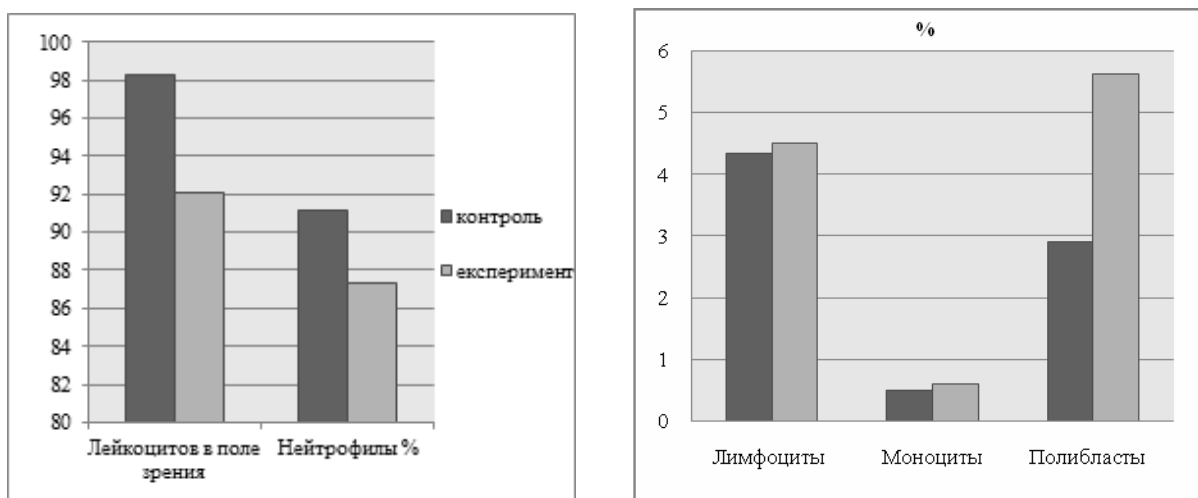


Рис. 6. Клеточный состав цитологических препаратов с поверхности раны кожи животных молодого возраста экспериментальной серии на 1 сутки после травмы

Процентное содержание лимфоцитов и моноцитов составляет $4,5 \pm 0,8$ % и $0,6 \pm 0,02$ % соответственно, что соответствует уровню контрольной серии. Вместе с тем происходит достоверное увеличение количества полибластов до $5,62 \pm 1,03$ %, что почти в два раза превышает контрольные показатели в аналогичный срок наблюдения (рис. 6).

Общее количество лейкоцитов в ране на 3 сутки после нанесения механической травмы при применении хитозановых мембран уменьшается до $83,2 \pm 1,12$ в поле зрения, что на $9,96$ % ($p = 0,0003$) меньше по сравнению с аналогичными показателями контрольной серии. Как и в предыдущий срок наблюдения, количество нейтрофилов достоверно меньше по сравнению с аналогичными показателями у животных, у которых применяли стандартное лечение (рис. 7).

Относительное количество макрофагов почти вдвое превышает контроль и составляет $9,2 \pm 0,03$ %, что является предиктором очищения поверхности раны от некротических тканей и микробных тел. На 3 сутки после начала применения хитозановых мембран в цитологических препаратах встречаются фибробласты в количестве $1,5 \pm 0,04$ %, а также наблюдается увеличения количества эндотелиоцитов более чем в три раза (рис. 7), что свидетельствует о большей активности процессов ангиогенеза.

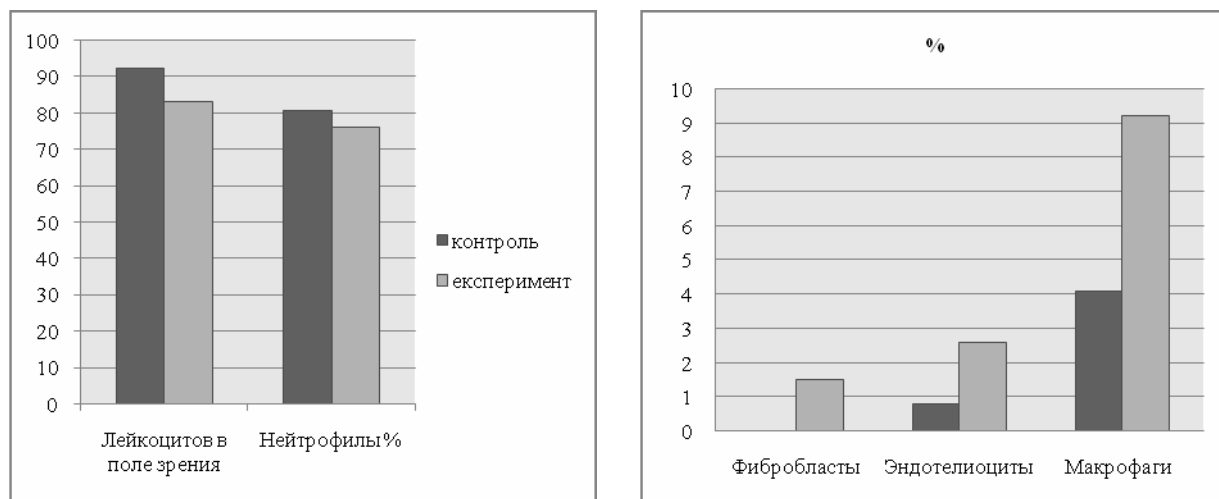


Рис. 7. Клеточный состав цитологических препаратов с поверхности раны кожи животных молодого возраста экспериментальной серии на 3 сутки после травмы

На 7 и 14 сутки наблюдения происходит дальнейшее уменьшение количество лейкоцитов по сравнению с контролем до $20,1 \pm 0,98$ и $18,1 \pm 1,01$ в поле зрения. Количество нейтрофилов уменьшается незначительно и составляет $26,4 \pm 0,33$ % на 7 сутки и $24,6 \pm 0,42$ % на 14 сутки соответственно. В отличие от предыдущего срока наблюдения количество лимфоцитов через 7 и 14 суток после нанесения механической травмы достоверно не отличается и составляет $3,3 \pm 0,62$ % и $2,0 \pm 0,07$ % соответственно. Отсутствие значительной динамики в данные сроки наблюдения по сравнению с контролем свидетельствует об отсутствии активного воспаления в экспериментальной группе животных и отсутствии специфического субстрата для хитозановых мембран. При этом наблюдается достоверное увеличение относительного содержания макрофагов до $22,1 \pm 0,12$ % на 7 сутки и $29,4 \pm 0,12$ % на 14 сутки, что на $13,12$ % ($p \leq 0,0001$) и на $28,23$ % ($p \leq 0,0001$) больше по сравнению с контролем (рис. 8). Как известно, хитозан способен к стимуляции активации макрофагов, и таким образом, к ускорению процессов очищения раны от остатков некротических тканей и микроорганизмов [8].

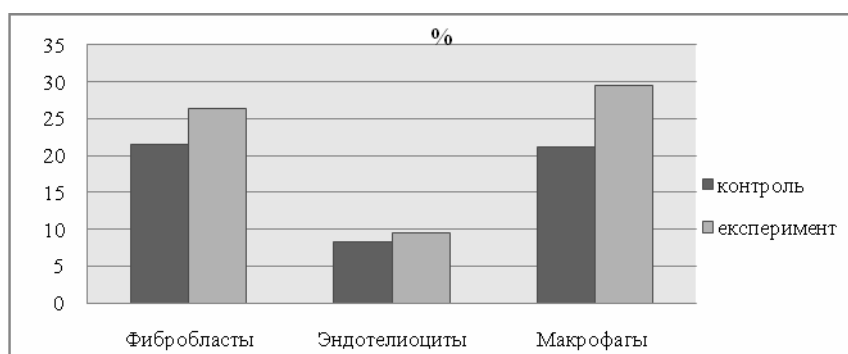


Рис. 8. Клеточный состав цитологических препаратов с поверхности раны кожи животных молодого возраста экспериментальной серии на 14 сутки после травмы

Количество фибробластов составляет $23,2 \pm 0,18$ % через 7 суток и $26,4 \pm 0,12$ % – через 14 дней после травмы, что превышает контроль на $26,77$ % ($p \leq 0,0001$) и $22,79$ % ($p \leq 0,0001$) соответственно. Количество эндотелиоцитов также возрастает до $7,2 \pm 0,04$ % и $9,6 \pm 0,05$ %, что на $22,03$ % ($p \leq 0,0001$) и $14,28$ % ($p \leq 0,0001$) больше, чем аналогичные показатели контрольной серии животных.

Использование хитозановых мембран приводит к значительному уменьшению количества лейкоцитов в последний срок наблюдения до $2,93 \pm 0,33$ в поле зрения, что на 61,69 % ($p \leq 0,0001$) меньше по сравнению с контрольными показателями. Почти втрое – до $5,1 \pm 0,17$ % уменьшается количество нейтрофилов (рис. 9).

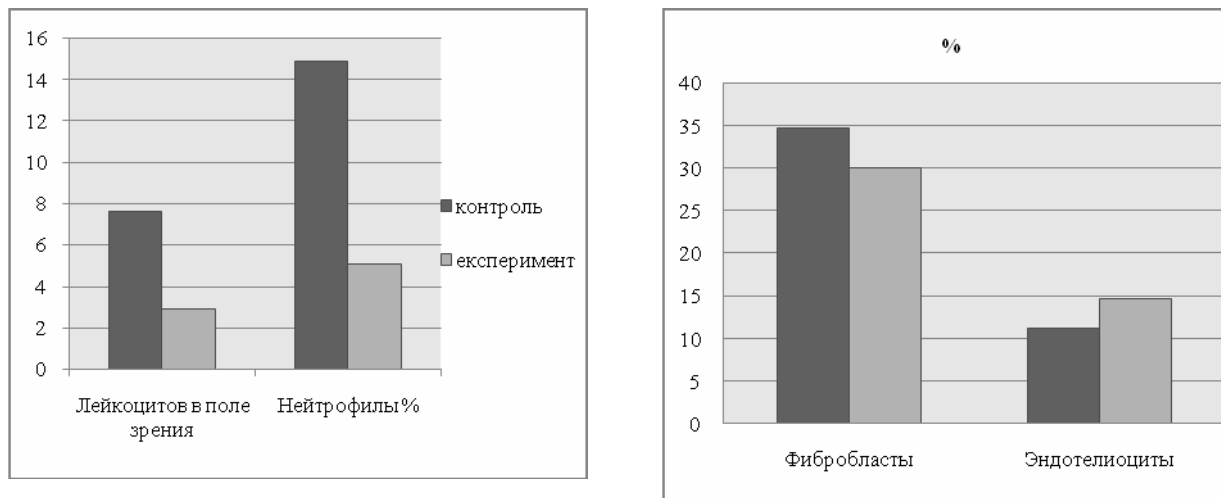


Рис. 9. Клеточный состав цитологических препаратов с поверхности раны кожи животных молодого возраста экспериментальной серии на 21 сутки после травмы

Относительное количество фибробластов в цитологических мазках животных экспериментальной серии уменьшается на 13,25 % ($p \leq 0,0001$) по сравнению с показателями контрольной серии животных (рис. 9), что составляет $30,1 \pm 0,11$ % и возможно свидетельствует о завершении формирования новых тканей в ране. При этом относительное содержание эндотелиоцитов возрастает до $14,6 \pm 0,02$ %, что на 31,53 % ($p \leq 0,0001$) превышает аналогичные показатели у животных контрольной серии. Как и в предыдущем сроке наблюдения в мазках обнаруживаются только пласты эпителиоцитов.

Применение хитозановых мембран при механической травме кожи у животных зрелого возраста уже с первого дня наблюдения изменяет цитологическую картину регенерата. Так, количество лейкоцитов снижается до $95,7 \pm 1,06$ клеток в поле зрения, что на 7,08 % ($p = 0,0008$) меньше по сравнению с аналогичными показателями контрольной серии (рис. 10). В данный срок наблюдения происходит достоверное уменьшение содержания нейтрофилов до $88,6 \pm 0,79$ %. Относительное количество полибластов увеличивается почти в два раза и составляет $4,7 \pm 0,13$ %, что обеспечивает более быстрое очищение раны. При этом содержание моноцитов и лимфоцитов достоверно не отличается от контроля, составляя $0,7 \pm 0,06$ % и $4,3 \pm 0,1$ % соответственно.

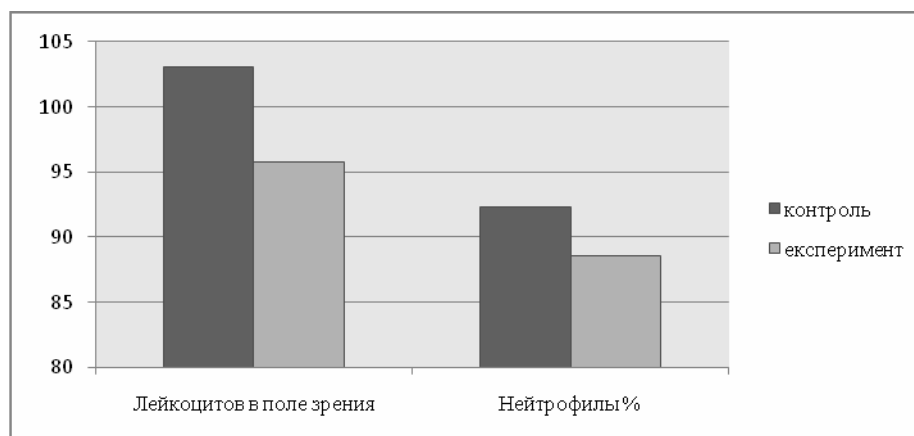


Рис. 10. Клеточный состав цитологических препаратов с поверхности раны кожи животных зрелого возраста экспериментальной серии на 1 сутки после травмы

На третьи сутки после нанесения травмы в экспериментальной серии наблюдается снижение количества лейкоцитов в поле зрения до $84,9 \pm 0,86$. При этом уменьшается относительное количество нейтрофилов и лимфоцитов – до $77,9 \pm 1,52$ % и $5,4 \pm 0,65$ %, что на $3,46$ % ($p=0,0025$) и $31,70$ % ($p=0,0994$) меньше аналогичных показателей контрольной серии животных (рис. 11). Данные изменения свидетельствуют об уменьшении воспалительной реакции и начале перехода фазы воспаления в фазу регенерации.

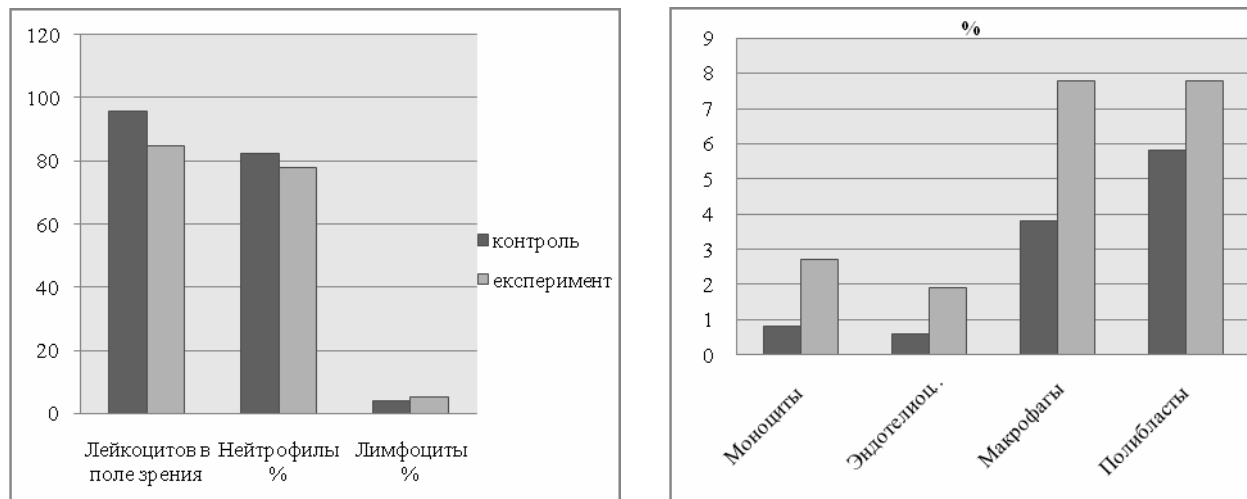


Рис. 11. Клеточный состав цитологических препаратов с поверхности раны кожи животных зрелого возраста экспериментальной серии на 3 сутки после травмы

Количество моноцитов и макрофагов более чем в два раза превышает аналогичные показатели контрольной серии (рис. 11), что составляет – $2,7 \pm 0,04$ % ($p \leq 0,0001$) и $7,8 \pm 0,16$ % ($p \leq 0,0001$) соответственно и способствует более быстрому очищению раневой поверхности. Появление эндотелиоцитов в цитологических препаратах экспериментальной серии животных зрелого возраста уже на третьи сутки наблюдения свидетельствует о начале регенераторных процессов в ране. Кроме того, в цитологических мазках на периферии дефекта отмечается появление единичных эпителиоцитов, что характерно для начала эпителизации за счет миграции клеточных элементов с неповрежденных участков кожи.

Через 7 дней после нанесения дефекта количество лейкоцитов уменьшается почти в три раза по сравнению с предыдущим сроком наблюдения и составляет $26,1 \pm 0,57$ клеток в поле зрения. Относительное количество нейтрофилов и лимфоцитов по сравнению с контролем существенно не меняется (рис. 12). При этом наблюдается значительный рост содержания макрофагов и фибробластов, по сравнению с предыдущим сроком наблюдения до $21,4 \pm 0,16$ % и $19,3 \pm 0,02$ % соответственно.

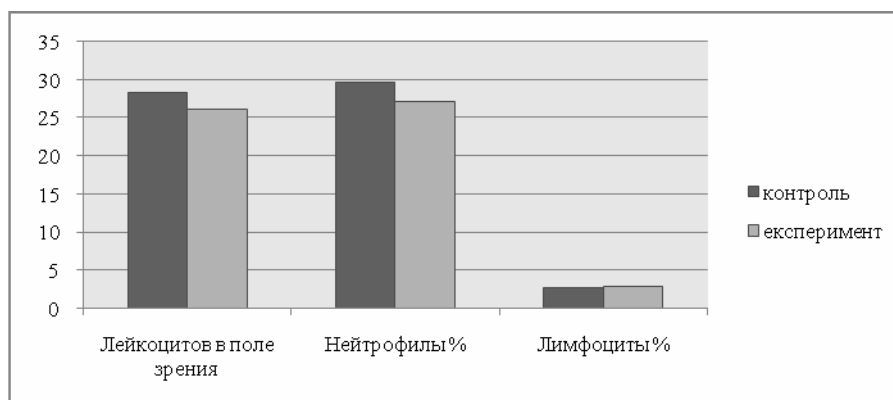


Рис. 12. Клеточный состав цитологических препаратов с поверхности раны кожи животных зрелого возраста экспериментальной серии на 7 сутки после травмы

Через 14 дней после нанесения механической травмы кожи цитологическая картина мазков с поверхности раны почти не отличается от предыдущего срока наблюдения и характеризуется уменьшением лейкоцитарной инфильтрации и признаками активации процессов регенерации. Клеточный состав характеризуется незначительным уменьшением содержания нейтрофилов и лимфоцитов (рис. 13).

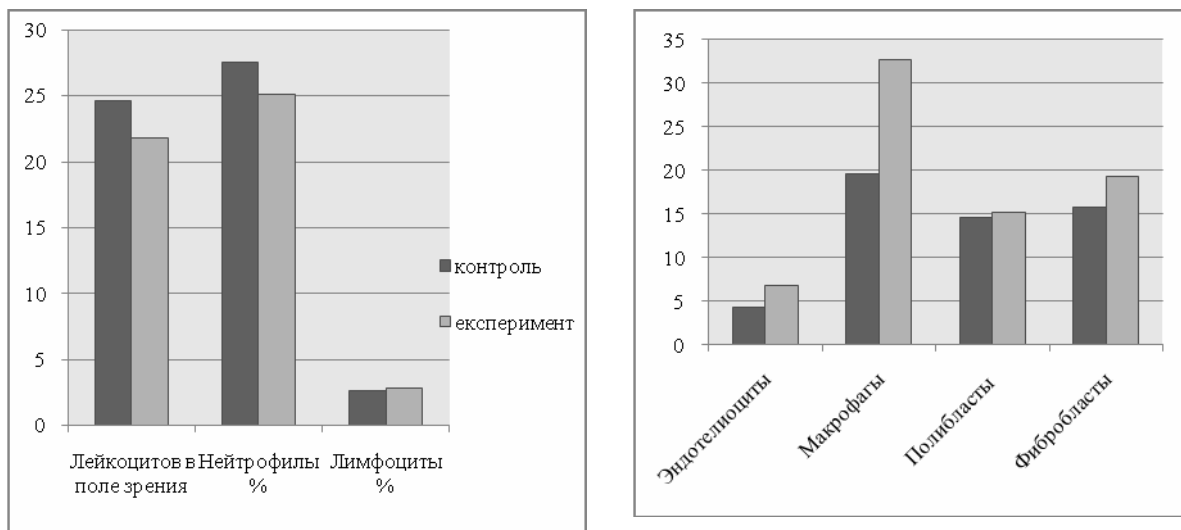


Рис. 13. Клеточный состав цитологических препаратов с поверхности раны кожи животных зрелого возраста экспериментальной серии на 14 сутки после травмы

При этом содержание фибробластов и эндотелиоцитов у животных экспериментальной серии зрелого возраста превышает контроль на 22,29 % ($p \leq 0,0001$) и на 59,52 % ($p \leq 0,0001$) соответственно, что свидетельствуют об активности процессов синтеза межклеточного матрикса и васкулогенеза (рис. 13). В цитологических препаратах эпителиоциты находятся большими группами, которые формируют пласты. Такая картина характерна для фазы эпителизации, что является показателем эффективности применения хитозановых мембран.

На 21 сутки после нанесения механической травмы кожи в экспериментальной серии цитологическая картина мазков с поверхности дефекта свидетельствует о завершении регенерации кожи, ее эпителизации и отсутствии воспалительной и инфильтративной реакции. Лейкоциты встречаются в единичных мазках, их общее количество составляет лишь $5,65 \pm 0,42$ в поле зрения, что на 38,58 % ($p = 0,0004$) меньше контрольных показателей. Относительное содержание нейтрофилов почти втрое меньше контроля и составляет лишь $5,5 \pm 0,22$ % ($p \leq 0,0001$) (рис. 14).

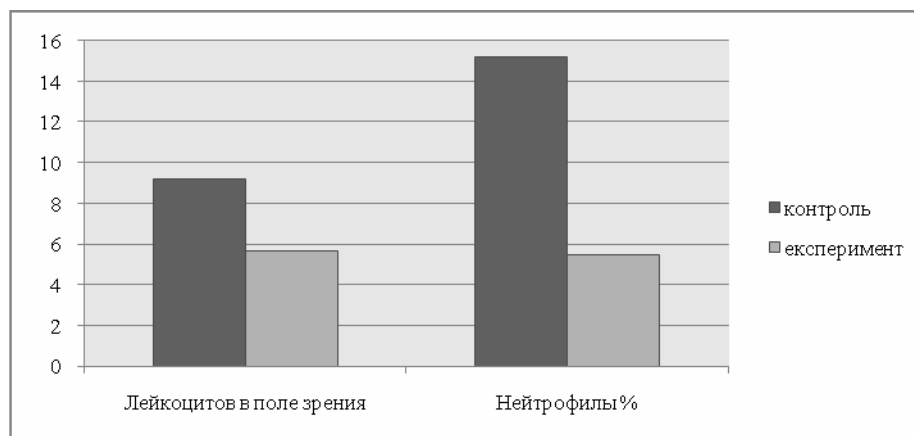


Рис. 14. Клеточный состав цитологических препаратов с поверхности раны кожи животных зрелого возраста экспериментальной серии на 21 сутки после травмы

Уровень полибластов составляет $14,9 \pm 0,28$ %, что на 9,55 % ($p=0,0020$) больше по сравнению с аналогичными показателями контрольной серии. Содержание фибробластов и эндотелиоцитов незначительно отличаются от контроля и составляет $31,4 \pm 0,08$ % ($p \leq 0,0001$) и $10,1 \pm 0,06$ % ($p \leq 0,0001$) соответственно. Как и в контроле, основными клеточными элементами цитологических препаратов являются эпителиоциты, которые формируют сплошные пласты.

Цитологическая картина регенерата в первые сутки наблюдения у животных старческого возраста при применении хитозановых мембран с целью лечения механической травмы кожи почти не отличается от аналогичных показателей у животных зрелого возраста.

Количество лейкоцитов и нейтрофилов по сравнению с контролем отличается достоверно и составляет до $97,4 \pm 0,86$ клеток в поле зрения и $90,1 \pm 1,12$ %, что на 11,05 % ($p \leq 0,0001$) и на 2,48 % ($p=0,3532$) соответственно меньше. Данная тенденция является подтверждением наличия противовоспалительного и антибактериального действия хитозановых пленок. Процент полибластов почти в два раза превышает контроль и составляет $4,1 \pm 0,42$ % ($p=0,0008$). При этом содержание лимфоцитов достоверно не отличается от контроля, составляя $4,1 \pm 0,15$ % ($p=0,5498$).

Уже через 3 суток в экспериментальной серии наблюдается достоверное уменьшение количества лейкоцитов и нейтрофилов до $87,6 \pm 1,2$ в поле зрения и $81,2 \pm 1,88$ %, что на 11,95 % ($p \leq 0,0001$) и на 5,80 % ($p \leq 0,0001$) меньше по сравнению с показателями контрольной серии. Процент лимфоцитов при этом составляет $4,2 \pm 1,12$ %, что на 16,67 % ($p=0,6094$) превышает контрольные показатели (рис. 15).

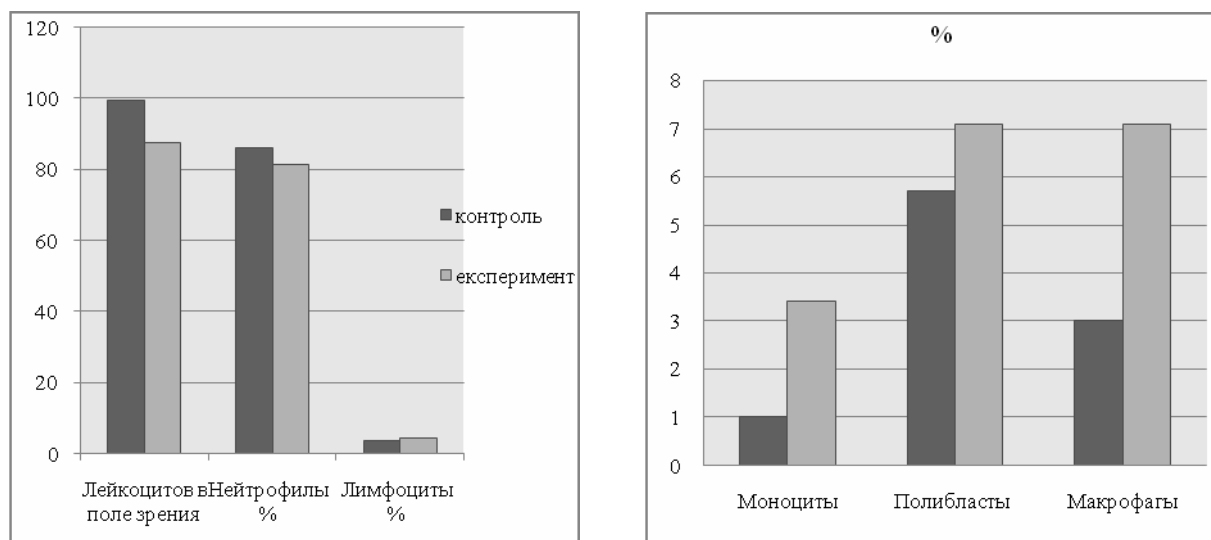


Рис. 15. Клеточный состав цитологических препаратов с поверхности раны кожи животных старческого возраста экспериментальной серии на 3 сутки после травмы

Количество моноцитов почти втрое больше, чем в цитологических препаратах животных контрольной серии и составляет $3,4 \pm 0,63$ % ($p=0,0035$). Уровень полибластов в данный термин наблюдения существенно не меняется. Процент макрофагов у животных экспериментальной серии старческого возраста значительно превышает контроль (рис. 15), составляя $7,1 \pm 0,14$ % ($p \leq 0,0001$), что способствует более быстрому очищению раневой поверхности от некротизированных тканей. Появление эндотелиоцитов и эпителиоцитов в цитологических препаратах является подтверждением начала активации процессов регенерации.

Через 7 дней после нанесения дефекта в экспериментальной серии животных цитологическая картина мазков свидетельствует об активном течение регенерации и начале процессов эпителизации. Количество лейкоцитов в мазке уменьшается до $28,8 \pm 0,72$, относительное количество нейтрофилов, лимфоцитов и моноцитов по сравнению с контрольными показателями существенно не меняется. При этом наблюдается значительный рост содержания макрофагов и фибробластов, как по сравнению с предыдущим сроком

наблюдения, так и с контролем (рис. 16). Процент данных клеток составляет $18,2 \pm 0,11$ % и $10,1 \pm 0,16$ %, что на $14,46$ % ($p \leq 0,0001$) и $7,44$ % ($p = 0,0665$) превышает показатели контрольной серии. Эпителиоциты в мазках с поверхности дефекта животных экспериментальной серии, в отличие от контрольной серии, расположены как отдельно, так и пластами, что свидетельствует о начале процессов эпителизации.

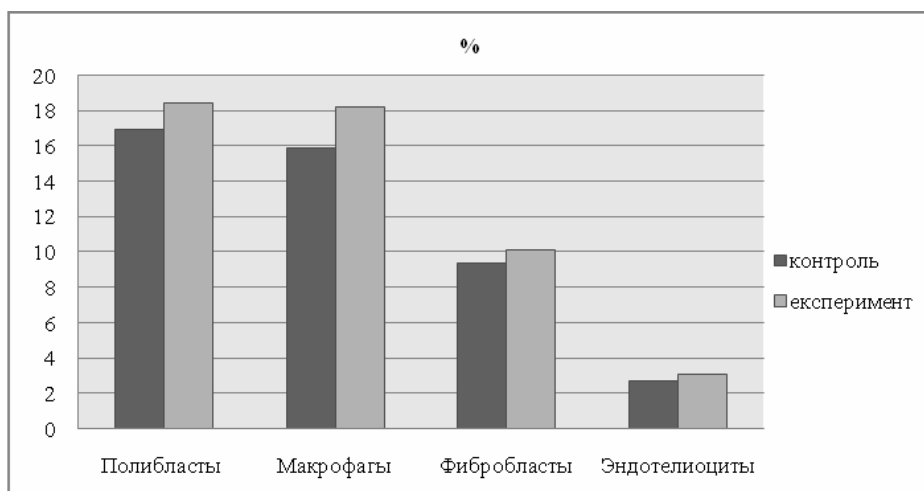


Рис. 16. Клеточный состав цитологических препаратов с поверхности раны кожи животных старческого возраста экспериментальной серии на 7 сутки после травмы

На 14 день наблюдения цитологическая картина мазков с поверхности раны у животных старческого возраста почти не отличается по сравнению с аналогичной, как зрелого возраста, так и предыдущим сроком наблюдения и характеризуется уменьшением лейкоцитарной инфильтрации и признаками активации процессов регенерации. Отмечается незначительное уменьшение содержания нейтрофилов и лимфоцитов. При этом содержание фибробластов и эндотелиоцитов у животных экспериментальной серии превышает контроль на $21,73$ % ($p \leq 0,0001$) и на $57,57$ % ($p \leq 0,0001$), что составляет $16,8 \pm 0,06$ % для фибробластов и $5,2 \pm 0,06$ % для эндотелиоцитов соответственно. В цитологических мазках эпителиоциты находятся большими группами, которые формируют пласты.

Через 21 сутки наблюдения у животных экспериментальной серии старческого возраста цитологическая картина свидетельствует о завершении регенерации кожи, почти полную эпителизацию и отсутствие воспалительной и инфильтративной реакции поверхности раны после нанесения механической травмы. В единичных случаях встречаются лейкоциты, количество которых составляет лишь $3,8 \pm 0,36$ в поле зрения. Процент нейтрофилов и полибластов составляет лишь $10,6 \pm 0,14$ % и $12,6 \pm 0,36$ %, что на $39,08$ % ($p \leq 0,0001$) и на $8,62$ % ($p = 0,0204$) соответственно меньше по сравнению с аналогичными показателями контрольной серии (рис. 17).

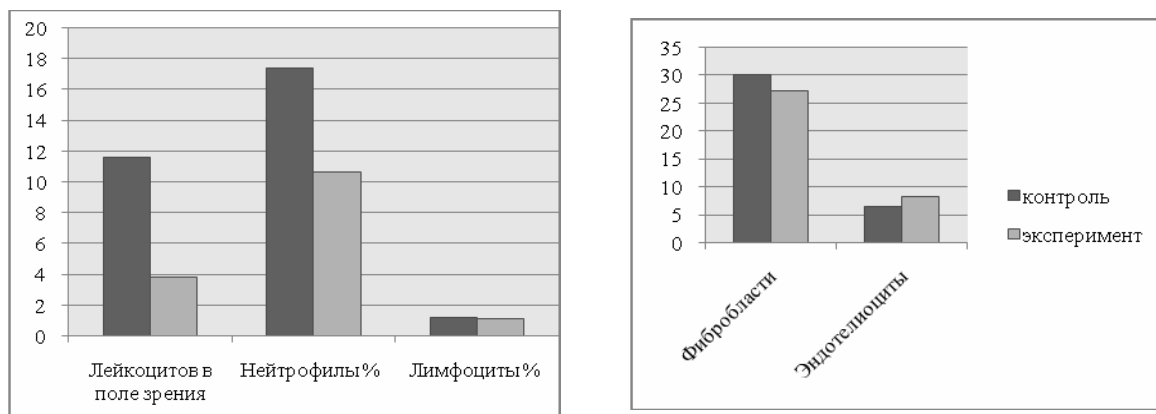


Рис. 17. Клеточный состав цитологических препаратов с поверхности раны кожи животных старческого возраста экспериментальной серии на 21 сутки после травмы

Содержание фибробластов и эндотелиоцитов незначительно, однако достоверно отличаются от контрольных показателей и составляет соответственно $27,1 \pm 0,06$ % ($p \leq 0,0001$) и $8,2 \pm 0,03$ % ($p \leq 0,0001$) (рис. 17).

Основными клеточными элементами цитологических препаратов через 21 день после нанесения механической травмы кожи животных старческого возраста являются эпителиоциты, которые формируют сплошные пласты.

Таким образом, по данным цитологического исследования мазков с поверхности дефекта применения хитозановых мембран для лечения механических повреждений кожи приводит к уменьшению нейтрофильно-лимфоцитарной инфильтрации, большему количеству макрофагов в первой фазе регенерации и ускорению процессов образования межклеточного матрикса и процессов эпителизации во вторую и третью фазу течения раневого процесса.

Обсуждение

Процесс регенерации кожи сопровождается миграцией клеток воспаления в очаг повреждения – преимущественно нейтрофилов и лимфоцитов. Данные клетки ограничивают очаг повреждения и препятствуют развитию бактериальных осложнений. Кроме этого клетками лейкоцитарного ряда синтезируется ряд медиаторов, которые обладают стимулирующим действием в отношении макрофагов, фибробластов и эндотелиоцитов. Нейтрофилами синтезируются такие медиаторы, как простагландины, лейкотриены, тромбоцит-эозинофилактивирующий факторы, такие цитокины как ИЛ–1, 3, 6, 8, ИФ, ФНО, ГМ–КСФ, тканевой тромбопластин [11]. Наличие оптимального соотношения между клетками воспаления определяет дальнейшее протекание регенераторных процессов. Изменение количества и соотношения клеточных элементов может привести к замедлению регенерации, развитию трофических изменений в ране и развитию хронического воспаления. В нашем эксперименте у контрольной группы животных наблюдается увеличение количества лейкоцитов, в том числе нейтрофилов у животных старческого возраста в сравнении с крысами молодого и зрелого возраста на фоне снижения относительного количества лимфоцитов во все сроки наблюдения. Данный дисбаланс способен замедлить процессы регенерации и привести к развитию осложнений. Применение хитозановых мембран приводит к снижению общего количества лейкоцитов и относительного количества нейтрофилов у животных всех возрастных групп [12, 13]. При этом количество лимфоцитов увеличивается, особенно у животных молодого возраста. Возможными механизмами снижения количества провоспалительных элементов является наличие антибактериальных и противовоспалительных свойств хитозана. Доказано, что данный материал обладает бактериостатическим действием в отношении большинства патогенных микроорганизмов и грибов [14, 15]. В данный момент рассматривается три возможных механизма антибактериального действия хитозана – разрушение клеточной стенки, в результате связывания с протеинами, ингибирование м-РНК и синтеза протеинов, а также формирования барьера между внешней средой и раной в случае применения внешних покрытий [16, 17, 18, 19]. Снижение микробной нагрузки способствует более быстрому очищению раны и началу формирования тканеспецифических структур.

Следующим этапом в регенерации раны является его очищение от тканевого детрита и микроорганизмов. Основными клеточными элементами данного процесса служат моноциты и макрофаги, относительное количество которых возрастает с 3 до 14 суток наблюдения в контрольной группе. При этом у животных старческого возраста наблюдается достоверно меньшее количество данных клеток на 3 и 7 сутки, что приводит к более позднему формированию новых тканей. Применение хитозана приводит к значительному (более чем в 2 раза) увеличению количества макрофагов на 3 сутки наблюдения. Есть убедительные доказательства стимуляции и миграции макрофагов олигомерами хитозана, которые образуются в процессе деградации пленки. Так же хитозан стимулирует миграцию моноцитов и их трансформацию в макрофаги. Некоторые данные свидетельствуют о стимуляции активности макрофагов при наличии хитозана. Данный комплекс воздействия приводит к быстрому очищению раны и началу восстановления тканевых структур. При этом у животных старческого возраста количество макрофагов при применении хитозана достоверно меньше по сравнению с остальными возрастными группами [20].

С 7 суток после травмы начинается формирование тканеспецифических структур на первых этапах грануляционной ткани, которая затем трансформируется в структуры кожи. Клеточными элементами данного процесса выступают фибробласты и эндотелиоциты. Последние являются маркерами васкуляризации новообразованных тканей. У животных контрольной серии в цитологических мазках фибробласты визуализируются с 7 дня после травмы. При этом количество у животных старческого возраста в два раза меньше чем у крыс молодых животных. Данная тенденция сохраняется до 21 суток наблюдения, что может быть маркером замедления гистогенеза с возрастом. Первые эндотелиоциты в мазках с поверхности раны у животных молодого и зрелого возраста выявляются на 3 сутки после травмы с последующим ростом их количества к 21 дню. При этом количество клеток у животных молодого возраста в 2–2,5 раза больше в сравнении с остальными возрастными группами. Применение хитозана в виде аппликации на поверхности раны приводит к достоверному увеличению количества фибробластов у животных молодого и зрелого возраста через 7 и 14 дней после травмы. Количество эндотелиоцитов увеличивается во всех возрастных периодах до 21 дня наблюдения. Результаты предыдущих исследований показали усиления пролиферации фибробластов в присутствии хитозана и его производных, в частности N-ацетил-β-D-глюкозамин. Так же олигомеры хитозана приводят к увеличению содержания коллагена и гиалуроновой кислоты в культуре фибробластов. В экспериментах на животных доказано усиление роста дермы и эпидермиса при применении хитозан-колагеновых мембран, так же доказана стимуляция роста артериол и вен, а так же формирование эпидермиса при применении пропилен-хитозановых пленок [21].

На 21 сутки после травмы происходит закрытие дефекта в контрольной серии. При этом у животных всех возрастных групп отмечается образование рубцовой ткани, рост которой особенно выражен у животных старческого возраста. При применении хитозановой мембраны формирование рубцовой ткани отмечается только у крыс старческого возраста, что свидетельствует о потенцировании регенераторных процессов при использовании инновационного материала. Таким образом, использование хитозановых пленок при ведении механической травмы кожи способствует оптимизации межклеточной кооперации, снижению выраженности воспалительных процессов, приводит к возрастанию количества макрофагов и как следствие – к ускорению очищения поверхности и более раннему формированию новых тканей.

Выводы

1. Процессы регенерации кожи после глубокой механической травмы сопровождаются миграцией лейкоцитов, с последующим очищением раны макрофагами и появлением фибробластов и эндотелиоцитов, как маркеров гистогенеза. К 21 суткам происходит восстановление поверхности кожи с формированием рубцовой ткани;
2. Возрастные особенности клеточного состава раны состоят в задержке элиминации лейкоцитов, уменьшении активности фагоцитоза а так же количества фибробластов и эндотелиоцитов, что приводит к более выраженным рубцовым изменениям кожи;
3. Применение хитозановых мембран приводит к усилению регенераторного потенциала путем воздействия на клеточные элементы раны. В следствии оптимизации межклеточного взаимодействия и стимуляции гистиоцитов происходит формирование новых слоев кожи без развития рубцовых изменений у животных молодого и зрелого возраста.

Примечания:

1. Yildirimer L. Skin regeneration scaffolds: a multimodal bottom-up approach / L. Yildirimer, T.K. Nguyen, N.T. Thanh, Alexander M. Seifalian // Trends of Biotechnology. 2012. Vol. 30, №12, P. 638-648.
2. Jones I. A guide to biological skin substitutes / I. Jones, L. Currie, R. Martin // British Journal of Plastic Surgery. 2002. Vol. 55, Is. 3, P. 185–193.
3. Доклад о состоянии безопасности дорожного движения в мире [Электронный ресурс]. – URL: http://whqlibdoc.who.int/publications/2009/9789244563847_rus.pdf (дата обращения: 17.12.14).

4. Hardwicke J. Epidermal growth factor therapy and wound healing-past, present and future perspectives / J. Hardwicke, D. Schmaljohann, D. Boyce, D. Thomas // *The Surgeon*. 2008. Vol. 6, Is. 3, P. 172–177.
5. Погорелов М.В. Материалы для лечения дефектов кожи: перспективы использования производных хитозана (обзор литературы) / М.В. Погорелов, В.В. Корниенко, Ю. А. Ткаченко, А. Н. Олешко // *Journal of Clinical and Experimental Medical Research*. 2013. Vol. 1, № 3. С. 275-284.
6. Chun-Mei D. Biological properties of the chitosan-gelatin sponge wound dressing / D. Chun-Mei, H. Lan-Zhen, Z. Ming, Y. Dan, L. Yi // *Carbohydrate Polymers*. 2007. Volume 69, Issue 3, P. 583–589.
7. Jayakumara R. Biomaterials based on chitin and chitosan in wound dressing applications / R. Jayakumara, M. Prabakaran, P.T. Sudheesh Kumara, S.V. Naira, H. Tamurac // *Biotechnology Advances* 2011 Vol. 29, Is. 3, P. 322–337.
8. Cheng-Ho C. Studies of chitosan: II. Preparation and characterization of chitosan/poly(vinyl alcohol)/gelatin ternary blend films / C. Cheng-Ho, W. Fang-Yu, M. Ching-Feng, L. Wei-Tung, H. Ching-Dong // *International Journal of Biological Macromolecules*. 2008. Vol. 43, Is. 1, P. 37–429.
9. Патент Украины на полезную модель № u201400251, 25.06.2014. Олешко А.Н., Корниенко В.В., Ткаченко Ю.А., Погорелов М.В. и др. Способ моделирования дозированной травмы кожи с разрушением всех ее слоев в условиях эксперимента на лабораторных животных // Патент Украины №91169. 2014. Бюл. №12.
10. European convention for the protection of vertebrate animals used for experimental and other scientific purpose: Council of Europe 18.03.1986. – Strasbourg, 1986. № 123. 52 p.
11. Smolin I.E. Function of Neutrophils /I.E. Smolin, L.A.Boxer // *Williams Hematology*. 1995. Vol.5, P. 779–798.
12. Oleshko A.N. Age Futures of Wound Treatment With Chitosan Films Application/ A.N. Oleshko // *European Journal of Medicine*. 2014. Vol.4, № 2. P. 87-100.
13. Ying Y. Study on the anti-dermatophytic effect of chitosan-acetate solution/ Y.Ying, Z.Qing, D. Quan-Jiang, L. Xia, S.Shu-ling // *Chinese Journal of Marine Drugs*. 2004. Vol. 24(3), P. 58-60.
14. Burkatovskaya M. Effect of chitosan acetate bandage on wound healing in infected and noninfected wounds in mice / M. Burkatovskaya, A.P. Castano, T.N. Demidova-Rice // *Wound Repair Regen*. 2008. Vol. 16, P. 425–31.
15. Rejane C. Goy A review of the antimicrobial activity of chitosan/ C.Rejane Goy, B. Douglas de, B. G.Odilio // *Polímeros*. 2009. V 19, № 3, P. 241-247.
16. Ying-Chien C. Antibacterial characteristics and activity of acid-soluble chitosan/ C. Ying-Chien, V. Chih-Yu // *Bioresource Technology*. 2008. Vol. 99, Is. 8, P. 2806–2814.
17. Mekonnen T. Tsegaye Behaviour of *Escherichia coli* O157:H7 during the fermentation of Datta and Awaze, traditional Ethiopian fermented condiments, and during product storage at ambient and refrigeration temperatures/ T. Mekonnen, E. Ephraim, A. Mogessie // *Food Microbiology*. 2004. Vol. 21, Is. 6, P. 743–751.
18. Tomihata K. In vitro and in vivo degradation of films of chitin and its deacetylated derivatives/ K.Tomihata, Y. Ikada // *Biomaterials*. 1997. Vol. 18, Is. 7, P. 567–575.
19. Muzzarelli R. Antimicrobial properties of N-carboxybutyl chitosan /R. Muzzarelli, R. Tarsi, O. Filippini, E. Giovanetti, G. Biagini, P.E. Varaldo // *Antimicrobial Agents and Chemotherapy*. 1990, Vol. 34 (10). P. 2019-2023.
20. Chung, Y Studies on the antibacterial activities and mechanisms of chitosan obtained from cuticles of housefly larvae / Y. C. Chung, Y. P.Su, C. C.Chen, G.Jia, H. L.Wang, C. Wu, J. G.Lin // *ActaBiologica Hungarica*. 2007. Vol. 58, N. 1, P. 75-86.
21. Jayakumara R. Biomaterials based on chitin and chitosan in wound dressing applications/ R. Jayakumara, M. Prabakaran, P.T. Sudheesh Kumara, S.V. Naira, H. Tamurac // *Biotechnology Advances*. 2011. Vol. 29, Is. 3, P. 322–337.

УДК 616

Клеточный состав поверхности раны при использовании инновационных хитозановых покрытий

Александр Николаевич Олешко

Сумский государственный университет, Украина

Аспирант

E-mail: oleshkosanya007@gmail.com

Аннотация. Регенерация кожи является комплексным динамическим процессом в результате которого восстанавливается структура и функции внешнего покрова. В случае наличия больших дефектов кожи аллотрансплантанты являлись средством выбора в последние десятилетия. Недостатками данной терапии является наличие болевого синдрома, возникновение шрамов и повышенная смертность. В последние десятилетия широкого развития получили методы тканевой инженерии и использование искусственных материалов для пластики больших дефектов кожи.

Хитозан является одним из перспективных агентов в создания материалов для лечения значительных дефектов кожи. В настоящее время существуют материалы в виде гидрогеля мембран, губок на основе хитозана, которые уже показали высокую эффективность в лечение ран, как в экспериментальных, так и клинических условиях. Тем не менее существует необходимость поиска новых форм и композиций на основе хитозана для улучшения конечного результата лечения, снижения цены продукта и оптимизации производства материалов.

Целью данной работы было изучение особенностей регенерации механической травмы кожи при применении хитозановых мембран в различные возрастные периоды.

Изучение процессов регенерации кожи проведено на 180 белых лабораторных крысах трех возрастных категорий. Все животные были рандомизированы в 2 серии – экспериментальную и контрольную. После нанесения травмы, животным контрольной серии проводили ежедневный стандартный туалет раны с использованием стерильных марлевых салфеток, экспериментальной серии – в качестве местного лечения ежедневно проводили аппликации экспериментальных хитозановых мембран.

Животных выводили из эксперимента на 1, 3, 7, 14 и 21 сутки, что соответствует срокам, которые характеризуют основные этапы процессов регенерации кожи. С поверхности раны проводился забор материала – отпечаток методом М.П. Покровской, а также соскоб методом «поверхностной биопсии», комбинация которых позволяет получить полную картину клеточного состава поверхности дефекта.

Использование хитозановых пленок при ведении механической травмы кожи способствует оптимизации межклеточной кооперации, снижению выраженности воспалительных процессов, приводит к возрастанию количества макрофагов и как следствие – к ускорению очищения поверхности и более раннему формированию новых тканей.

Ключевые слова: Травма кожи; цитология; хитозан.