

Abstract

I. D. Duzhiy,
G. P. Piddubna,
S. A. Holubnychiy,
I. Y. Gresko,
Sumy State University,
Department of General
Surgery, Radiation
Medicine and Phthisiology,
48, Troitska st., Sumy,
40022, Ukraine

SYNDROME OF PLEURAL EFFUSION AND PSORIASIS

Introduction. Each year the number of registered pleurisy of both specific and unspecific genesis increases. Nowadays, more than 90 causes of accumulation of pleural effusion has been recorded, whereas dermatological diseases are not commonly observed. The combination of pleural effusion syndrome and dermatological disease in our practice forced us to present its features to common medical public.

Materials and methods. Under our supervision there was a patient with pleural effusion syndrome, who has been treated by therapists with «cardiac medications» and by surgeons – with pleural puncture for about 9 months that resulted in a constant deterioration. The patient has a history of psoriasis, with effusion not verified. After our consultations and prescribing adequate treatment, we managed to stop the effusion production on the right side and significantly reduced it on the left side.

Conclusions. Given that psoriasis affects the serous membranes, the pleurae can possibly be involved into the process. If fluid is suspected in the pleural sac, radiological methods should be used, including ultrasound. After effusion with psoriasis has been verified, adequate treatment and intrapleural administration of sclerosing agents are required.

Keywords: pleurisy, psoriasis, dermatitis.

Corresponding author: *piddubnagalina@gmail.com*

Резюме

І. Д. Дужий,
Г. П. Піддубна,
С. О. Голубничий,
І. Я. Гресько,
Сумський державний
університет, кафедра
загальної хірургії,
радіаційної медицини
та фтизіатрії,
вул. Троїцька, 48, м. Суми,
Україна, 40022

СИНДРОМ ПЛЕВРАЛЬНОГО ВИПОТУ І ПСОРИАЗ

Вступ. Щороку реєструється все більша кількість плевритів як специфічного, так і неспецифічного генезу. На сьогодні встановлено більше 90 причин накопичення плеврального випоту. Дерматологічні захворювання трапляються при цьому нечасто. Поєднання синдрому плеврального випоту і дерматологічного захворювання у нашій практиці спонукало ознайомити з його особливостями широкий медичний загал.

Матеріали і методи. Ми спостерігали хворого із синдромом плеврального випоту, якого лікували терапевти «серцевими засобами» та хірурги – плевральними пункціями впродовж 9 місяців із невинним погіршенням. У хворого в анамнезі – псоріаз, з яким випіт не верифікували. Після нашої консультації та призначення адекватного лікування вдалося повністю зупинити секрецію випоту справа і значно зменшити зліва.

Висновки. Ураховуючи те, що псоріаз уражає серозні оболонки, можливе втягнення у процес і плевральних листків. При підозрі на накопичення рідини у плевральному мішку необхідно застосовувати променеві методи дослідження, зокрема ультразвукопсію. При верифікації випоту із псоріазом потрібно

проводити адекватне лікування та внутрішньоплевральне введення склерозивних засобів.

Ключові слова: плеврит, псоріаз, дерматози.

Резюме

І. Д. Дужий,

Г. П. Піддубна,

С. А. Голубничий,

І. Я. Гресько,

Сумський державний

університет, кафедра

общей хирургии,

радиационной медицины

и фтизиатрии,

ул. Троицкая, 48, г. Сумы,

Украина, 40022

СИНДРОМ ПЛЕВРАЛЬНОГО ВЫПОТА И ПСОРИАЗ

Введение. Ежегодно регистрируется все большее количество плевритов как специфического, так и неспецифического генеза. На сегодня установлено более 90 причин накопления плеврального выпота. Дерматологические заболевания при этом встречаются нечасто. Сочетание синдрома плеврального выпота и дерматологического заболевания в нашей практике побудило ознакомить с его особенностями широкую медицинскую общественность.

Материалы и методы. Под нашим наблюдением был больной с синдромом плеврального выпота, которого лечили терапевты «сердечными средствами», а хирурги – плевральными пункциями в течение 9 месяцев с непрерывным ухудшением. У больного в анамнезе – псоріаз, с которым выпот не верифицировали. После нашей консультации и назначения адекватного лечения удалось полностью остановить сецерацию выпота справа и значительно уменьшить слева.

Выводы. Учитывая, что псоріаз поражает серозные оболочки, возможно вовлечение в процесс и плевральных листков. При подозрении на накопление жидкости в плевральном мешке необходимо применять лучевые методы исследования, в частности, ультрасоноскопию. При верификации выпота с псоріазом нужно проводить адекватное лечение и внутривнутриплевральное введение склерозирующих средств.

Ключевые слова: плеврит, псоріаз, дерматозы.

Автор, відповідальний за листування: piddubnagalina@gmail.com

Вступ

Епідеміологічну ситуацію з туберкульозу в Україні за останні 3 роки та в Сумській області зокрема вдалося дещо стабілізувати, проте рівень захворюваності на цю недугу перевищує поріг епідемії [1]. Поряд із цим збільшується кількість хворих на позалегеневі форми туберкульозу, серед яких превалює туберкульоз плеври, основною ознакою якого є синдром плеврального випоту [2, 3]. Разом із тим у літературі існують повідомлення щодо поступового зростання кількості хворих на захворювання плеври неспецифічного генезу. Порівняно з минулими роками таке зростання зафіксовано більше ніж у 2 рази [4, 5]. Плеврити неспецифічного генезу здебільшого маніфестують такою ж симптоматикою, як і туберкульоз плеври. Основним проявом захворювання буває синдром плеврального випоту [2].

Крім того відомо, що синдром плеврального випоту нерідко супроводжує не лише запальні

захворювання плевральної порожнини, а й захворювання серця та судин і багато інших патологічних процесів як одна з клінічних ознак. Описані захворювання, що локалізуються за межами грудної порожнини, але одним із маніфестуючих синдромів при них також буває накопичення плеврального випоту. З огляду на таке поєднання діагностика одного із захворювань «губиться» в симптомах іншого. Загальна кількість захворювань, що супроводжуються синдромом плеврального випоту, перевищує 90 [2].

Установлено, що питома вага власне плевритів серед усіх хворих із синдромом плеврального випоту корелює з рівнем розвитку країни. За даними літератури, частота таких випотів у країнах Західної Європи не перевищує 1 %, а в країнах, що розвиваються, – перебуває у межах 30–85 % [6, 7].

У зв'язку з переліченим спостерігається значна частота помилок при діагностиці хвороб



плеври та інших захворювань, що викликали синдром плеврального випоту. Частота діагностичних помилок при верифікації хвороби тривалістю понад 4 тижні становить 20 % і більше [2].

Незважаючи на те, що синдром плеврального випоту є актуальною проблемою фізіопульмонології та торакальної хірургії, нормативними документами не прописано єдиного стандарту верифікації цього процесу [2]. Хоча в умовах Сумської області ми розробили та втілили в життя адаптовані методичні рекомендації [8].

Серед рідкісних хвороб, що спричиняють накопичення рідини у плевральній порожнині, трапляються й дерматологічні. У літературі описано випадок синдрому плеврального випоту у молодого чоловіка на тлі хвороби Дар'є, що був своєчасно діагностований та вилікуваний і залишається у стадії ремісії впродовж 5 років [3]. У процесі наукової та практичної діяльності ми зіткнулися з двома випадками, які спонукали нас вивчити відношення синдрому плеврального випоту до псоріазу.

На підставі патоморфологічних даних установлено, що псоріаз – це еритематозно-сквамозний дерматоз мультифакторіальної природи з домінуючим впливом на його розвиток генетичних факторів. Захворювання характеризується гіперпроліферацією епідермальних клітин, яка супроводжується порушенням кератинізації та запальною реакцією у дермі й запальними змінами у різних органах та системах [9].

Щороку відзначається зростання захворюваності на псоріаз, який посідає одне з провідних місць у структурі дерматологічних захворювань та уражає від 0,5 до 3 % усього населення Землі [10]. Хронічний перебіг, часті рецидиви та малоефективне традиційне лікування псоріазу призводять до розвитку соматичної, а нерідко й до психологічної та соціальної дезадаптації хворих [11].

Етіопатогенез псоріазу дотепер достеменно не встановлено.

Дослідження вітчизняних науковців підтвердили взаємозв'язок між розвитком псоріазу та рівнем забруднення харчових продуктів на територіях, що найбільш постраждали внаслідок аварії на ЧАЕС [12]. З огляду на це населення України, особливо її центральних та північних регіонів, має більшу ймовірність захворіти на псоріаз. Цей дерматоз характеризує поліорганність вісцеральних уражень. Описане втягнення у процес суглобів [13]. З огляду на це можна припустити можливість втягнення при ньому в

патологічне коло й інших серозних оболонки, зокрема й плеври, яка має найбільшу площу серозних листків, а відповідно, й рецепторного поля.

Актуальність проблеми. Оскільки синдром плеврального випоту характеризується поліморбідністю, встановити етіологію його виникнення буває дуже важко. А це має принципове значення, оскільки лікування різних хвороб, що можуть викликати накопичення плеврального випоту, може істотно різнитися. Достатньо нагадати превалюючі причини синдрому плеврального випоту, серед яких туберкульоз, онкологічні захворювання, серцево-судинні патологічні процеси та ін. Без етіопатогенетичного лікування основної хвороби синдром плеврального випоту ліквідувати неможливо. Неліквідований плевральний випіт за будь-яких хвороб інколи трансформується у неспецифічний плеврит, що може набрати хронічного характеру, вилікувати який можна лише зусиллями великого оперативного втручання, яким є плевректомія. З іншого боку, до хвороб, що можуть ініціювати синдром плеврального випоту, відносять кісти і фіброми яєчників, ендометріоз тазової чи торакальної локалізації. У процесі верифікації захворювання крапку над «і» може поставити лише цитоморфологічне дослідження біоптату, яке без залучення до цього процесу торакального фізіохірурга неможливе. Перелічене зумовлює актуальність проблеми.

Мета роботи. Ознайомити широкий медичний загал із випадком захворювання на псоріаз, що ускладнився синдромом плеврального випоту, можливостями та особливостями його діагностики і результатами лікування.

Матеріали і методи. Ми спостерігали хворого К., 68 років, мешканця міста, який хворіє на псоріаз близько 20 років, але практично не лікувався.

Одержані результати та їх обговорення. Вважає себе хворим близько 6 місяців, коли з'явилися сильна задишка, кашель із незначною кількістю мокротиння, біль за грудниною. Скарги наростали поступово. Упродовж останнього року (близько 10 місяців) спостерігалось загострення псоріазу, що проявилось значним поширенням площі ураження шкіри: нижніх кінцівок, тулуба, голови. Не лікувався. У 2012 році – нефректомія справа з приводу псоріатичного цирозу нирки з порушенням її функції. З того часу неодноразово лікувався стаціонарно у нефрологічному відділенні, в останнє – у лютому 2015



року. Проте лікування псоріазу не проводили. Вперше хворий опинився у полі зору торакальних хірургів 08.05.2015 року, коли звернувся до приймального відділення обласної лікарні за направленням дільничного терапевта.

Наявність травми грудної клітки хворий заперечує. З часу маніфестації задишки за медичною допомогою звертався до терапевта, який призначав «серцеві засоби» та сечогінні. Періодично виконували аспірацію плеврального випоту. За останні два тижні стан різко погіршився, збільшилася задишка, з огляду на яку хворий вимушений перебувати у ліжку. Щоденно виконували плевральну пункцію з аспірацією каламутно-серозного випоту. Був запідозрений двобічний хілоторакс. Із підозрою на лімфопроліферативне захворювання призначена консультація онколога.

В умовах онкологічного диспансеру виконано спіральну комп'ютерну томографію ОГК, при якій було виявлено лімфаденопатію шийних, внутрішньогрудних, позаочеревинних лімфовузлів. Двобічний гідроторакс, гідроперикард. Під час фібробронхоскопії виявлено звуження ості лівого верхньочасткового бронха за рахунок здавлення ззовні, ендобронхіт І ст. У онкологів виникла підозра на аденокарциному верхньочасткового бронха зліва. Однак, за даними цитологічного дослідження мазків із бронхів, виявлено лише епітелій бронхів з явищами проліферації та дегенерації. Діагноз онкологічного процесу не був підтверджений. Рекомендовано плевральні пункції з метою декомпресії плевральних порожнин.

Під час госпіталізації хворому було виконане променево дослідження ОГК (рис. 1).

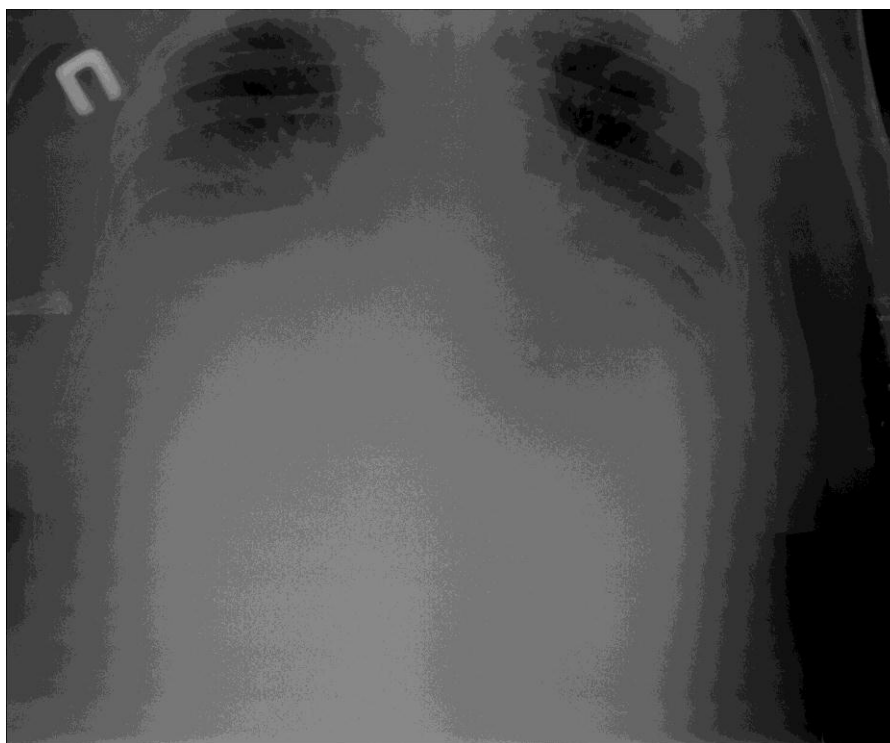

Рисунок 1 – Оглядова рентгенограма. Двобічний синдром плеврального випоту

За даними рентгенографії, у хворого встановлене інтенсивне гомогенне затемнення обох гемотораксів у нижніх і середніх відділах із нечіткою верхньою межею, спрямованою від периферії до межистіння. Контури серця простежити неможливо. У верхніх відділах середостіння не розширене. На ЕКГ – ознаки дифузної ішемії міокарда. Хворому виконана плевральна пункція з метою декомпресії та диференціальної діагностики, оскільки виконати торакоскопію з огляду на тяжкість стану було неможливо. Лі-

кар, який робив пункцію, отримав з обох плевральних порожнин рідину білого кольору без запаху, що виливалася під значним тиском. Із правої плевральної порожнини було аспіровано до 1 500,0 мл рідини, з лівої – 1 000,0 мл. Стан хворого значно поліпшився. З метою можливої верифікації хілотораксу виконана проба із Суданом-3, що виявилася негативною. В експузаті встановлена значна кількість холестерину – 15 ммоль/л.

Під час дообстеження в умовах стаціонару в загальному аналізі крові виявлено зниження рівня гемоглобіну до 63 г/л, еритроцитів – до $2,1 \cdot 10^{12}$ /л. Кількість лейкоцитів – $5,7 \cdot 10^9$ /л, зсув формули вліво. ШЗЕ була збільшена до 46 мм/год. Рівень глюкози коливався від 6,2 до 9,6 ммоль/л. У біохімічному аналізі крові виявлено зниження рівня загального білка до 43 г/л, підвищення рівнів креатиніну до 238 мкмоль/л та сечовини – до 17,5 ммоль/л. Показники АлТ та АсТ становили 0,94 та 0,74 ммоль/(г·л) відповідно, загальний білірубін – 16,7 мкмоль/л, загальний холестерин – 7,62 ммоль/л. У аналізі сечі звертала на себе увагу протеїнурія (добова втрата – 0,066 г/д), лейкоцити – до 10–20 у полі зору, наявність зернистих циліндрів (0–3 у полі зору).

Установлено діагноз: псоріаз максимальної активності, поширена форма з ураженням внутрішніх органів, двобічний псоріатичний плеврит, перикардит, нефропатія, пієлонефрит єдиної (лівої) нирки, вторинна анемія.

Лікування проводили згідно з вимогами Наказу Міністерства охорони здоров'я України від 08.05.2009 № 312 «Про затвердження клінічних протоколів надання медичної допомоги хворим на дерматовенерологічні захворювання»: дієта № 15, екстракт валеріани – по 2 таблетки 3 рази на добу, гліцисед – 1 таблетка 2 рази на добу

впродовж місяця, реосорбілакт – 200,0 внутрішньовенно через 1 день, магнію сульфат 25 % – 5,0 внутрішньом'язово щоденно по 5 уведень кожного препарату, лоратадин – по 10 мг, глутаргін – по 0,75 г на добу (перорально щоденно 20 днів), вітамін Е – по 100 мг за 1 добу впродовж 1 місяця. Десятитижневим курсом внутрішньом'язово вводили метотексат (1 раз на тиждень за схемою). Проводили місцеве лікування (мазь синафлан 0,025 % тричі на добу впродовж місяця), плевральні пункції з обох боків із введенням склерозивних препаратів (40 % глюкоза з йодом). Сумарна кількість рідини під час пункцій у перші дні становила близько 1 500 мл, колір нагадував хілус. Підтверджено синдромальний діагноз – двобічний псевдохілоторакс (холестаза). Із кожною плевральною пункцією кількість випоту зменшувалася майже вдвічі порівняно з попередньою.

Стан хворого поступово поліпшувався. Значно зменшилася задишка. Періодичність плевральних пункцій доведена до двох за 1 місяць. Під час останніх пункцій кількість аспірату не перевищувала 50 мл. Права плевральна порожнина облітерувалася повністю. Зліва плевральну пункцію виконували 1 раз на місяць. Рентгенологічна картина під час останньої аспірації подана на рис. 2.

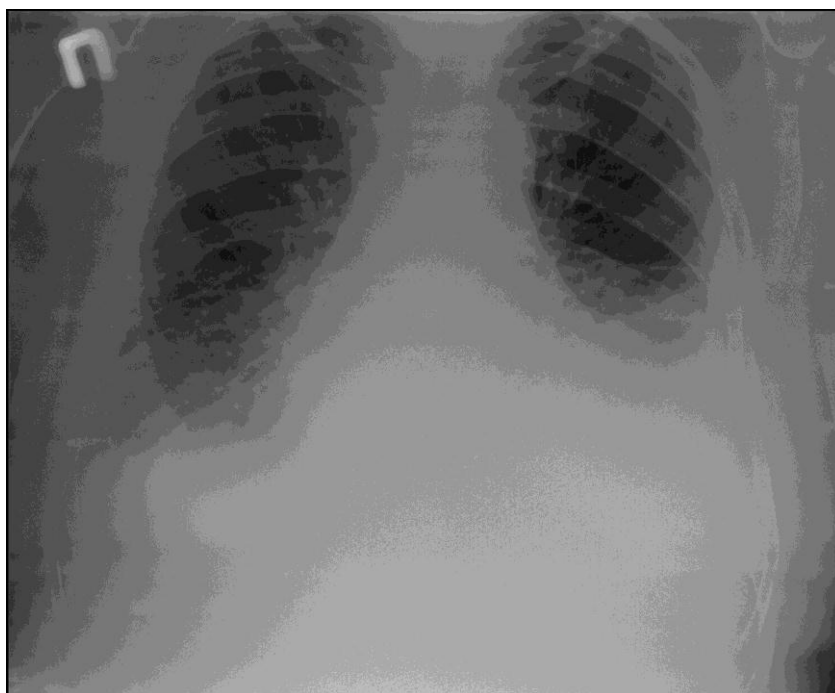


Рисунок 2 – Двобічна рентгенограма. Справа плевральні нашарування, зліва – нашарування над діафрагмою. Костодіафрагмальний синус виповнений рідиною

Таким чином, хворий на поширений псоріаз (ураження різних відділів шкіри та внутрішніх органів) упродовж тривалого часу (близько 20 років) лікувався з приводу нефропатії і навіть переніс правобічну нефректомію, але псоріаз як такий ні зовнішніми, ні внутрішніми засобами не лікував. Упродовж останніх 10 місяців за наявності задишки продовжував лікуватися у нефролога. Коли задишка досягла дуже значного рівня, а хворий вимушений був лежати, він звернувся до терапевта і був обстежений рентгенологічно. Установлено двобічний синдром плеврального випоту. Упродовж усього часу (до консультації торакального хірурга) хворому, практично, щоденно виконували плевральні пункції, що полегшувало стан. Проте ніхто із лікарів, як і до плевральних ускладнень, не призначав лікування псоріазу. Отже, синдром плеврального випоту не пов'язував з основним захворюванням. Поступово плевральний випіт із серозного трансформувалася у молокоподібний. Уже на етапі нашої консультації хітлозний характер випоту був заперечений (негативна проба із Суданом-3). Пов'язавши синдром плевра-

льного випоту із псоріазом, який давно набрав генералізованого характеру, було призначено відповідне лікування, що дало полегшення. Ми проводили лікування місцевими засобами (спеціальні мазі), парентеральними препаратами та внутрішньоплевральними склерозивними засобами (40 % глюкоза з йодом).

У результаті проведеного лікування рівень гемоглобіну зріс до 10^9 г/л, еритроцити – до $3,2 \cdot 10^{12}$ /л, ШЗЕ становила 14 мм/год. Покращилися показники біохімічного аналізу крові: загальний білок – 64 г/л, креатинін – 173 мкмоль/л, сечовина – 5,9 ммоль/л, АлТ та АсТ – 0,65 та 0,38 ммоль/(г·л) відповідно, загальний білірубін – 12,9 мкмоль/л, загальний холестерин – 5,3 ммоль/л.

Комплексне лікування сприяло значному зменшенню накопичення плеврального випоту та облітерації правої плевральної порожнини, що істотно зменшило задишку. Шкірні прояви псоріазу майже повністю ліквідувалися до завершення лікування. Перелічене істотно покращило якість життя пацієнта.

Висновки

1. Псоріаз як мультифакторіальний дерматоз може супроводжуватися ураженням не лише серозних оболонок суглобів, а й плевральних листків та перикарда.

2. Задишка та болі у грудній клітці можуть бути ознаками ураження плевральних листків і перикарда. У подібних випадках хворий повинен бути обстеженим променевими методами. Краще при цьому застосовувати ультразвукову

діагностику, а за відсутності такої можливості – рентгенографію.

3. Лікування псоріатичного плевриту потрібно проводити із застосуванням седативних, антигістамінних, вегетотропних препаратів, антистресорних адаптогенів, цитостатиків, вітамінів та гепатопротекторів (згідно з протоколом) і шляхом аспірацій плеврального випоту та введенням склерозивних засобів.

Перспективи подальших досліджень

Потрібно проводити променеве дослідження усіх хворих на псоріаз у період загострень процесу взагалі та у період «можливих сезонних» загострень.

За будь-яких торакальних проявів у хворих на псоріаз потрібно подумати за можливість специфічного (псоріазного) плевриту чи перикардиту з подальшим спеціальним обстеженням та лікуванням.

References (список літератури)

1. Feshchenko YI, Mel'nyk VH. [Evaluation of TB control in Ukraine for the period 2006-2011]. *Ukrayins'kyu pul'monohichnyu zhurnal*. 2011;4:5–10.
2. Duzhiy ID. *Trudnoshchi diahnostryky khvorob plevry* [Difficulty of diagnosing of pleural diseases]. Sumy: VVP «Mriya» TOV, 2007. 560 p.
3. Duzhiy ID, Sulym AH, Madyar VV. [Daria disease and syndrome of pleural effusion]. *Visnyk*

Sums'koho derzhavnoho universytetu. Seriya Medytsyna. 2011;1:76–78.

4. Lyskyina YV. [Tuberculosis pleurisy: epidemiological and clinical-pathologic aspects, modern state of art in Ukraine]. *Ukr. pul'monol. zhurnal*. 2004;1:47–50.
5. Opanasenko MS, Konik VM, Palivoda MH. [Clinical experience of using videothoracoscopy for diagnosis and treatment of diseases of chest



- cavity in patients of various age]. *Problemy starennya y dolholetya*. 2009; 3: 312–323.
6. Liam CK, Lim KH, Wong CM. Causes of pleural exudates in a region with a high incidence of tuberculosis. *Respirology*. 2000;1:33–38.
 7. Frank W. Chapter 14 Tuberculous pleural effusions. *Eur. Respir. Mon.* 2002;22:219–233.
 8. Duzhiy ID, Blyznyuk MD, Yurchenko AV. *Systema diahnozyky zakhvoryuvan' plevry ta syndromu plevral'noho vypotu* [System diagnosis of pleural diseases and pleural effusion syndrome]. Sumy. Publ. SumDU, 2010.35 p.
 9. Nakaz MOZ Ukrainy «Pro zatverdzhennya klinichnykh protokoliv nadannya medychnoyi dopomohy khvorym na dermatovenerolohichni zakhvoryuvannya» № 312 vid 08.05.2009 r.
 10. Hlukhen'kyu BT. [Psoriasis]. *Lik. ta diahn.* 1998;1:47–51.
 11. Kashutyn SL. [Evaluation of the somatic, psychological, and social components of the quality of life in patients with psoriasis]. *Ros. zhurn. kozh. y vener. bolezney*. 2013;6:28–30.
 12. Sklyarov SV, Lyashenko IN, Sklyarov VI. [Psoriasis and its depending from the food products pollution with caesium 137 as a result of chemobyl accident]. *Ukrayins'kyy zhurnal dermatolohiyi, venerolohiyi ta kosmetolohiyi*. 2004;1:15–19.
 13. Syzon OO, Stepanenko VI. Dermatologist's approach to the classification of psoriasis arthropica. *Ukr. zhurn. dermatol., venerol., kosmetol.* 2009;4(35):26–35.

(received 05.11.2015, published online 28.12.2015)

(одержано 05.11.2015, опубліковано 28.12.2015)

