Гострий одонтогенний періостит та остеомієліти щелеп: етіологія, патогенез, класифікація, клінічний перебіг, ускладнення, профілактика.

Гострий гнійний періостит щелепи - гостре гнійне запалення окістя альвеолярного відростка або тіла щелепи.

Хворі з періоститом щелеп складають більше 10-15% усіх хірургічних стоматологічних хворих, що знаходяться на лікуванні в поліклініці.
Частіше вражається
-окістя альвеолярного відростка (85,6),
рідше - піднебінною (піднебінний абсцес) (5%)
під'язикової (9,4%) складки.
Захворювання переважно виникає у осіб молодого і середнього віку (від 16 до 40 років), частіше у чоловіків.

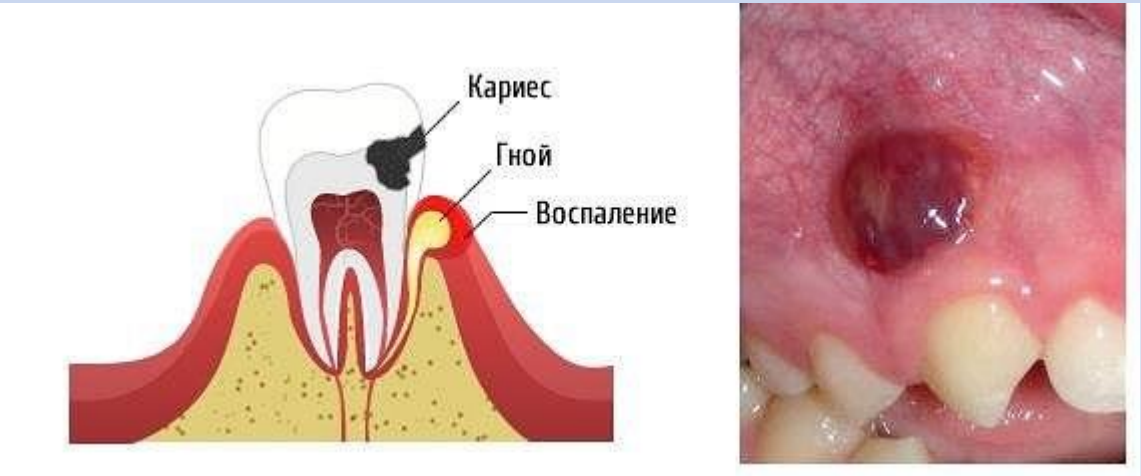

При розвитку гострого періоститу виявляють золотистий стафілокок, що знаходиться на шкірі і навколишніх тканинах.

- При дослідженні гною знаходять змішану мікрофлору, що складається із стрептококів і стафілококів різних видів, грампозитивних і грамнегативних паличок і нерідко гнилостних бактерій.

Гострий періостит щелеп частіше розвивається в результаті загострення хронічного періодонтиту, рідше гострого.

- Виникнення періоститу щелеп може бути обумовлене:
- нагноєнням одонтогенних кіст;
- ускладненим прорізуванням зубів;
- пародонтитом;
- ендодонтичними маніпуляціями;
- травматичним видаленням зуба, особливо з ушкодженням кісткової тканини.

ПАТОГЕНЕЗ

- інфекція проникає в щелепи по кровоносних або лімфатичних судинах з інших вогнищ запалення, наприклад при тонзиліті і різних інфекційних захворюваннях, що в основному має місце у дітей.
- хвороботворні мікроорганізми проникають в щелепи з ран, наприклад при відкритих переломах щелеп або великих інфікованих пораненнях м'яких тканин особи.

Ці чинники служать фоном для формування запального процесу.

- перевтома
- стресові ситуації
- охолодження

Шляхи поширення гною при гострому одонтогенному періоститі

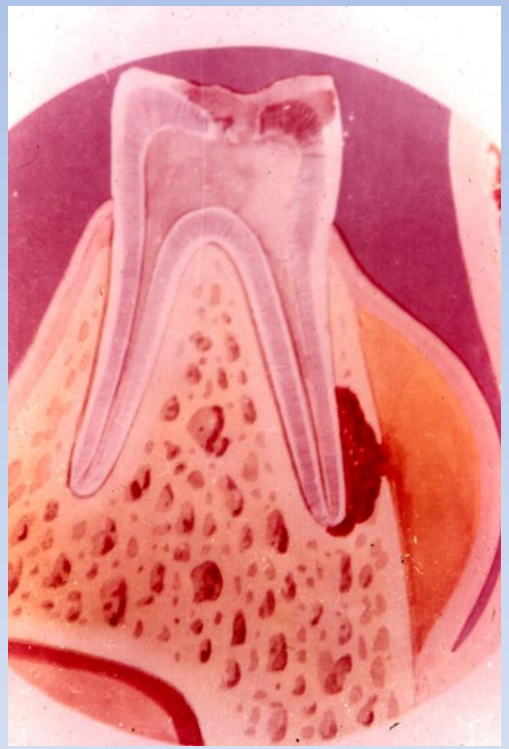

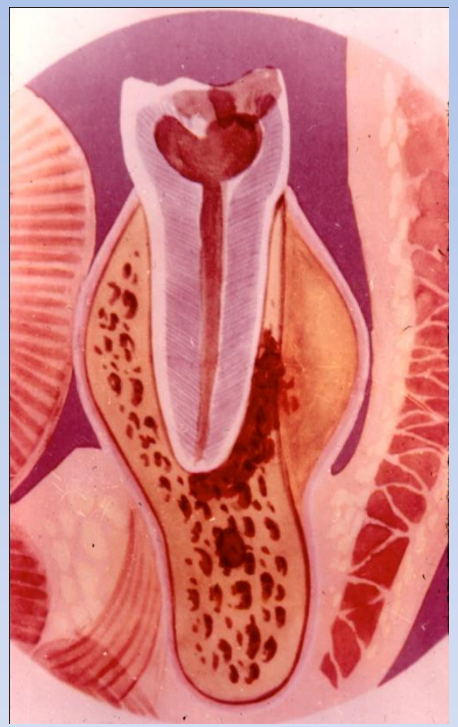

Клінічна картина гострого гнійного періоститу щелепи

Залежить від :

- етіологічних,
- патогенетичних чинників,
- локалізації
- тривалості запального процесу.

Розрізняють:

- гострий серозний періостит;
- гострий гнійний обмежений періостит;
- гнійний дифузний періостит;
- хронічний періостит.

Гострий серозний одонтогенний періостит

- Початковий період. У одних хворих протікає бурхливо - запальні явища наростають з кожною годиною, у інших розвивається повільно - впродовж 1-2 днів.
- Біль від причинного зуба переміщаються у відповідну половину щелепи. Він иррадиируює в скроню, вухо, око, шию.

Розпал хвороби

- Надалі інтенсивність болю зменшується. З розвитком запального процесу в окісті з'являється набряк білящелепних м'яких тканин. Спостерігається зміна конфігурації лиця.
- Регіонарні лімфатичні вузли збільшуються, стають болісними при пальпації.

Піднебінний абсцес

- Зважаючи на порушення самоочищення порожнини рота її слизова оболонка покривається нальотом. На ній з'являються відбитки зовнішніх поверхонь коронок зубів.
- Перехідна складка в початковій стадії згладжується, під час переходу процесу в гнійну форму по перехідній складці утворюється валикообразное випинання - підокісний абсцес. Нерідко визначається флюктуация. Поступово гній розплавляє окістя і проникає під слизову оболонку, утворюючи підясенний абсцес

Гострий одонтогенний періостит

Визначення причинного зубу

- порожнина і кореневі канали заповнені гнилостним розпадом;
- буває запломбованим;
- має глибокі патологічні зубо-ясенні кишені;
- біль при перкусії виражений не різко, іноді відсутній
- перкуссия сусідніх зубів безболісна.

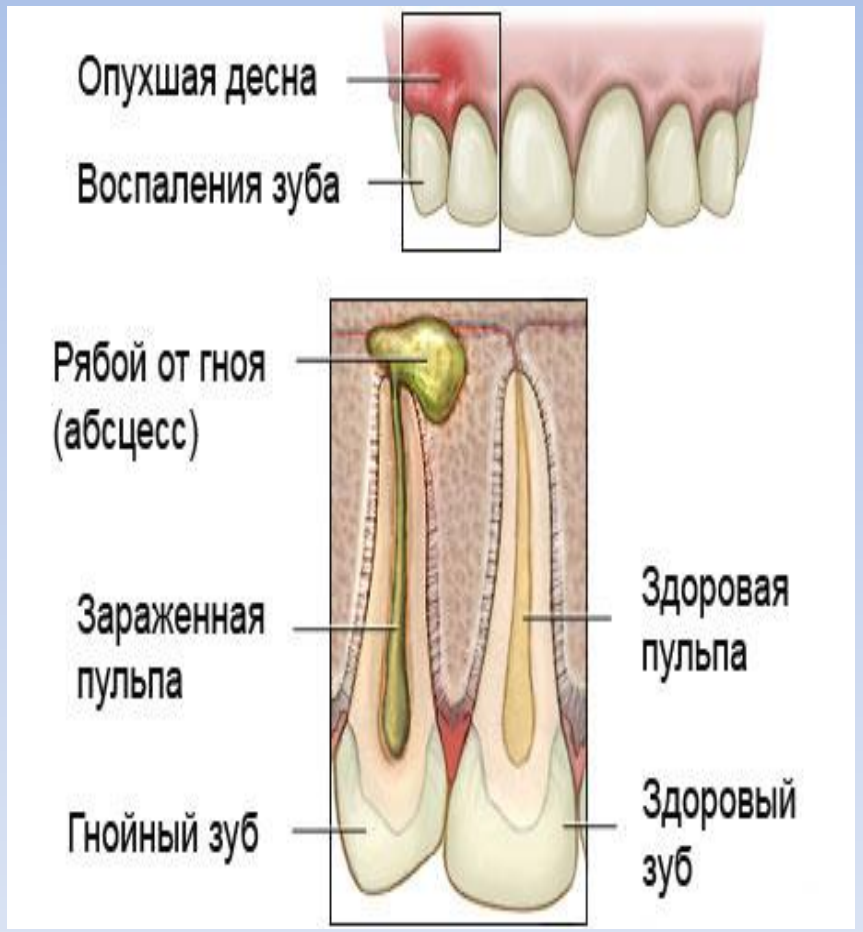

Діагностика грунтується на даних клінічної картини і лабораторних дослідженнях.

Дослідження крові в період розвитку: збільшення кількості лейкоцитів (до 10-12*10-9/л, може більше),

іноді буває в межах норми за рахунок сегменто-ядерних і палочкоядерных нейтрофілів.

Зменшується відсотковий вміст лімфоцитів і еозинофілів;

ШОЕ підвищений до 15-20 мм/ч;

У сироватці крові з'являється С-реактивный білок.

Диференційна діагностика

- Гострим або таким, що загострився гнійним періодонтитом;
- Гострим остеомієлітом;
- Одонтогенним абсцесом;
- Гострим лімфаденітом;
- Нагниваючою кістою;
- Гнійним запаленням верхньощелепної пазухи (при локалізації періоститу на верхній щелепі).

Лікування

- Кращі результати лікування хворих з гострим гнійним періоститом щелеп дає комплексна терапія, коли своєчасне хірургічне втручання поєднується з проведенням медикаментозної і фізіотерапії.
- Лише у початковій стадії захворювання, при невеликій інфільтрації окістя альвеолярного відростка, допустиме консервативне лікування. Основним же лікувальним заходом є оперативний розтин запального вогнища і створення вільного відтоку ексудату.

Оперативне лікування

- Розріз при періоститі роблять завдовжки 1,5-2,5см, розтинаючи слизову оболонку і окістя по перехідній складці на всьому протязі інфільтрату. Для вільного відтоку гнійного ексудату в нього вводять на 1-2 діб стрічковий дренаж.

ЛІКУВАННЯ

- Одночасно з розтином підокісного гнійника роблять видалення зуба, що послужив джерелом інфекції, якщо подальше збереження його не доцільно
- (сильно зруйнована коронка,
- не прохідні кореневі канали і так далі).

ЛІКУВАННЯ

- У інших випадках зуб зберігають. Після купірування запального процесу зуб піддають эндодонтическому лікуванню і пломбуванню.
- Видалення зуба не завжди можна виконати одночасно при незадовільному загальному стані хворого, цю операцію можна провести через декілька днів, коли гострі запальні явища зменшуються.

НАСТАНОВИ ПАЦІЄНТУ

- Після хірургічного втручання призначають 4-6 раз на день полоскання порожнини рота теплим сольовим розчином.
- Розсмоктуванню запального інфільтрату сприяє накладення компресів з Димексидом.
- Для відновлення порушеної функції мімічних м'язів при періоститі верхньої щелепи, а також зведенні щелеп застосовують спеціальний комплекс лікувальної фізкультури.

Медикаментозна терапія

У початковому періоді гострого періоститу, а також після хірургічного втручання хворим можна призначати

- німесуліди (найз, німід, німесіл),
- антигістамінні препарати (димедрол, супрастин),
- препарати кальцію,
- вітаміни (особливо С).

Прогноз

- Одужання
- Вторинний кортикальный остеомієліт.
- Гострий остеомієліт щелепи
- Абсцес і флегмони.

В сучасному формулюванні остеомієліт щелеп представляє собою інфекційно-алергічний, гнійно-некротичний запальний процес, що розвивається у всіх елементах кістки, прилеглих м'яких тканинах під впливом агресивних чинників фізичної, хімічної або біологічної природи на тлі попередньої сенсибілізації та нейрогуморальних зсувів

Одонтогенний остеомієліт

- По класифікації В.В.Паникоровского і А.С.Григоряна (1975г.) гострий остеомієліт є підвидом " оститу", Ю.И.Бернадский (1985г.)
- А.Г.Шаргородский вважають правильнішим терміном цього захворювання " паноститит".
- А.И.Євдокимов і Г.А.Васильєв (1964г.), Т.Г.Робустова вважають доцільним терміном "остеомієліт".

За етіологічною ознакою розрізняють

- неспецифічний
- специфічний остеомієліт,

Перший викликається мікробами,

другий, - специфічною мікрофлорою

(туберкульозною,

сифілітичною,

лепрозною,

бруцельозом та ін.).

Залежно від шляхів проникнення інфекції розрізняють:

- гематогенний остеомієліт, при якому ендогенна гнійна мікрофлора гематогенного проникає в кістку,
- негематогенний остеомієліт (вторинний), що характеризується попаданням в кісткову тканину збудників гнійного запалення з екзогенних джерел.

Негематогенний остеомієліт у свою чергу підрозділяється на:

- * остеомієліт травматичний;
- * остеомієліт вогнепальний як різновид травматичного;
- * остеомієліт, що виникає під час переходу гнійного запалення на кістку per continuitatem з прилеглих до кістки тканин або органів.

Нині є тенденція до ще більшої диференціації травматичного остеомієліту.Так, відмічають:

остеомієліт після відкритих переломів,

- остеомієліт після металлоостеосинтеза,
- остеомієліт після ортопедичних операцій,
- остеомієліт після радіаційного опромінення.

Клініко-рентгенологічна класифікація одонтогенного остеомієліту

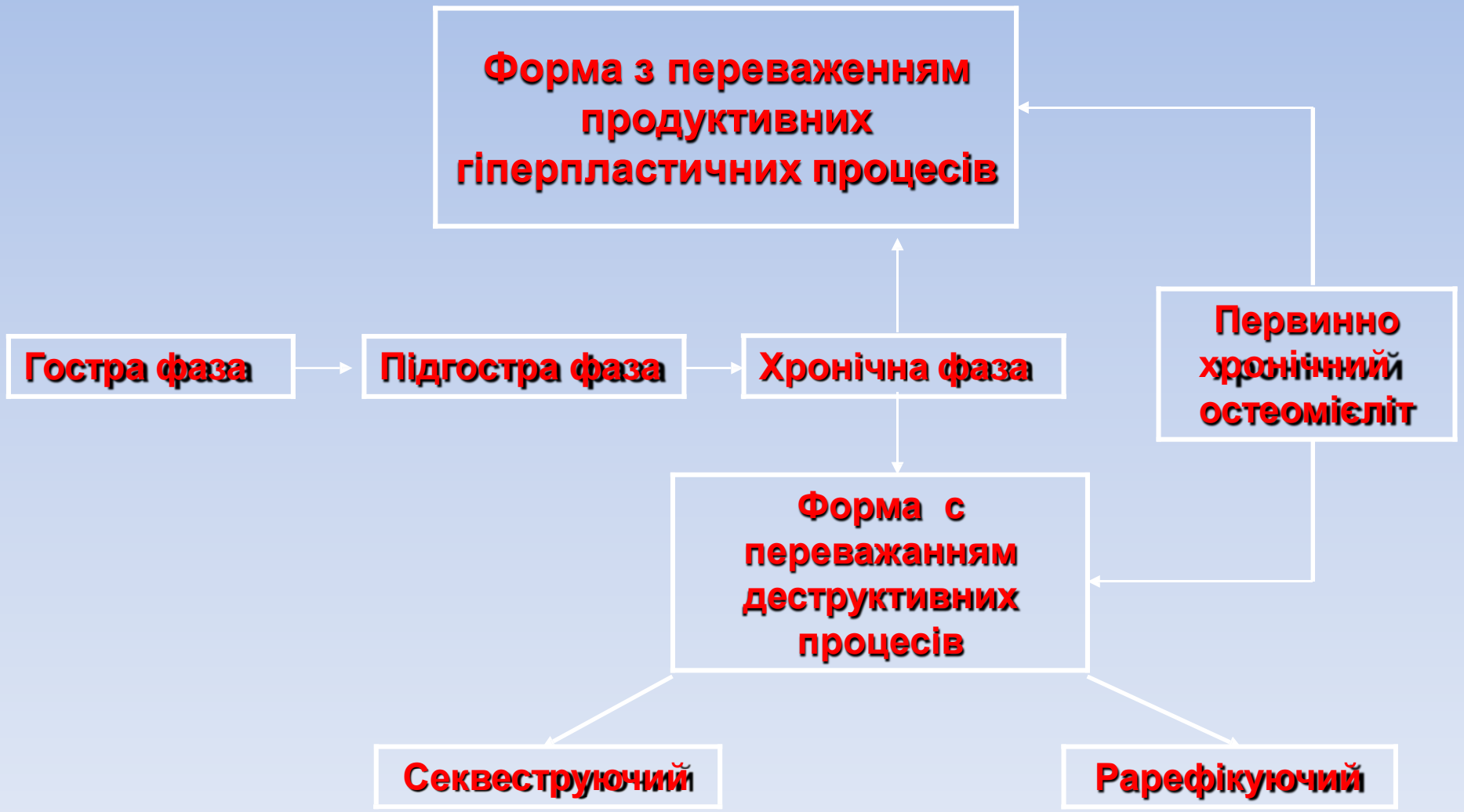

Теорії патогенезу остеомієліту щелепи :

- Інфекційно-емболічна теорія (Бобров А.А. 1889г., Лексер 1894г.).
- Теорія сенсибілізації (М.Артюс, Г.П.Сахаров, С.М.Дерижанов, Г.А.Васильєв, Я.М.Снежко).
- Нейротрофічна теорія Г.И.Семенченко (1985г.)

Механізм порушення мікроциркуляції

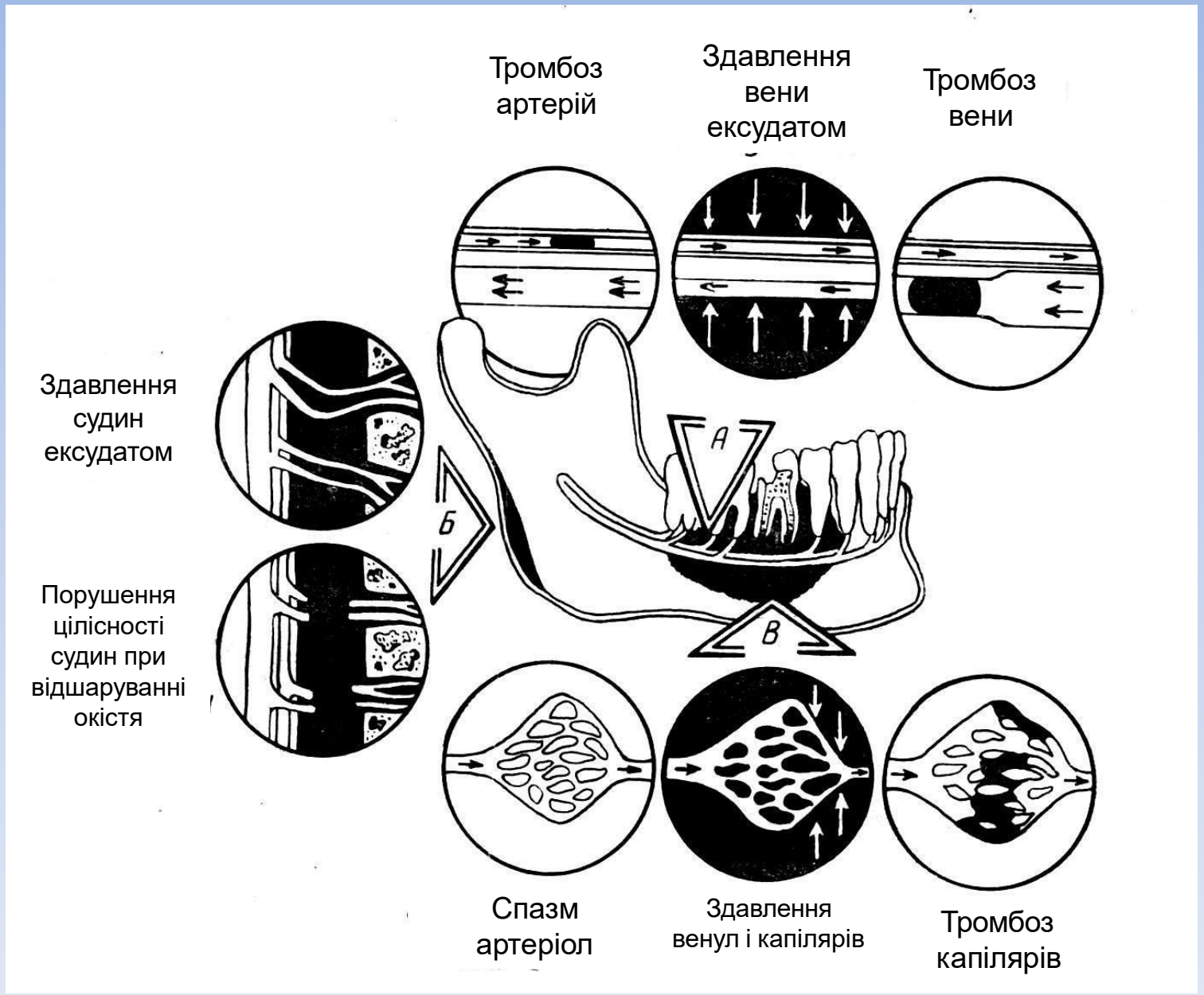

Патологічна анатомія.

- При одонтогенному остеомієліті щелеп процес охоплює кістковий мозок, основну речовину кістки, окістя. Гостра фаза остеомієліту проявляється
- набряком,
- повнокров'ям
- лейкоцитарною інфільтрацією кісткового мозку, вмісту живильних каналів кістки і каналів остеонів, окістя з прилеглими до неї м'якими тканинами.

Патологічна анатомія.

Патологічна анатомія.

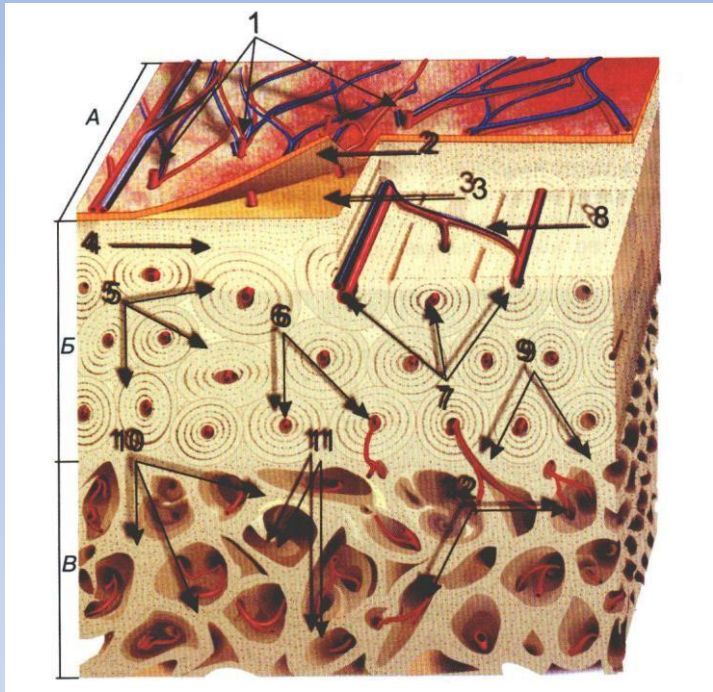

Схема будови кісткової тканини: А - окістя; Б - компактний шар; В - губчастий шар; 1 - вхідні і вихідні судини; 2 -остеогенний шар окістя; 3 – періостальна поверхня кістки; 4 - зовнішній шар загальних пластинок; 5 - остеони; 6 - гаверсові канали остеонів; 7 - судини остеонів; 8 - фолькманові судини; 9 - внутрішній шар загальних пластинок; 10 -трабекули; 11 - міжтрабекулярні простори; 12 - судини губчастого шару.

При одонтогенному остеомієліті щелеп процес охоплює кістковий мозок, основну речовину кістки, окістя. Гостра фаза остеомієліту проявляється набряком, повнокров'ям і лейкоцитарною інфільтрацією кісткового мозку, вмісту живильних каналів кістки і каналів остеонів, окістя з прилеглими до неї м'якими тканинами. В кістковому мозку зустрічаються вогнища гнійної інфільтрації, тромбоз судин. Відбувається резорбція основної речовини кістки, стоншення кісткових балок. У міру стихання запального процесу відбувається обмеження зони його розповсюдження, з формуванням по межі осередку ураження валу з грануляційної тканини.

ПАТОМОРФОЛОГІЯ

В кістковому мозку зустрічаються

- вогнища гнійної інфільтрації,
- тромбоз судин.

Відбувається

резорбція основної речовини кістки,

стоншення кісткових балок.

По мірі стихання запального процесу відбувається обмеження зони його розповсюдження, з формуванням по межі осередку ураження валу з грануляційної тканини.

Схема поширення нагноювального процесу від молярів верхньої щелепи

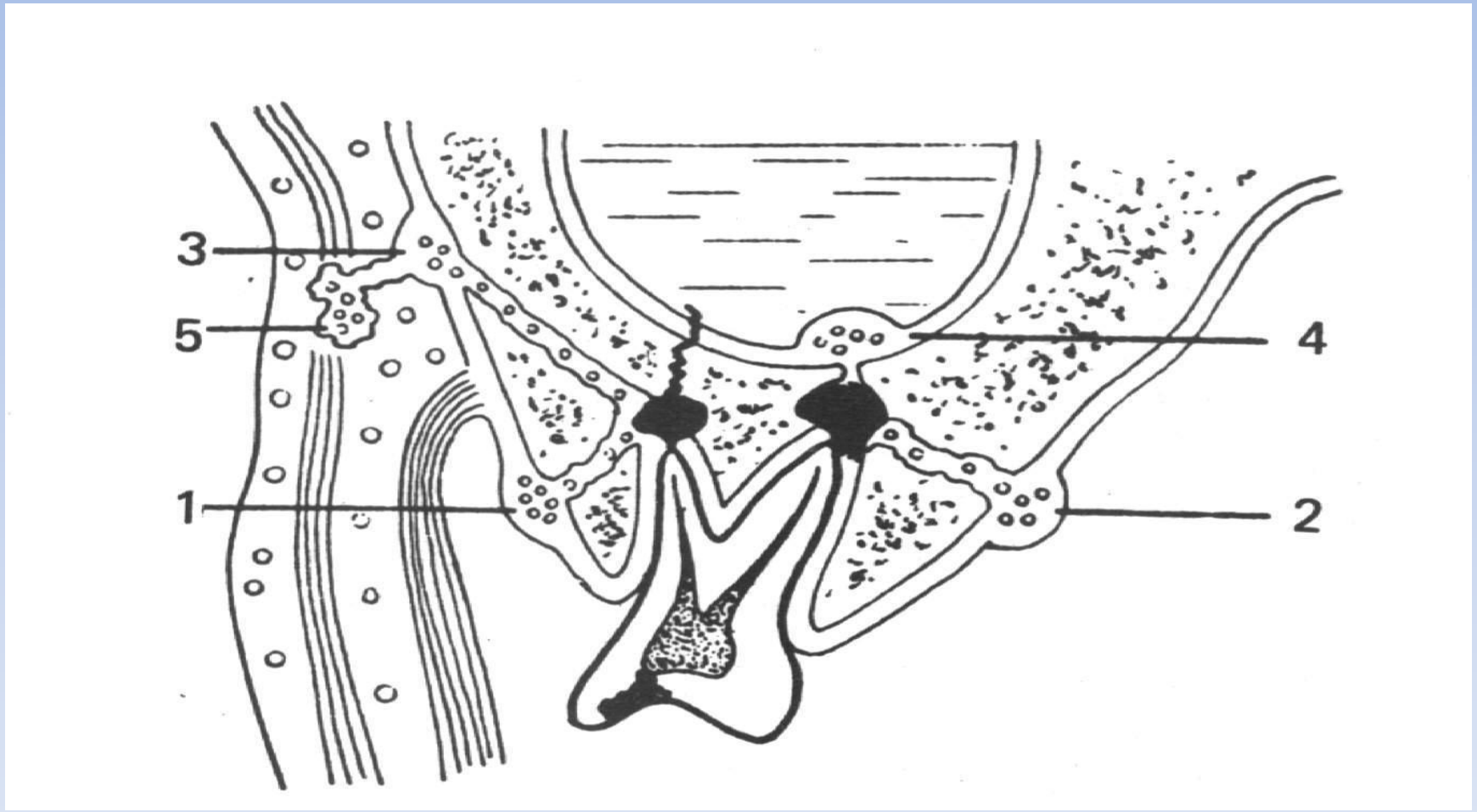

Схема поширення нагноювального процесу від молярів нижньої щелепи

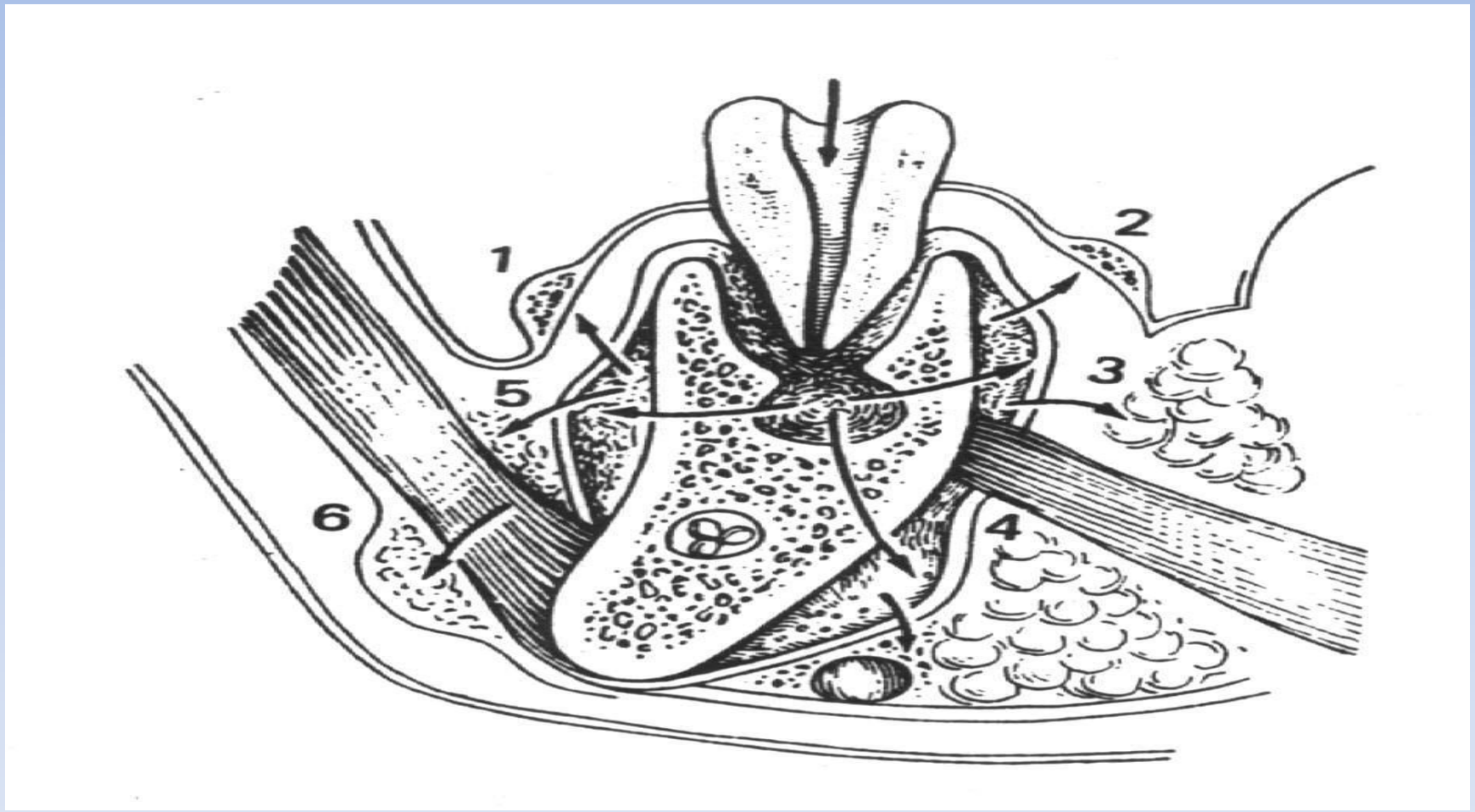

По клінічному перебігу

Розрізняють три стадії або фази остеомієліту :

- Гостру
- Підгостру
- Хронічну.

По клінічному перебігу розрізняють:

гострий,

- хронічний,
- первинно-хронічний остеомієліт,
- форми атипій остеомієліту.

Клінічний перебіг

Подальший розвиток хвороби відбувається блискавично.

- Погіршується загальний стан,
- Лице стає блідим,
- очі западають,
- шкіра жовтіє,
- губи синіють,
- свідомість затуманюється,
- з'являється марення,
- виникають судоми.

Якщо не прийняти екстрених заходів, людина може загинути.

При травматичному остеомієліті

- гострий перебіг (температура, біль в рані) змінюється хронічною (загальний стан нормальний, гній і продукти розпаду внутрішніх тканин виходять з рани через норицеві ходи). При важкій течії хронічна хвороба може привести до амілоїдозу нирок.

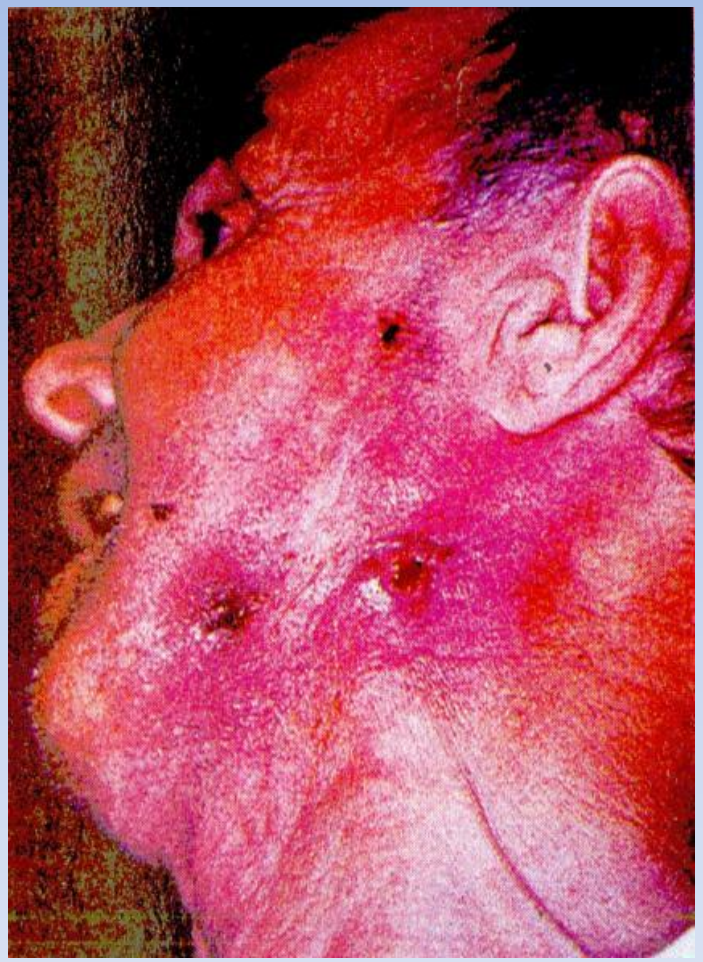

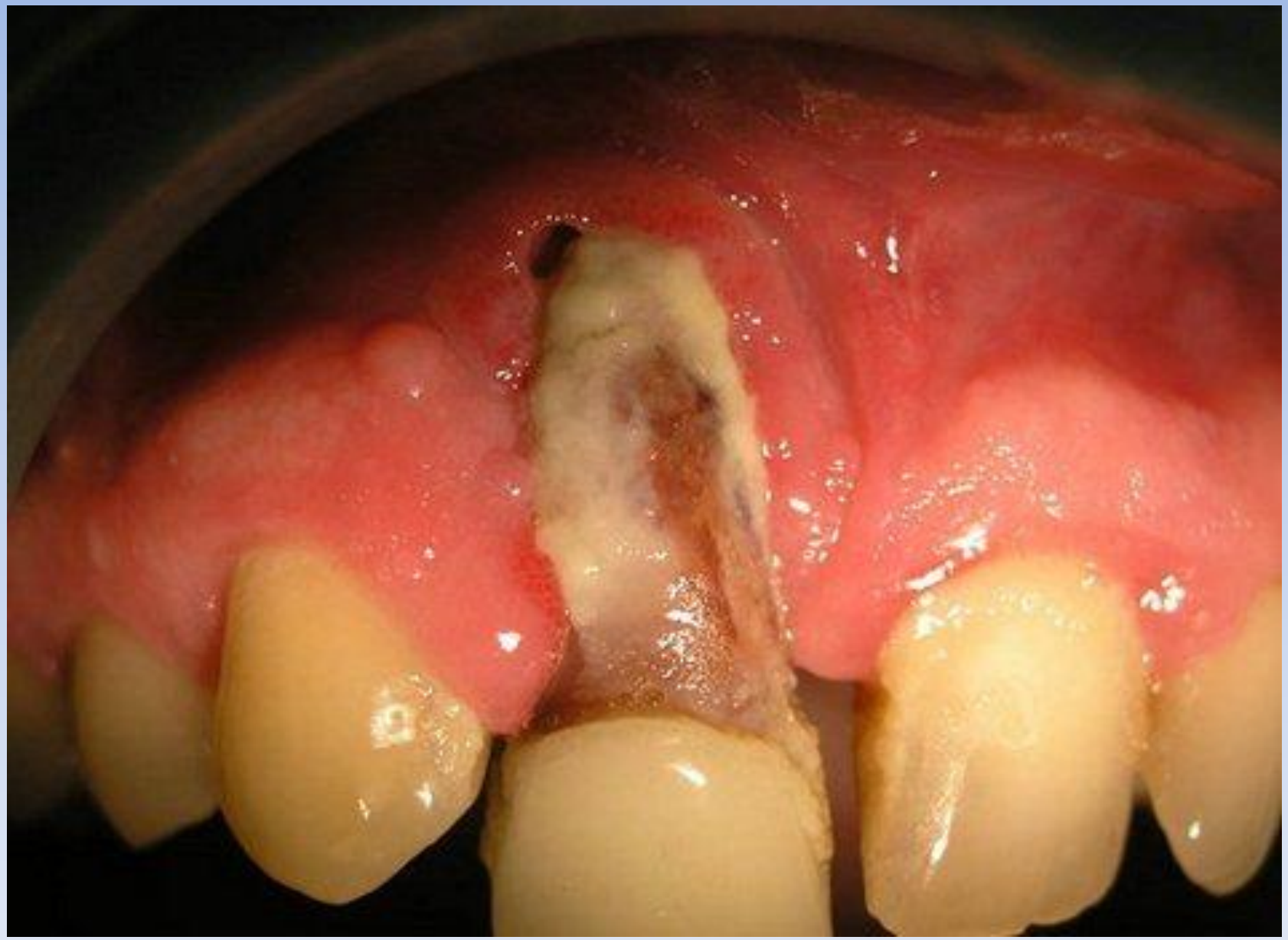

Патологічна анатомія хронічного остеомієліту

- На межі ділянки кістки, що омертвіла та уціліла, розвивається грануляційна тканина, що містить остеокласти. Одночасно відбувається регенерація кістки навколо секвестру, ця молода тканина утворює секвестральну капсулу.
- Секвестри можуть бути: дрібнопетлястими (всередині), крупнопетлястими (зовні).
- Гній з капсули виходить через норицю.
- На рентгенограмі зміни з'являються на 21 добу.

Секвестри верхньої і нижньої *щелеп*

Секвестры тела и ветви половины нижней челюсти (диффузный остеомиелит).

Регенерация костной ткани

Репаративная **Физиологическая**

- **Репаративная регенерация – возобновление костной ткани после травмы, хирургического вмешательства, патологических процессов с явлениями деструкции.**

СЕКВЕСТРИ

- В хронічній фазі спочатку виявляються вогнища деструкції, оточені щільними склерозованими стінками, що обумовлено вогнищем регенерації кістки навколо секвестру. Пізніше виявляються секвестри. Тінь секвестру різко виділяється на тлі більш прозорих кісткових елементів. По розмірах секвестри можуть бути
- від міліарних (просяне зерно)
- до крупних,

А по розташуванню діляться на:
Центральні (кістковомозкві);
периферичні (пластинкові);
тотальні.

- Гіперостозні форми представляють іноді значні труднощі для діагностики, їх іноді діагностують за допомогою біопсії.

ЛІКУВАННЯ

У гострій стадії

- Первинна обробка гнійних вогнищ окістя.
- Протизапальне.
- Дезинтоксикационная.
- Загальнозміцнююча.
- Стимулююча.
- Симптоматичне.

У підгострій стадії:

- Иммунномодулирующая.
- Загальнозміцнююча.
- Фізіотерапевтична
- **В хронической стадии:**
- Видалення зуба (якщо по яких або причинам він не був видалений раніше).
- Розширення рани.
- Загальнозміцнююче.
- Стимулюючі.
- Десенсибилирующее.
- Секвестрэктомия.

Деякі автори разом з розкриттям гнійних осередків пропонують проводити декомпресійну остеоперфорацію і навіть декортикацію нижньої щелепи. Вважається, що це дозволить понизити внутрікістковий тиск, поліпшити кровопостачання, попередити незворотні зміни в кістці. Трепанація кістки може бути проведена бором.

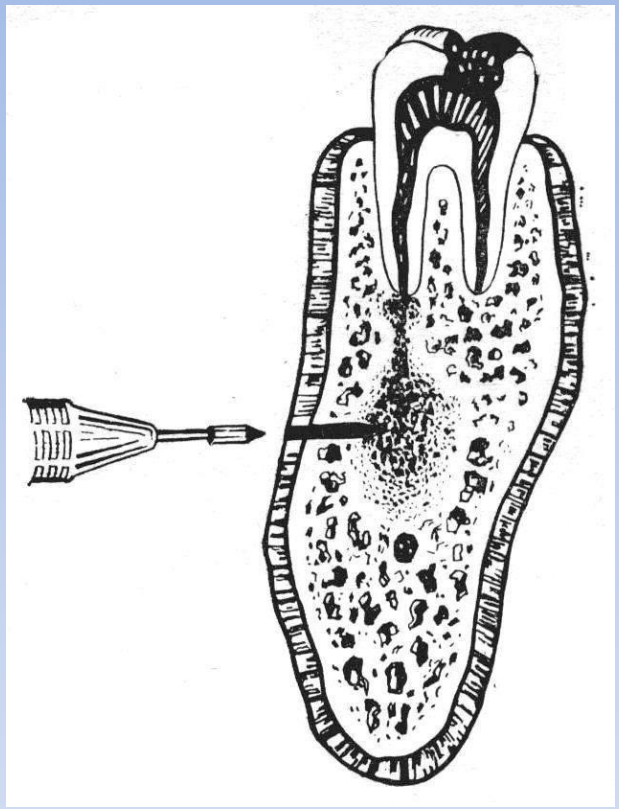

Розхитані інтактні зуби, сусідні з причинними, необхідно лігувати або шинувати, а для контролю за станом пульпи проводять електроодонтометрію.

Всі оперативні втручання при гострому остеомієліті щелеп вимагають надійного місцевого або загального знеболення.

Удаление секвестра альвеолярной части в области нижнего зуба мудрости справа (схема):
а — угловой разрез, который проходит через свищевой ход;
б — слизистонадкостный лоскут отделен от кости, острой ложкой удаляют секвестры и грануляции; в — по линии разреза наложенные узловые швы.

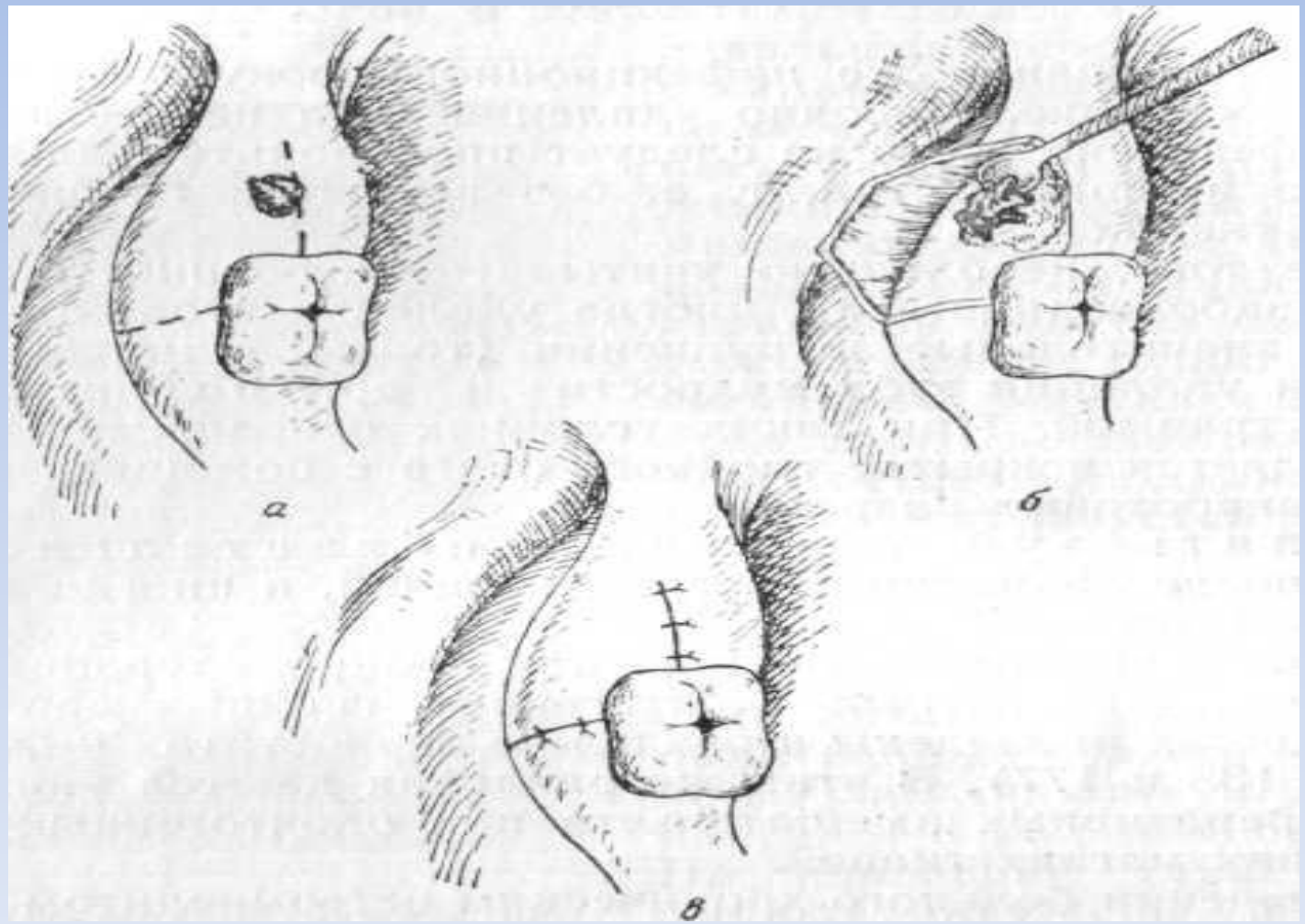

Лікування підгострого остеомієліту

- Антибактеріальна терапія – для попередження розповсюдження інфекційного процесу.
- Призначають для попередження подальшого некрозу здорових ділянок і прискорення формування секвестрів.
- анаболічні гормони, метацил, пентоксил, протеолітичні ферменти,
- аутогемотерапию,
- переливання крові,
- мікробні полісахариди (пірогенал, продігіозан),
- фізіотерапевтичні процедури (УФ-опромінювання, УВЧ, СВЧ терапія)

Ускладнення остеомієліту щелеп

- Септичний шок.
- Гостра дихальна недостатність.
- Флебіти вен лиця і синусів твердої мозкової оболонки.
- Менінгіт.
- Менінгоэнцефаліт.
- Патологічний перелом щелепи.
- Хибний суглоб.
- Анкілоз скронево-нижньощелепного суглоба.

Относительно быстрые темпы развития некроза, связанные с приемом нарко-зависимыми лицами комбинированного самодельного психостимулятора, содержащего красный фосфор, кристаллический йод и ряд других препаратов, внешние проявления локальной интоксикации заставляют практикующих врачей проводить в амбулаторных условиях не только диагностику токсического остеомиелита, но и отличать его от злокачественных опухолей челюстей.

- По данным министерства здравоохранения Украины, на 1.01.06 количество нарко-зависимых, пребывающих на диспансерном учете составляло 84325 чел. (179 на 100000 населения). На сегодняшний день МВД Украины считает, что количество больных наркоманией почти в 20 раз больше, чем зарегистрированных официально.

В связи с ростом числа в клинике челюстно-лицевой хирургии увеличился удельный вес больных с токсическими остеомиелитами челюстных костей.

Возникновение остеонекроза преимущественно в челюстных костях объясняется повышенной вероятностью инфицирования костной ткани при удалении зуба, травме челюстных костей, при наличии у пациентов патологии тканей периодонта, пародонта, слизистых оболочек полости рта.

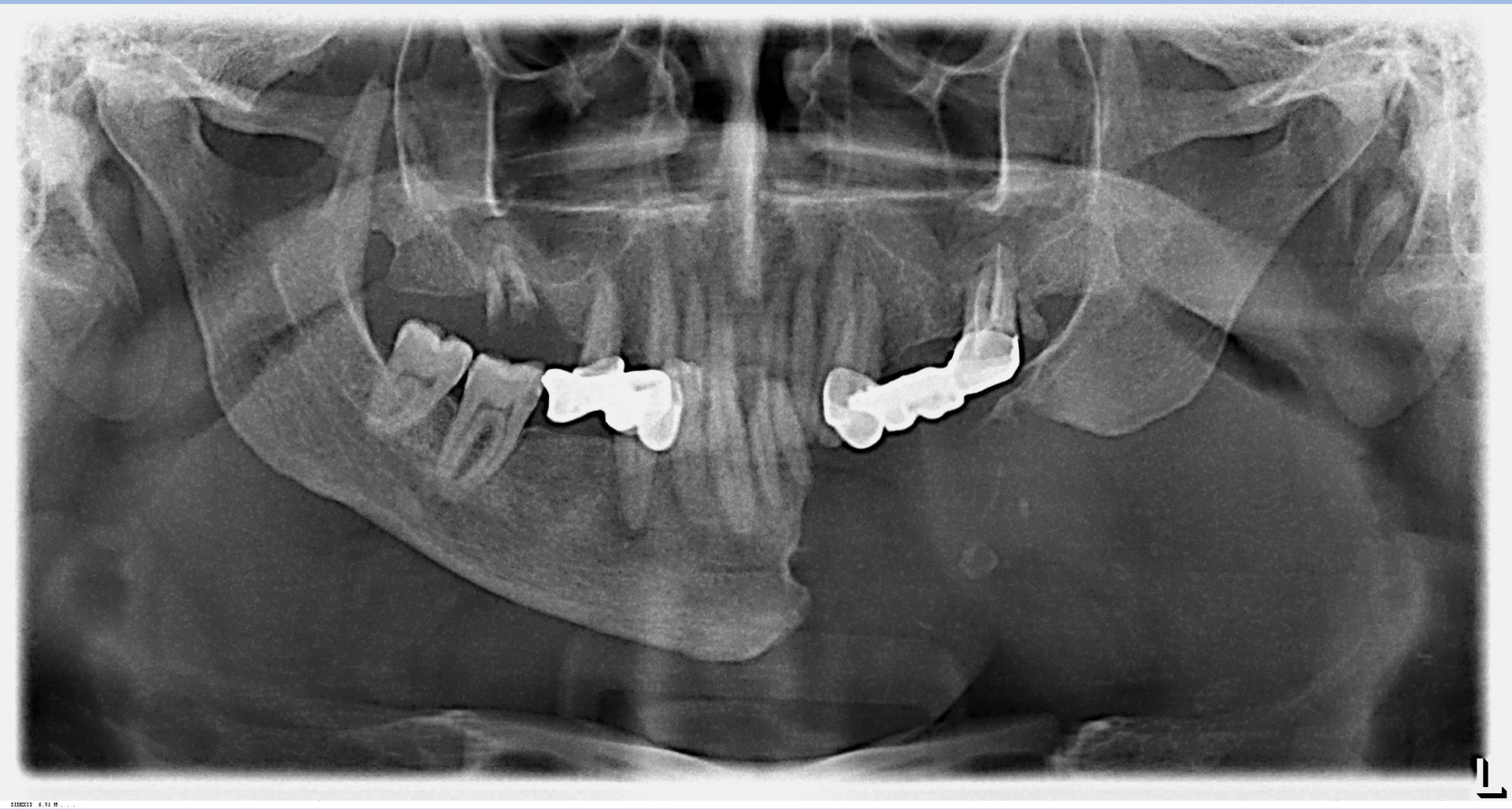

Схема кровопостачання нижньої щелепи за В.М. Уваровим

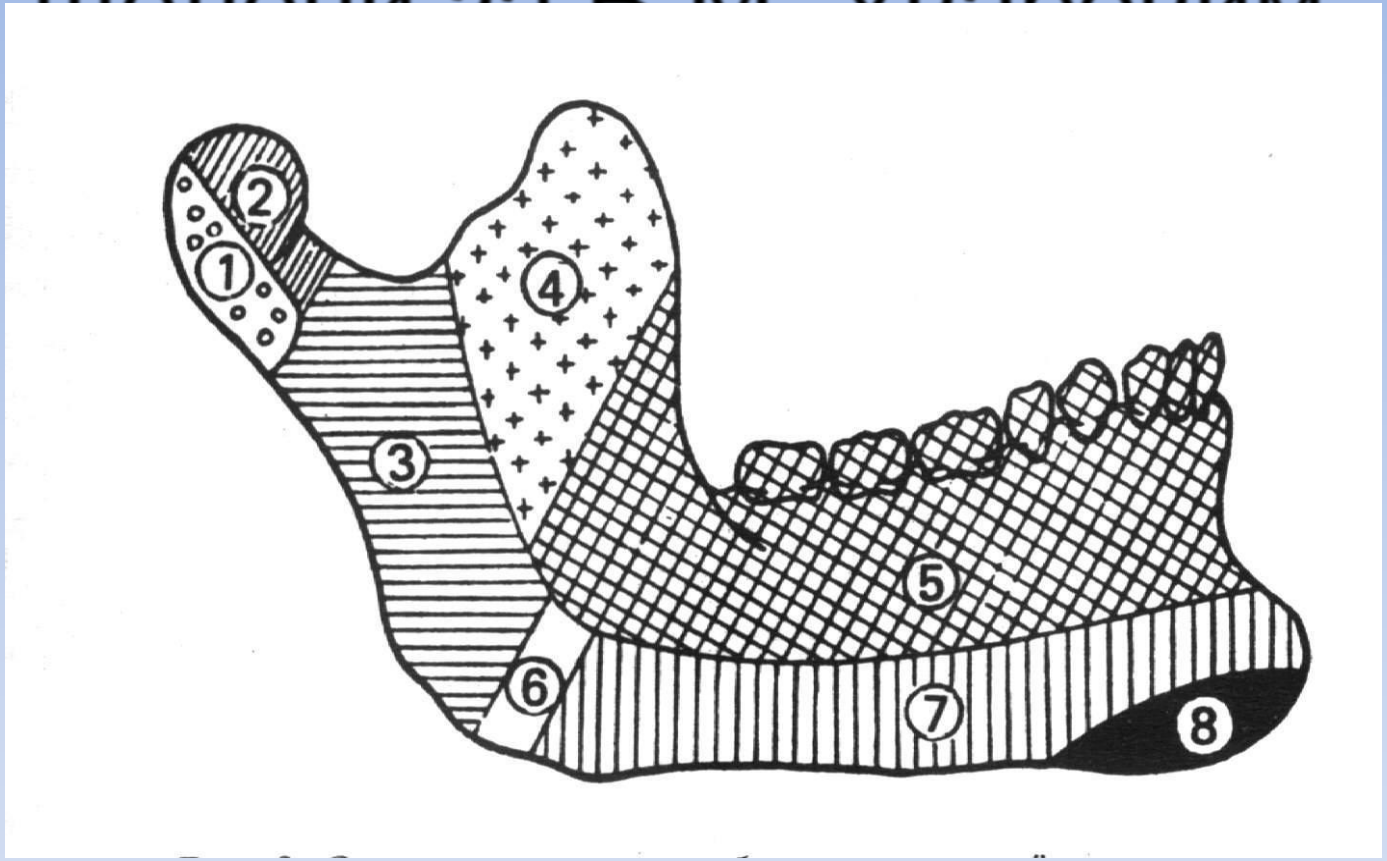

1 – верхньощелепна артерія; 2 – артерія крилоподібного каналу; 3 – поперечна артерія обличчя; 4 – жувальна артерія; 5 – нижня альвеолярна артерія; 6 – щелепно-під'язикова гілка; 7 – лицева артерія; 8 – язикова артерія

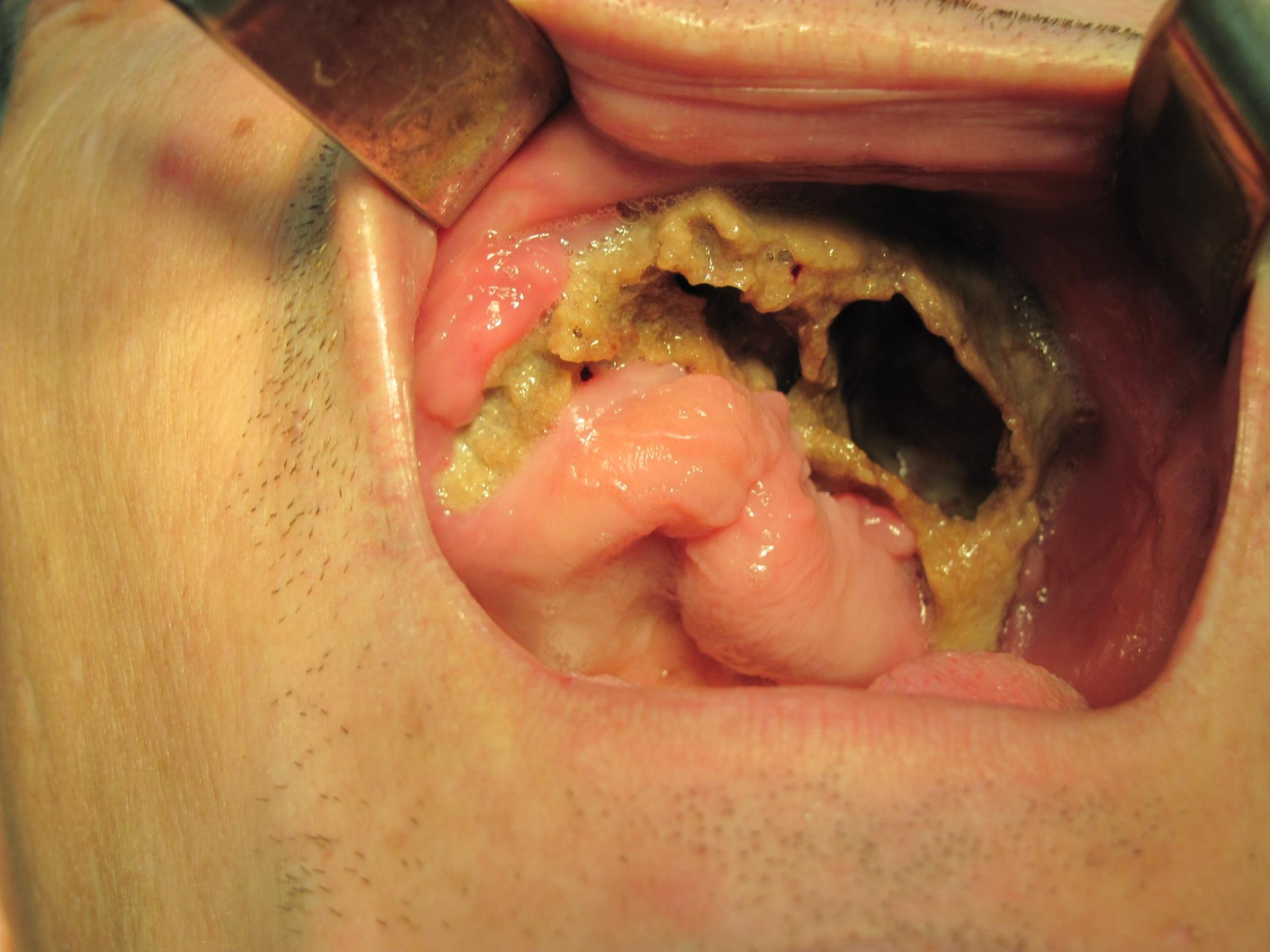

Оригинал
100%, S
26 мкзв

Лімфаденіт

- Лімфаденіт (від лімфа і греч. aden - залоза) - запалення лімфатичних вузлів, нерідко гнійне. Викликається частіше стафило- і стрептококами, які при лімфангіті потрапляють в регіонарні лімфатичні вузли.
- Розрізняють лімфаденіт гострий і хронічний, специфічний і неспецифічний.

- При аденофлегмоне визначається дифузна гіперемія, щільний, без чітких меж інфільтрат з вогнищами розм'якшення. Загальний стан хворих при гнійному лімфаденіті страждає більшою мірою: температура підвищується до високих цифр, з'являються озноб, тахікардія, головні болі, виражена слабкість. При гнильній флегмоні пальпацією визначають крепітацію в осередку ураження.
- Можливі ускладнення: тромбофлебіт, поширення гнійного процесу на клетчаточные простори (зачеревне, середостіння), метастатичні осередки гнійної інфекції - септикопіємія, лімфатичні свищі.

Лікування хронічного неспецифічного лімфаденіту має бути спрямоване на ліквідацію основного захворювання, що є джерелом хронічного неспецифічного лімфаденіту.

- Лікування гострого неспецифічного лімфаденіту залежить від стадії процесу.

Початкові форми лімфаденіту лікують консервативно:

- спокій для ураженого органу,
- УВЧ-терапия,
- активне лікування основного осередку інфекції (своєчасний розтин абсцесів, флегмон, раціональне дренування гнійника, розтин гнійних набряків),
- антибіотикотерапія з урахуванням чутливості мікробної флори основного вогнища.

Гнійний лімфаденіт лікує оперативним методом:

розтинають абсцеси, аденофлегмоны,

видаляють гній,

рани дренують.

Подальше лікування проводять по принципах лікування гнійних ран.