**МІНІСТЕРСТВО ОХОРОНИ ЗДОРОВ'Я УКРАЇНИ**
**ЛЬВІВСЬКИЙ НАЦІОНАЛЬНИЙ МЕДИЧНИЙ УНІВЕРСИТЕТ**
**ІМЕНІ ДАНИЛА ГАЛИЦЬКОГО**

Кваліфікаційна наукова
праця на правах рукопису

**Войценко Костянтин Іванович**

**УДК**: 616. 728. 3 – 019 : 615. 212. 7

# ДИСЕРТАЦІЯ
# МОРФОЛОГІЧНІ ОСОБЛИВОСТІ СТРУКТУРНИХ КОМПОНЕНТІВ КОЛІННОГО СУГЛОБА НА РІЗНИХ ТЕРМІНАХ ОПІОЇДНОГО ВПЛИВУ

14.03.01 – нормальна анатомія

Медицина

Подається на здобуття наукового ступеня кандидата медичних наук

Дисертація містить результати власних досліджень. Використання чужих ідей, результатів і текстів мають посилання на відповідне джерело _____ К.І. Войценко

Науковий керівник
Кривко
Юрій Ярославович
доктор медичних наук,
професор

**Львів − 2020**

# АНОТАЦІЯ

*Войценко К.І.* **Морфологічні особливості структурних компонентів колінного суглоба на різних термінах опіоїдного впливу.**

Кваліфікаційна наукова праця на правах рукопису.

Дисертація на здобуття наукового ступеня кандидата медичних наук (доктор філософії) за спеціальністю 14.03.01 – нормальна анатомія. Львівський національний медичний університет імені Данила Галицького.

**Актуальність.** З розвитком технологічних можливостей фармацевтичної промисловості на ринку з'являються нові форми фармацевтичних препаратів. Одним з таких препаратів є опіоїдний анальгетик Налбуфін. Цей опіоїд широко використовується в медичній практиці, наприклад в анастезіології, хірургії та неврології. Незважаючи на вказані в інструкції обмежання застосування даного препарату, зокрема граничні дози та термін вживання, а також те, що він належить до групи опіоїдних анальгетиків, на даний час налбуфін займає провідне місце в групі по силі потенціюючої дії, яка в декілька разів перевищує анальгезуючий ефект природнього опіоїду морфію. Вивчаючи джерела вітчизняної та зарубіжної літератури зустрічаються праці, що описують питання, присвячені патоморфологічним проявам, які відбуваються в різних органах та системах організму пацієнтів наркозалежної групи. Однак, сьогодні у літературі не достатньо вивчено експериментальні дослідження впливу опіоїдів на опорно-руховий апарат. Надзвичайно важливою є інформація про глибоке та ретельне вивчення поступової динаміки наростання морфологічних проявів на тканинному та клітинному рівнях. Дану проблему можливо вивчити лише завдяки експериментальним моделям, при яких дослідник отримає повний діапазон щодо забору матеріалу у визначені терміни перебігу експериментально змодельованої нозології. Отже, на підставі вище викладеного ми вивчатимемо морфологічні прояви та динаміку наростання змін у тканинах суглобового хряща колінного суглоба щура під впливом опіоїдного анальгетика в експерименті.

**Мета дослідження** - вивчити структурні компоненти хрящового покриття дистального кінця стегнової і проксимального кінця великогомілкової кісток у нормі та морфологічні зміни в суглобовому хрящі на різних термінах перебігу експериментального опіоїдного впливу на мікро- та ультраструктурному рівнях.

**Завдання дослідження** - визначити собливості структурної організації суглобового хряща колінного суглоба щура в нормі на мікро – та ультраструктурному рівнях; виявити морфологічні зміни компонентів суглобового хряща колінного суглоба щура на мікроструктурному рівні на різних термінах експериментального опіоїдного впливу; провести порівняльний морфометричний аналіз структурних компонентів суглобового хряща колінного суглоба щура в нормі та на різних термінах екмпериментального опіоїдного впливу; встановити динаміку наростання морфологічних змін суглобового хряща колінного суглоба щурів на ультраструктурному рівні на різних термінах експериментального опіоїдного впливу.

**Методи дослідження** - препарування, скелетування, експериментальне моделювання опіоїдного впливу, гістологічний, електронномікроскопічний, морфометричний, статистичний.

**Наукова новизна отриманих результатів.** За допомогою комплексу морфологічних (препарування, скелетування, експериментальне моделювання опіоїдного впливу, гістологія, електронна мікроскопія, морфометрія) та статистичних методів уперше встановлено, досліджено та проведено співставлення особливостей структурних компонентів суглобового хряща колінного суглоба щура в нормі та на різних термінах експериментального опіоїдного впливу впродовж 8 - ми тижнів. Уперше встановлено мікроструктурні та морфометричні особливості організації структурних компонентів суглобового хряща колінного суглоба щура в нормі. Здійснено порівняння морфологічних і морфометричних показників компонентів хрящового покриття дистального кінця стегнової кістки та проксимального кінця великогомілкової кістки в нормі та через 7, 14, 21, 28, 35, 42 експериментального опіоїдного впливу та через 56 діб експерименту після двотижневої відміни введення препарату. Проведено

порівняльну характеристику та співставлення морфометричних показників на мікро– та ультраструктурному рівнях морфологічних компонентів суглобового хряща колінного суглоба в нормі та на різних термінах експериментального опіоїдного впливу.

**Практичне значення отриманих результатів.** Отриманні нами експериментальні результати дають в майбутньому основу глибшого розуміння процесів динаміки виникнення та морфологічної трансформації компонентів суглобового хряща колінного суглоба в результаті опіоїдного впливу; відкривають можливість створити фундаментальне морфологічне підґрунття з метою подальшого експериментального дослідження патологічного впливу препаратів опіоїдної групи на системи й органи з метою подальшої розробки практичних рекомендації щодо тривалості використання та дозування препаратів данної групи. Результати даного дослідження можуть увійти в основу створення морфологічної бази з метою використання її в практичній діяльності морфологів, що займаються експериментальними дослідженнями на тваринних моделях. Робота має практичне значення для експериментальної морфології, загальної хірургії, анестезіології, наркології та травматології, оскільки може бути морфологічним підґрунттям в розробці нових методів дифдіагностики, профілактики та лікування токсичних опіоїдних впливів на структурні компоненти суглобового хряща колінного суглоба в контингенті наркозалежних хворих. Отримані нами результати, що виявляються в динаміці змін у складі компонентів суглобового хряща колінного суглоба при експериментальному опіоїдному впливі є фундаментальною морфологічною базою, на дані якої можуть у своїх дослідженнях опиратися морфологи при вивченні питань експериментального токсичного впливу на суглобовий хрящ колінного суглоба та практичні хірурги, травматологи при лікуванні пацієнтів з ураженнями суглобів, що належать до данної нозологічної групи.

**Результати.** При проведені нами дослідження колінного суглоба на мікроструктурному рівні в нормі було встановленно, що суглобовий хрящ складається з трьох нечітко відокремлених зон клітинних шарів: тангенційної,

перехідної і променистої. У результаті електронно-мікроскопічного дослідження в нормі виявлено, що зовнішня поверхня безклітинної пластинки суглобового хряща гладка, вкрита тонким електроннощільним шаром. У безклітинній пластинці розташовується значна кількість мікрофібрил та колагенових волокон. Поодинокі хондроцити поверхневої зони видовженої форми та вузькі. Хондроцити перехідної зони округлої форми розташовуються в лакунах ізогенними парами. На їх поверхні візуалізуються мікроворсинки та вирости. Структурна організація хондроцитів перехідної зони свідчить про високу активність синтезу білків. У зоні гіпертрофії локалізуються, як правило, зрілі хондроцити, що містять чисельні вакуолі, ліпідні включення та зерна глікогену.

Через 7 діб під впливом опіоїдного анальгетика в дозі 8 мг/кг на мікроструктурному рівні виникали початкові морфологічні прояви у суглобовому та епіфізарному хрящі. Поодинокі хондроцити тангенційної зони з ознаками (каріопікнозу). Виникали порушення тинкторіальних властивостей колагенових волокон тангенційної та перехідної зон суглобового хряща. У променистій зоні клітини з ознаками вираженої вакуольної дистрофії та некрозу.

Під час електронно-мікроскопічного дослідженя виявлено, що поверхня хряща була нерівною, на ній з’являлись заглиблення. У хондроцитах поверхневої зони ознаки деструкції цитоплазми. У ділянках контакту поверхневої та перехідної зони матрикс набряклий з ознаками дегенеративних та некротичних змін. В окремих хондроцитах перехідної зони виявили виражену деструкцію органел. У перехідній та базальній зонах збільшувався об’єм територіального та міжтериторіального матриксу. У базальній зоні зростала кількість клітин з ознаками некрозу.

Через 14 діб під впливом опіоїдного анальгетика в дозі 15 мг/кг на мікроструктурному рівні ми виявили виражені дегенеративно–дистрофічні зміни. Формувалися вертикальні мікротріщини, а в периферичних зонах хрящової поверхні утворювались узури. Хондроцити тангенційної зони зазнавали некротичних змін з утворенням лакун без хондроцитів. Розвивалась вакуольна

дистрофія, а також некротичні зміни, що найчастіше траплялись у перехідній і дещо рідше у променистій зонах. Окремі хондроцити повністю лізувались.

У результаті електронно-мікроскопічного дослідження нами встановлено, що хондроцити поверхневої зони зазнавали деформації. Фібрили колагенових волокон росташовувалися хаотично, деякі з них зазнавали лізісу. У цитоплазмі хондроцитів перехідної зони явища розширення комплексу Гольджі та цистерн гладкої та гранулярної ендоплазматичної сітки. У перинуклеарній зоні ознаки просвітлення цитоплазми. Ділянки перехідної та базальної зони містили некротизовані хондроцити з ознаками деструкції органел.

Через 21 добу під впливом опіоїдного анальгетика в дозі 20 мг/кг на мікроструктурному рівні суглобова поверхня була нерівна та містила узури, що захоплювали безклітинну пластинку, тангенційну, а їхнє дно розташовувалось у перехідній зоні. Суглобовий хрящ стоншений з порушенням зональної будови. Виникало вогнищеве розволокнення безклітинної пластинки, а також набряк, фрагментація та розпад колагенових волокон тангенційної зони. Кількість клітинних рядів у перехідній та променистій зоні зменшувалась. У променистій зоні хондроцити не формували колонок. У перехідній зоні зустрічались порожні лакуни.

Виявлено вираженіа льтеративні зміни в хондроцитах, деструкцію хрящового матриксу та колагенових волокон у результаті електронно-мікроскопічного дослідження. У периферичних зонах хряща на поверхні безклітинної пластинки утворювались глибокі дефекти, дно яких простягалось до перехідної зони. У хондроцитах поверхневої зони виявляли розвиток деструкції, а також ознаки некротичних змін. У багатьох хондроцитах перехідної та базальної зон виявлено розвиток загибелі клітин як шляхом некрозу, так і апоптозу. Візуалізуються лакуни без хондроцитів.

Через 28 діб під впливом опіоїдного анальгетика в дозі 25 мг/кг на мікроструктурному рівні окрім дистрофічних та некротичних змін хондроцитів присутні незначні ознаки розвитку регенераторних процесів хрящової тканини. У хондроцитах променистої зони виявляли вакуольну дистрофію та некротичні

зміни. Місцями зустрічались острівцеві ділянки хрящових вузликів регенератів.

При електронно-мікроскопічного дослідження нами виявлено, що суглобова поверхня була нерівною, хондроцити розташовувались нещільно. У хондроцитах проміжної та базальної зони реєстрували розвиток дегенеративних та некротичних змін, а також апоптозу. У хондроцитах перехідної зони некротичні зміни. Крім хондроцитів, в яких розвивались дистрофічні та некротичні зміни, у поверхневій та проміжній зоні зустрічались клітини із збереженою структурою та з підвищеною функціональною активністю. Окремі кристи мітохондрій були вкорочені. У периферичних зонах суглобового хряща відзначали неоднорідне потовщення колагенових волокон, траплялись безклітинні зони.

Через 35 діб під впливом опіоїдного анальгетика в дозі 30 мг/кг на мікроструктурному рівні присутні ознаки неоднорідності змін суглобового хряща. Присутні ділянки заміщення хрящової тканини, потовщенням безклітинної пластинки та вогнищевим розволокнення строми тангенційної зони. У хондроцитах перехідної зони ознаки вакуольної дистрофії та некрозу. У променистій зоні вакуольна дистрофія хондроцитів, рідше їх некротичні зміни. Були присутні ділянки з явищами некротичних змін в хондроцитах тангенційної зони. Хондроцити перехідної та променистої зон розташовувались невпорядковано. Суглобовий хрящ заміщувався фіброзним хрящем. У субхондральних ділянках ознаки проліферації остеобластів, поява остеоцитів в остеоцитарних лакунах, з формуванням кісткових виростів та потовщеням колагенових волокон.

У результаті електронно-мікроскопічного дослідження визначається, що в товщі суглобового хряща виникало неоднорідне потовщення фібрил колагенових волокон безклітинної пластинки та збільшення об’єму хрящового матриксу. У хондроцитах перехідної зони зустрічались хондроцити в стані некрозу та апоптозу. У променистій зоні виражена вакуольна дистрофія багатьох хондроцитів, а також їх некротичні зміни. Профілі гранулярної ендоплазматичної сітки майже не містили рибосом, що супроводжувалось тотальною деструкцією органел та нагромадженням жирових включень та зерен глікогену. Ядро зазнавало

вираженого пікнозу. У субхондральній зоні відзначали появу кісткових виростів. Присутні ділянки трансформації остеобластів у молоді остеоцити.

При проведені забору експериментального матеріалу через 42 доби під впливом опіоїдного анальгетика в дозі 35 мг/кг на мікроструктурному рівні виявлено виражені структурні зміни суглобового хряща. Безклітинна пластинка була неоднорідно потовщена, присутній фіброзний панус. Кількість колагенових волокон в безклітинній пластинці, тангенційній, перехідній та променистій зонах збільшувалась. Відзначали вакуольну дистрофію та некротичні зміни хондроцитів зони проліферації.

У результаті електронно-мікроскопічного дослідження нами виявлено дезорганізацію матриксу, а у хондроцитах дегенеративні та некротичні зміни і розвиток апоптозу. На суглобовій поверхні досить часто траплялись заглиблення з руйнуванням фібрил колагенових волокон поверхневої зони. У перехідній та базальній зонах відзначали просвітлення матриксу з руйнуванням фібрил колагенових волокон. Присутні хондроцити у стані “темноклітинної загибелі”. У субхондральних ділянках неоднорідний інтенсивноосміофільний матрикс, фронт осифікації був нерівним.

Через 56 діб у щурів, після двотижневої відміни опіоїду на мікроструктурному рівні не відбувалося прогресування дистрофічно-дегенеративних змін та вираженої репаративної регенерації хрящової тканини. Вираженої узуризації суглобової поверхні та чіткої архітектоніки зон суглобового хряща не спостерігали. Відсутні прояви розпаду колагенових волокон. Лакуни без хондроцитів зустрічались рідко. Кісткові балки субхондральних ділянок були незначно потовщені.

У хондроцитах поверхневої зони у результаті електронно-мікроскопічного дослідження виявлено дегенеративні зміни. Траплялись хондроцити із збереженими цитоплазматичними органелами та помірноосміофільною цитоплазмою. Об’єм міжтериторіального матриксу перехідної зони був збільшеним. Деструктивно змінені хондроцити у проміжній та базальній зонах зустрічались рідше, ніж у тварин, яким не відміняли налбуфін. У перехідній зоні

траплялися хондроцити, цитоплазматичні органели в яких збережені. У базальній зоні локалізувались збільшенні в об’ємі хондроцити. Поряд із посиленням функціональної активності окремих хондроцитів відзначали помірну нормалізацію у хрящовому матриксі. Візуалізували ділянки матриксу із збереженими колагеновими волокнами. Посилення осифікації у субходральних ділянках не спостерігали.

Отже, за допомогою сучасних взаємодоповнюючих методів дослідження отримано нову інформацію щодо структурних особливостей компонентів колінного суглоба в нормі та динаміку їх змін на різних термінах перебігу експериментального опіоїдного впливу. Використаний в роботі метод статистичного аналізу дозволив систематизувати отримані результати, провести паралелі процесів, які відбуваються у структурних компонентах колінного суглоба в нормі, та в динаміці експериментального опіоїдного впливу.

**Ключові слова:** колінний суглоб, суглобовий хрящ, експериментальний опіоїдний вплив, білий щур.

**ABSTRACT**

*K.I. Voitsenko.* **Morphological aspects of structural components of the knee joint in different stages of opioid influence.**

Qualifying research paper as manuscript.

Thesis for academic degree of candidate of medical sciences (Doctor of Philosophy) in the specialty 14. 03. 01 – normal anatomy. Danylo Halytsky Lviv National Medical University.

**Topicality.** With development of technological possibilities of the pharmaceutical industry, new forms of pharmaceutical preparations are appearing on the market. One of such preparations is an opioid analgesic Nalbuphine. This opioid is widely used in medical practice, for instance, in anesthesiology, surgery and neurology. Despite the limitations for application of this preparation mentioned in the instruction, particularly, dose constraints and the expiration date, and the fact that it belongs to the group of opioid analgesics, currently Nalbuphine holds a leading place in the group by the force

of the potentiating action, which by several times exceeds the analgesic effect of the natural opioid – morphine. When studying sources of national and foreign literature, we encounter papers which describe issues dedicated to pathomorphological manifestations taking place in different organs and systems of the body in patients of the drug-dependent group. However, nowadays, experimental investigations of the influence of opioids on the locomotor system are not sufficiently studied in the literature. Information about deep and thorough research of the gradual dynamics of the increase of morphological manifestations on tissular and cellular levels is very important. This problem can be studied only through experimental models when the investigator receives a full range of material sampling within the specific terms of the course of the experimentally modeled nosology. Thus, on the basis of the exposed above, we will study morphological manifestations and dynamics of the increase of changes in the tissues of the articular cartilage of the knee joint of a rat under the influence of an opioid analgesic under experiment.

**Purpose of the research** – to study the structural components of the cartilaginous covering of the distal end of the femoral bone and the proximal end of the tibia in normal condition and morphological changes in the articular cartilage in different stages of the course of the experimental opioid influence on micro- and ultrastructural levels.

**Task of the research** – to determine the aspects of the structural organization of the articular cartilage of the knee joint of a rat in normal condition on micro- and ultrastructural levels; detect morphological changes of the components of the articular cartilage of the knee joint of a rat on the microstructural level in different stages of experimental opioid influence; carry out comparative morphometric analysis of the structural components of the articular cartilage of the knee joint of a rat in normal condition and in different stages of experimental opioid influence; determine dynamics of the increase of morphological changes of the articular cartilage of the knee joint of rats on the ultrastructural level in different stages of experimental opioid influence.

**Methods of the research** – preparation, skeletization, experimental modeling of the opioid influence, histological, electronic microscopic, morphometric and statistical.

**Academic novelty of the received results.** With the help of a complex of morphological (preparation, skeletization, experimental modeling of the opioid influence, histology, electronic microscopy and morphometry) and statistical methods, for the first time, the aspects of structural components of the articular cartilage of the knee joint of a rat in normal condition and in different stages of experimental opioid influence in the course of 8 weeks have been determined, studied and compared. For the first time, there have been established microstructural and morphometric aspects of organization of the structural components of the articular cartilage of the knee joint of a rat in normal condition. There has been carried out comparison of morphological and morphometric indications of the components of the cartilaginous covering of the distal end of the femoral bone and the proximal end of the tibia in normal condition and after 7, 14, 21, 28, 35, 42 days of experimental opioid influence and after 56 days of experiment after a two-weeks suspension of the administration of the preparation. There have been conducted comparative characteristics and juxtaposition of morphometric indications on micro- and ultrastructural levels of the morphological components of the articular cartilage of the knee joint in normal condition and in different stages of experimental opioid influence.

**Practical significance of the received results.** The results received by us give the basis in the future for deeper understanding of the processes of dynamics of appearance and morphological transformation of the components of the articular cartilage of the knee joint as a consequence of opioid influence; open the possibility for creation of morphological foundation with the purpose of further experimental investigation of pathological influence of preparations of the opioid group on systems and organs for further elaboration of practical recommendations for duration of the use and dosage of preparations of this group. The results of this research can lead to creation of the morphological basis with the purpose of its use in practical activity morphologists who are engaged in experimental studies on animal models. The paper has practical significance for experimental morphology, general surgery, anesthesiology, narcology

and traumatology as it can be morphological foundation in elaboration of new methods of differential diagnostics, prevention and treatment of toxic opioid influences on the structural components of the articular cartilage of the knee joint in the cohort of drug-dependent patients. The results received by us, which are manifested through dynamics of changes in the components of the articular cartilage of the knee joint under experimental opioid influence present morphological basis on the data of which morphologists can rely when studying issues of experimental toxic influence on the articular cartilage of the knee joint, and practical surgeons and traumatologists in the treatment of patients with damaged articulations belonging to this nosologic group.

**Results.** In the course of our investigation of the knee joint on the microstructural level in normal condition we have established that the articular cartilage consists of three indistinctly separated zones of cellular layers: tangential, transitional and radial. As a result of the electronic microscopic research in normal condition, we have discovered that the external surface of the cell-free plate of the articular cartilage is smooth and covered with a fine electron-dense layer. A significant number of micro-fibrils and collagenic fibers are situated in the cell-free plate. Separate chondrocytes of the superficial zone are elongated and narrow. Round chondrocytes of the transitional zone are located in lacunae in isogeneic pairs. Microvilli and projections are visualized on their surface. Structural organization of the chondrocytes of the transitional zone testifies high activity of protein synthesis. Mature chondrocytes containing numerous vacuoles, lipid infiltrations and glycogen grains are generally localized in the zone of hypertrophy.

After 7 days, under the influence of an opioid analgesic in the dose of 8 mg/kg, initial morphological manifestations in the articular and epiphyseal cartilages appeared on the microstructural level. Separate chondrocytes of the tangential zone with sings of karyopyknosis. There occurred violations of tinctorial properties of collagenic fibers of the tangential and transitional zones of the articular cartilage. In the radial zone of the cell – with signs of clear vacuolar dystrophy and necrosis.

In the course of the electronic microscopic research, we have discovered that the surface of the cartilage is not flat, there are indentations appearing in it. In the

chondrocytes of the superficial zone, there are signs of cytoplasm destruction. In the areas of contact of the superficial and transitional zones, the matrix is swollen with signs of degenerative and necrotic alterations. In some chondrocytes of the transitional zone, we have detected clear destruction of organelles. The volume of territorial and interterritorial matrix is increased in the transitional and basal zones. In the basal zone, the number of cells with signs of necrosis is increased.

After 14 days under the influence of an opioid analgesic in the dose of 15 mg/kg, on the microstructural level, we have detected clear degenerative dystrophic changes. There are vertical micro-cracks forming, and in the peripheral zones of the cartilaginous surface, there is erosion. Chondrocytes of the tangential zone undergo necrotic changes with formation lacunae without chondrocytes. Vacuolar dystrophy is developing, as well as necrotic changes, which most often take place in the transitional and rarer in the radial zone. Some chondrocytes are absolutely lysed.

As a result of the electronic microscopic research we have established that chondrocytes of the superficial zone undergo deformation. Fibrils of the collagenic fibers are located chaotically, some of them undergo lysis. In the cytoplasm of the transitional zone, there are phenomena of extension of Golgi complex and cisterns of a smooth and granular endoplasmatic reticulum. In the perinuclear zone, there are signs of clarification of the cytoplasm. The areas of the transitional and basal zones contain necrotized chondrocytes with signs of destruction of organelles.

After 21 days under the influence of an opioid analgesic in the dose of 20 mg/kg, on the microstructural level, the articular surface was not flat and had erosion, which embraced the cell-free plate, the tangential zone, and its bottom was located in the transitional zone. The articular cartilage is thinned with violation of the zonal composition. There was focal separation of the cell-free plate, as well as edema, fragmentation and disintegration of collagenic fibers of the tangential zone. The number of cellular rows in the transitional and radial zones was decreased. In the radial zone, chondrocytes did not form columns. In the transitional zone, there were encountered empty lacunae.

We have detected clear alternative changes in chondrocytes, destruction of the

cartilaginous matrix and collagenic fibers in the course of the electronic microscopic research. In the peripheral zones of the cartilage on the surface of the cell-free plate, deep defects were forming, the bottom of which was extended to the transitional zone. In the chondrocytes of the superficial zone, we detected development of destruction, as well as signs of necrotic changes. In many chondrocytes of the transitional and basal zones, there were noted increased cases of death of cells both by necrosis and apoptosis. Lacunae without chondrocytes are visualized.

After 28 days under the influence of an opioid analgesic in the dose of 25 mg/kg, on the microstructural level, in addition to dystrophic and necrotic changes of chondrocytes, there are minor signs of development of regenerative processes of the cartilaginous tissue. Vacuolar dystrophy and necrotic changes were detected in the chondrocytes of the radial zone. Insular areas of cartilaginous regenerative nodules were sometimes encountered.

In the course of the electronic microscopic research, we have found that the the articular surface is not flat, chondrocytes are not densely located. In the chondrocytes of the intermediary and basal zones, there is registered development of degenerative and necrotic changes and apoptosis. There are necrotic changes in the chondrocytes of the transitional zone. Apart from chondrocytes where dystrophic and necrotic changes are developing, in the superficial and intermediary zones, there are cells with preserved structure and high functional activity. Some cristae of mitochondria are shortened. In the peripheral zones of the articular cartilage, there is noted variegated thickening of collagenic fibers; cell-free zones are encountered.

After 35 days under the influence of an opioid analgesic in the dose of 30 mg/kg, on the microstructural level, there are signs of heterogeneous changes of the articular cartilage. There are areas of substitution of the cartilaginous tissue, by thickening of the cell-free plate and focal separation of the stroma of the tangential zone. There are signs of vacuolar dystrophy and necrosis in the chondrocytes of the transitional zone. There is vacuolar dystrophy of chondrocytes in the radial zone, rarer – their necrotic changes. There are areas with phenomena of necrotic changes in the chondrocytes of the tangential zone. Chondrocytes of the transitional and radial zones are located

irregularly. The articular cartilage is substituted by fibrotic cartilage. In the subchondral areas, there are signs of proliferation of osteoblasts, appearance of osteocytes in osteocytarian lacunae, with formation of osseous projections and thickening of collagenic fibers.

We have determined in the course of the electronic microscopic research that in the strata of the articular cartilage there appears irregular thickening of fibrils of collagenic fibers of the cell-free plate and increase of the volume of the cartilaginous matrix. In the chondrocytes of the transitional zone, there are chondrocytes in the condition of necrosis and apoptosis. In the radial zone, there is clear vacuolar dystrophy of multiple chondrocytes, as well as their necrotic changes. Profiles of the granular endoplasmatic reticulum almost do not contain ribosomes, which is accompanied by total destruction of organelles and accumulation of adipose infiltrations and glycogen grains. The nucleus undergoes significant pyknosis. In the subchondral zone, there is noted appearance of osseous projections. There are areas of transformation of osteoblasts into young osteocytes.

In the course of sampling of experimental matter after 42 days under the influence of an opioid analgesic in the dose of 35 mg/kg, on the microstructural level, there were detected expressed structural changes of the articular cartilage. The cell-free plate was irregularly thickened, there was fibrotic panus. The number of collagenic fibers in the cell-free plate, tangential, transitional and radial zones was increased. There was noted vacuolar dystrophy and necrotic changes of chondrocytes in the proliferation zone.

In the course of the electronic and microscopic research, we have detected disorganization of the matrix, and in the chondrocytes – degenerative and necrotic changes and development of apoptosis. On the articular surface, there are frequent indentations with ruination of fibrils of collagenic fibers of the superficial zone. There is noted clarification of the matrix with ruination of fibrils of collagenic fibers in the transitional and basal zones. There are chondrocytes in the condition of ‘dark-cell death’. In the subchondral areas, the intensive osmiophil matrix is irregular, the ossification front is irregular either.

After 56 days in rats, after two-weeks suspension of opioid, on the

microstructural level, there was no progression of dystrophic and degenerative changes and evident reparative regeneration of the cartilaginous tissue. Express erosion of the articular surface and clear architectonics of the zones of the articular cartilage were not observed. There were no manifestations of disintegration of collagenic fibers. Lacunae without chondrocytes were rare. Osseous trabeculae of subchondral areas were insignificantly thickened.

There were detected degenerative changes in the chondrocytes of the superficial zone in the course of the electronic microscopic research. There were encountered chondrocytes with preserved cytoplasmatic organelles and a moderately osmiophil cytoplasm. The volume of the interterritorial matrix was increased. Destructively altered chondrocytes in the intermediary and basal zones were found rarer than in animals for which Nalbufin had not been suspended. In the transitional zone, there were chondrocytes with preserved cytoplasmatic organelles. In the basal zone, chondrocytes increased in their volume were localized. In addition to intensification of functional activity of some chondrocytes, there was noted moderate normalization in the cartilaginous matrix. There were visualized areas of the matrix with preserved collagenic fibers. Intensification of ossification in subchondral areas was not observed.

Thus, with the help of modern mutually complementary methods of research, we have received new information about structural aspects of the components of the knee joint in normal condition and dynamics of changes in different stages of the course of experimental opioid influence. The method of statistical analysis used in the paper has allowed systematizing the received results, drawing parallels of the processes occurring in the structural components of the knee joint in normal condition, and in dynamics of experimental opioid influence.

**Key words:** knee joint, articular cartilage, experimental opioid influence, white rat.

**Список публікацій здобувача за темою дисертації**

**Наукові праці, в яких опубліковані основні наукові результати дисертації:**

1. Kryvko Y., Voitsenko K. Morphology of bones in the posterior limbs or rats in the norm. Deutscher Wissenschaftsherold German Science Herald, Німеччина 2017; №5:34-37 (Внесок здобувача: провів експериментальну частину роботи, забір матеріалу, опис, підготував матеріал до друку).

2. Voytsenko K.I. Microstructural characteristics of the knee joint cartilaginous surface in rats within the norm. Deutscher Wissenschaftsherold German Science Herald, Німеччина 2018; №3:33-37.

3. Войценко К.І. Ранні морфологічні зміни колінного суглоба щурів після опіоїдного впливу. Патологія, Україна 2018 Том 15, №3(44):386-389.

4. Voytsenko K.I. Pathologic signs in the cartilaginous layer structures of the knee joint of rats at the end of the second week of experimental opioid effect. Deutscher Wissenschaftsherold German Science Herald, Німеччина 2018; №4:32-35.

5. Войценко К.І. Динаміка наростання патологічних змін у структурних компонентах хрящового покриття колінного суглоба щура наприкінці третього та четвертого тижнів експериментального опіоїдного впливу. Science Review Польща 2018;9(16):11-18.

6. Войценко К.І., Кривко Ю.Я., Пальтов Є.В. Патоморфологічні прояви у структурах хрящового покриття колінного суглоба наприкінці п’ятого та шостого тижнів експериментального опіоїдного впливу. Science Review Польща 2018;10(17):9-15. (Внесок здобувача: провів аналіз отриманих результатів).

7. Войценко К.І., Пальтов Є.В., Кривко Ю.Я. Морфологічна характеристика структурних компонентів хрящового покриття колінного суглоба на ультраструктурному рівні в нормі. World Science Польща 2019;1(41), Vol.2:7-10. (Внесок здобувача: провів експериментальну частину роботи, забір матеріалу, описав і провів аналіз результатів, підготував матеріал до друку).

8. Войценко К.І., Пальтов Є.В., Кривко Ю.Я., Голейко М.В. Динаміка морфологічних змін структурних компонентів хрящового покриття колінного суглоба на ультраструктурному рівні наприкінці першого, другого та третього тижнів опіоїдного впливу. Science Review Польща 2019;1(18):3-10. (Внесок здобувача: провів експериментальну частину роботи, забір матеріалу, описав і провів аналіз результатів).

9. Войценко К.І., Пальтов Є.В., Фік В.Б., Кривко Ю.Я. Динаміка морфологічних змін структурних компонентів хрящового покриття колінного суглоба на ультраструктурному рівні на субхронічному та хронічному періодах експериментального опіоїдного впливу наприкінці четвертого, п’ятого та шостого тижнів. Science Review Польща 2019;2(19):15-24. (Внесок здобувача: провів експериментальну частину роботи, забір матеріалу, описав і провів аналіз результатів).

10. Войценко К.І., Пальтов Є.В., Фік В.Б., Кривко Ю.Я. Особливості морфологічних компонентів хрящового покриття колінного суглоба на мікроструктурному та ультраструктурному рівнях наприкінці двохтижневої відміни експериментального опіоїдного впливу. World Science Польща 2019; №2(42), Vol.2:10-14. (Внесок здобувача: провів експериментальну частину роботи, забір матеріалу, описав і провів аналіз результатів).

11. Войценко К.І., Пальтов Є.В., Кривко Ю.Я., Фік В.Б. Морфометричні показники суглобового покриття компонентів колінного суглоба в нормі, на різних термінах опіоїдного впливу та при відміні. World Science Польща 2019; №3:(43), Vol. 2:10-18. (Внесок здобувача: провів експериментальну частину роботи, забір матеріалу, описав і провів аналіз результатів).

**Наукові праці, які засвідчують апробацію матеріалів дисертації:**

1. Войценко К.І. Структурна дезорганізація компонентів хрящового покриття колінного суглоба щура наприкінці другого тижня експериментального опіоїдного впливу. МЕДИЧНА НАУКА-2018, м. Полтава, 16 листопада 2018 Україна 2018:44-45.

2. Войценко К.І. Особливості ультраструктурної організації компонентів хрящового покриття дистального кінця стегнової кістки та проксимального кінця великогомілкової кістки в нормі. Київський медичний науковий центр. Актуальні досягнення медичних наукових досліджень в Україні та країнах ближнього зарубіжжя: зб. матеріалів міжнародної наук.-практ. конф. (м. Київ, 4–5 жовтня 2019 р.). Київ, 2019: 12-16.

3. Войценко К.І. Патологічні прояви у структурних компонентах хрящового покриття дистального кінця стегнової кістки та проксимального кінця великогомілкової кістки наприкінці третього тижня експериментального опіоїдного впливу. Сучасний рух науки: зб. матеріалів міжнародної наук.-практ. конф. (м. Дніпро, 3–4 жовтня 2019 р.). Дніпро 2019:327-332.

4. Войценко К.І. Структурна дезорганізація компонентів хрящового покриття дистального кінця стегнової кістки та проксимального кінця великогомілкової кістки щура наприкінці другого тижня експериментального опіоїдного впливу. Актуальні проблеми морфології в теоретичній та практичній медицині; зб. матеріалів наук.-практ. конф. (м. Чернівці, 24–25 жовтня 2019 р.)Чернівці 2019:40-41.

**ЗМІСТ**

СПИСОК УМОВНИХ СКОРОЧЕНЬ.....22

ВСТУП ……...23

РОЗДІЛ 1. АНАЛІТИЧНИЙ ОГЛЯД ЛІТЕРАТУРИ…….....30

**1.1** Аналіз статистичних даних щодо ураження структур опорно – рухового аппарату…….....30

**1.2** Методи виявлення змін у структурах опорно – рухового аппарату.....44

РОЗДІЛ 2. МАТЕРІАЛ І МЕТОДИ ДОСЛІДЖЕННЯ …….....52

**2.1** Матеріал дослідження…….....52

**2.2** Методи дослідження.....54

РОЗДІЛ 3. РЕЗУЛЬТАТИ ВЛАСНИХ ДОСЛІДЖЕНЬ…….....63

**3.1** Морфологія колінного суглоба в нормі……...63

3.1.1 Структурні компоненти колінного суглоба щура в нормі.....63

3.1.2 Мікроструктурна характеристика хрящового покриття дистального кінця стегнової та проксимального кінця великогомілкової кістки колінного суглоба щура в нормі.....67

3.1.3 Морфометричні показники хрящового покриття дистального кінця стегнової та проксимального кінця великогомілкової кістки колінного суглоба щура в нормі.....70

3.1.4 Ультраструктурна характеристика хрящового покриття дистального кінця стегнової та проксимального кінця великогомілкової кістки колінного суглоба щура в нормі.....72

**3.2** Морфологія структурних компоннентів хрящового покриття дистального кінця стегнової та проксимального кінця великогомілкової кістки колінного суглоба щурів у динаміці перебігу експериментального опіоїдного впливу.....78

3.2.1 Мікроструктурна характеристика компонентів

хрящового покриття дистального кінця стегнової та проксимального кінця великогомілкової кістки колінного суглобу щурів при опіоїдному впливі.....78

3.2.2 Морфометрична характеристика структурних компонентів хрящового покриття дистального кінця стегнової та проксимального кінця великогомілкової кістки колінного суглоба щурів при опіоїдному впливі.....94

3.2.3 Ультраструктурна характеристика структурних компонентів хрящового покриття дистального кінця стегнової та проксимального кінця великогомілкової кістки колінного суглоба щурів при опіоїдному впливі.....98

**3.3** Динаміка зміни структурних компонентів хрящового покриття дистального кінця стегнової та проксимального кінця великогомілкової кістки колінного суглоба щурів при відміні опіоїдного впливу.....125

РОЗДІЛ 4. АНАЛІЗ ТА УЗАГАЛЬНЕННЯ РЕЗУЛЬТАТІВ ДОСЛІДЖЕННЯ.....136

ВИСНОВКИ.....150

СПИСОК ВИКОРИСТАНИХ ДЖЕРЕЛ.....153

ДОДАТКИ.....191

## Список умовних скорочень:

**БП** – безклітинна пластинка;

**ВГК -** великогомілкова кістка;

**ЗГ** - зона гіпертрофії;

**ЗПХ** - зона проліферуючого хряща;

**МГК -** малогомілкова кістка;

**ПеЗСХ**- перехідна зона суглобового хряща;

**ПКВГК -** проксимального кінця великогомілкової кістки;

**ПрЗСХ** – променистa зона суглобового хряща;

**СК –** стегнова кістка;

**СХ**- суглобовий хрящ;

**ТЗСХ** – тангенційна зона суглобового хряща;

**ТХВГК**- товщина хряща великогомілкової кістки;

**ТХСК**- товщина хряща стегнової кістки;

**ХОВ –** хронічний опіоїдний вплив;

**ХПДКСК** -хрящового покриття дистального кінця стегнової кістки;

**ХПеЗ** - хондроцити перехідної зони;

**ХПЗ** - хондроцити поверхневої зони.

**ХПрЗ** – хондроцити променистої зони;

**ХТЗ** - хондроцити тангенційної зони;

# ВСТУП

**Актуальність дослідження.** Морфологічні та фізіологічні особливості хрящових компонентів колінного суглоба, що зумовлюють клінічні варіанти його змін на підґрунті різноманітних патоморфологічних станів давно привертають увагу вчених [1]. Виявлено зв'язок, що супроводжується змінами у структурах опорно-рухового апарату між деякими патологічними станами після прийому певних груп фармацевтичних препаратів. Ці прояви можуть коливатись від наявності запальних змін до диструктивно - дистрофічних уражень [2, 3].

Структурні зміни органів і тканин під впливом лікарських препаратів - одна з актуальних проблем сьогодення, що є підставою для вивченння дії надзвичайно широкого спектру фармакологічних середників, які використовуються з профілактичною та лікувальною метою. Перспективним напрямком залишається вивчення структурних змін хрящових компонентів колінного суглоба при хронічному впливі опіоїду з використаннм експериментальних моделей при штучно ініційованому експериментальному стані [4 - 7].

Опіоїд – це речовина синтетичного чи напівсинтетичного походження, яка за морфохімічним складом споріднена з опіатними рецепторами і забезпечує певну психовегетативну дію: зниження порогу больової чутливості, переважно позитивні емоційні відчуття, сонливість, збудження блювотного центру, пригнічення кишкової перистальтики, зниження основного обміну та температури тіла [8 - 12]. Опіоїди давно застосовуються в медичній практиці для зменшення болю, пригнічення кашлю, підсилення ефекту наркотичних речовин, які використовуються при наркозі. Одним із найважливіших чинників патологічного впливу при неконтрольованому вживнні опіоїдів є здатність викликати патологічний потяг та залежність, що призводить до високої смертності через гострі отруєння в результаті передозування опіоїдами; інфекційних, соматичних і неврологічних ускладнень [13 - 17]. Тому вивчення патологічних змін у хрящовому покритті колінного суглоба при хронічному опіоїдному впливі має практичне значення в медичному і в соціальному аспекті, а отже, є надзвичайно

актуальним. Аналіз літературних джерел показав, що незважаючи на широкий спектр сучасних методів дослідження механізмів уражень на морфологічному рівні органів та систем, які проявляються різного плану ускладненнями при опіоїдному впливі, вони не в змозі в повній мірі розкрити цю проблему [18 - 24].

У результаті використання мікро– та ультраструктурних методів дослідження буде здійснено опис плавності наростання морфологічних змін та глибина їхніх проявів під час довготривалого опіоїдного впливу.

Проведені нами експериментальні дослідження дозволять більш детально вивчити динаміку змін трофічних процесів хрящового покриття дистального кінця стегнової та проксимального кінця великогомілкової кісток, а аналіз отриманих даних дасть можливість розширити та поглибити знання про довготривалий вплив опіоїдів на досліджувані структури і встановити глибину морфологічних змін.

**Зв’язок роботи з науковими планами, програмами, темами.**

Дисертація виконана відповідно до плану наукових досліджень Львівського національного медичного університету імені Данила Галицького і є частиною науково – дослідної теми кафедри нормальної анатомії «Структура органів та їх кровоносного русла в онтогенезі, під дією лазерного опромінення та фармацевтичних засобів при порушеннях кровопостачання, реконструктивних операціях та цукровому діабеті» (номер держреєстрації 0110U001854), яка виконувалась впродовж 2010 – 2014 рр., «Структурна організація, ангіоархітектоніка та антропометричні особливості органів у внутрішньо - та позаутробному періодах розвитку, за умов екзо- та ендопатогенних факторів» (номер держреєстрації 0115U000041) впродовж 2015 – 2019 рр. Автором самостійно виконано фрагмент дослідження, присвячений особливостям будови хряшового покриття колінного суглоба щурів у нормі та на різних етапах перебігу експериментальної моделі опіоїдного впливу. Тема дисертації затверджена Вченою радою медичного факультету №1 від 16.04.2014., витяг з протокола №7.

**Мета дисертаційної роботи** – дослідити структурні компоненти хрящового покриття дистального кінця стегнової та проксимального кінця великогомілкової кісток у нормі та морфологічні зміни в суглобовому хрящі на різних термінах перебігу експериментального опіоїдного впливу на мікро- та ультраструктурному рівнях.

**Завдання дослідження.**

1. Дослідити закономірності структурної організації компонентів колінного суглоба в нормі на макро- мікро- та ультраструктурному рівнях.
2. Встановити зміни на мікроструктурному рівні морфологічних компонентів хрящового покриття дистального кінця стегнової кістки (ХПДКСК) та проксимального кінця великогомілкової кістки (ПКВГК) під впливом опіоїду.
3. Вивчити зміни на ультраструктурному рівні морфологічних компонентів ХПДКСК та ПКВГК під впливом опіоїду.
4. Виявити морфометричні зміни морфологічних компонентів ХПДКСК та ПКВГК під впливом опіоїду.
5. Провести аналіз динаміки зміни структурних компонентів ХПДКСК та ПКВГК щурів після завершення опіоїдного впливу на мікро- ультра та морфометричному рівнях.

Об′єкт дослідження: структурні компоненти хрящового покриття суглоба щура.

Предмет дослідження: морфологічні зміни структурних компонентів ХПДКСК та ПКВГК щура при хронічному впливі опіоїду.

**Методи дослідження**. Для досягнення поставленої мети в дисертації використано: морфологічні (препарування, скелетування, мікроструктурні, ультраструктурні, морфометричні) методи, та відтворена модель хронічного опіоїдного впливу, що дозволило встановити особливості структури ХПДКСК і ПКВГК щура в нормі та морфологічні зміни у шарах ХПДКСК і ПКВГК щура на різних етапах перебігу опіоїдного впливу. Достовірність проведених досліджень підтверджено статистичними методами.

**Наукова новизна дослідження.** За допомогою комплексу морфологічних методик (препарування, скелетування, морфометрії, світлової мікроскопії, електронної мікроскопії), а також відтворення моделі хронічного опіоїдного впливу з використанням математичних і статистичних методів уперше виділено, описано та проведено зіставлення особливостей трофіки ХПДКСК та ПКВГК щурів у нормі та при експериментальному хронічному опіоїдному впливу впродовж 6-ти тижнів. На основі відтвореної експериментальної моделі хронічного опіоїдного впливу [331] вперше проведено порівняльний аналіз морфометричних даних ХПДКСК та ПКВГК щурів за допомогою гістологічних препаратів у нормі та через 1, 2, 3, 4, 5, 6 тижнів перебігу експериментального хронічного опіоїдного впливу і зіставлення отриманих данних з результатами відміни опіоїду наприкінці 8-го тижня. Отримано нові дані про динаміку мікро– та ультраструктурних змін, які виникають у тканинах ХПДКСК та ПКВГК щурів у результаті 6-ти тижневого опіоїдого впливу та після двотижневої відміни.

**Практичне значення отриманих результатів** полягає у вивченні динаміки морфологічних змін у тканинах ХПДКСК і ПКВГК в результаті опіоїдного впливу з метою встановлення початкових змін та їх поступового наростання, для яких характерна зворотність процесів, що можуть застосовувати практичні лікарі як основу при використанні опіоїдів у медичній практиці. Це також дає можливість стверджувати, що кожний тиждень хронічного опіоїдного впливу є своєрідним несприятливим етапом, упродовж якого виникають зміни в тканинах хрящового покриття колінного суглоба, що в подальшому створює сприятливе морфологічне підґрунтя, на тлі якого можливий розвиток дистрофічних змін, які призводить до розвитку артрозів та артритів, що проявляються порушеннями функцій суглоба. Отримані дані щодо структурних особливостей хрящового покриття колінного суглоба в нормі та впродовж перебігу хронічного опіоїдного впливу є джерелом фундаментальних даних, на які можуть опиратися дослідники при вивченні проблем експериментальної морфології, патоморфології та травматології. Важливим етапом у процесі стимулювання регенеративної активності ураженої тканини є виявлення закономірностей перебудови у структурних компонентах

ХПДКСК та ПКВГК кістки щура на певному етапі перебігу хронічного опіоїдного впливу при можливому збережені, стабілізації та частковому відновленні функціональної спроможності морфологічних структур хрящового покриття внаслідок експериментальної ішемізації та інтоксикації.

**Впровадження результатів дослідження.**

Одержані результати про трофіку структур ХПДКСК та ПКВГК щурів в нормі та при хронічному опіоїдному впливі з подальшим зіставленням та статистичним аналізом отриманих результатів впроваджені в науковий та освітній процес морфологічних кафедрах (анатомії, топографічної анатомії та гістології): кафедри анатомії людини та гістології медичного факультету Ужгородського національного університету, кафедри анатомії людини Української медичної стоматологічної академії, кафедри анатомії людини, оперативної хірургії та топографічної анатомії Запорізького державного медичного університету, кафедри оперативної хірургії з топографічною анатомією Тернопільського національного медичного університету імені І. Я. Горбачевського, кафедри анатомії людини Харківського національного медичного університету, кафедри анатомії, топографічної анатомії та оперативної хірургії Вищого державного навчального закладу України "Буковинський державний медичний університет", кафедри анатомії людини Тернопільського національного медичного університету імені І. Я. Горбачевського, кафедри клінічної анатомії та оперативної хірургії Вінницького національного медичного університету імені М. І. Пирогова, кафедри анатомії людини імені М. Г. Туркевича Вищого державного навчального закладу України "Буковинський державний медичний університет", кафедри анатомії людини, оперативної хірургії і топографічної анатомії Івано-Франківського національного медичного університету, кафедри анатомії людини Вінницького національного медичного університету імені М. І. Пирогова, кафедри морфології медичного інституту Сумського державного університету, кафедри оперативної хірургії з топографічною анатомією Львівського національного медичного університету імені Данила Галицького, кафедри нормальної анатомії Львівського національного медичного університету імені

Данила Галицького, кафедри гістології,цитології та ембріології Львівського національного медичного університету імені Данила Галицького.

**Особистий внесок здобувача.** Ідеї використані в роботі, належать дисертанту. Здобувачем самостійно підібрано та проаналізовано літературу з обраної теми дисертаційної роботи, схарактеризовано джерельну базу, проведено патентно - інформаційний пошук, сформульовано мету та завдання дослідження, обґрунтувано його актуальність. Автор виконав препарування колінного суглоба щурів, скелетування ділянки, морфометричні дослідження в нормі та на різних термінах експерименту. Експеримент та забір матеріалу для мікроскопічного та електронно-мікроскопічного досліджень проведено здобувачем особисто. Морфологічний та морфометричний аналіз, статистична обробка, інтерпретація отриманих результатів, їхнє узагальнення, а також написання всіх розділів дисертаційної роботи належать автору. Разом з науковим керівником визначено тему дослідження, сформульовано основні наукові положення та зроблено висновки. У наукових працях, присвячених дисертаційному дослідженню й опублікованих у співавторстві, а також у тій частині актів впровадження, що належать до наукової новизни дослідження, викладено дані, які отримав автор у процесі виконання дисертаційної роботи.

**Апробація результатів дисертації.** Основні положення дисертації обговорено на науково – практичних конференціях:

1. “МЕДИЧНА НАУКА - 2018” (м. Полтава, 16 листопада 2018).

2. "Актуальні проблеми морфології в теоретичній та практичній медицині" (м. Чернівці, 24–25 жовтня 2019 р.).

3. "Сучасний рух науки" (м. Дніпро, 3–4 жовтня 2019 р.).

4. "Актуальні досягнення медичних наукових досліджень в Україні та країнах ближнього зарубіжжя" (м. Київ, 4–5 жовтня 2019 р.).

**Публікації.** Усього за матеріалами дисертації опубліковано **15** наукових праць, з них **1 -** у вітчизняних фахових виданнях, рекомендованих для публікацій результатів дисертаційних робіт, **10 –** у закордонних виданнях, **4 –** в матеріалах конференцій та симпозіумах.

**Структура і обсяг дисертації.** Дисертацію викладено українською мовою на **208** сторінках друкованого тексту, з них **143** сторінок основного тексту. Дисертація містить такі розділи: вступ, аналітичний огляд літератури, матеріали та методи дослідження, три розділи з результатами власних досліджень, аналіз та узагальнення результатів досліджень, висновки, список використаних джерел, додатки. Робота ілюстрована **65** рисунками, **5** таблицями, **5** діаграмами, список використаних джерел літератури складається з **331** найменування, із яких – **132** кирилицею і **199** латиною.

# РОЗДІЛ 1
# АНАЛІТИЧНИЙ ОГЛЯД ЛІТЕРАТУРИ

## 1.1 Аналіз статистичних даних щодо ураження структур опорно – рухового аппарату

Сьогодні в Україні надзвичайно великою проблему є патологія кульшового суглобу, яку можна віднести до гетерогенної групи захворювань різної етіології, основою якої є прогресуюче дегенеративне ураження всіх компонентів суглоба, насамперед хряща, підхрящової кістки, синовіальної оболонки, зв'язок, капсул і периартикулярних м'язів із формуванням крайових остеофітів і помірно вираженим синовіїтом [89, 90, 94]. Дегенеративно-дистрофічні захворювання суглобів характеризується хронічним прогресуючим порушенням метаболізму суглобового хряща, кісткової структури епіфізів із подальшим втягненням у дегенеративний процес інших елементів суглоба, що супроводжується розвитком деформації суглобів, дисконгруентністю, больовим синдромом, втратою функціональної активності, розвитком вторинного запального процесу різної інтенсивності, інвалідизацією та зниженням якості життя пацієнтів [25, 65, 136]. Згідно з даними ВООЗ захворювання суглобів і хребта уражають 4% населення земної кулі. Значимість проблеми порушень опорно-рухового апарату набуває поширеності з віком, яка складає 63,5% від усіх зареєстрованих пацієнтів працездатного віку [85, 95, 116, 138, 170, 187]. Кількість хворих з патологією кістково-м'язової системи та сполучної тканини України в 2015 році за статистичними даними склала 4 526 825 осіб (9970,0 на 100 тис. населення) [51]. На боль в суглобах скаржиться 97% осіб віком від 60 років [38, 67, 109, 141, 228]. Разом з тим, в останні десятиліття досить часто хвороба проявляється в пацієнтів працездатного віку - після 40 років, особливо в жінок.

Ураження колінного суглоба із всієї патології опорно-рухового апарату зустрічається найчастіше. Найбільш розповсюдженим захворюванням суглобів, яким уражається від 6,4 до 13,9% дорослого населення є остеоартроз [35]. Більшість учених [58, 62, 73, 75, 84, 149] остеоартроз розглядають, як ізольоване захворювання суглобів, пов'язане з дегенерацією хряща в результаті природного

старіння організму людини. У сучасній літературі зустрічається багато термінів які відповідають такій патології як остеоартроз, що часто є причиною плутанини. Хоча остеоартроз, як самостійна форма дегенеративно-дистрофічного захворювання суглоба, має свою динаміку, стадійність перебігу, яка проявляється клінічними, рентгенологічними та патоморфологічними змінами в суглобі. Зважаючи на актуальність проблеми, 2016 рік було визнано роком боротьби з артозами [91, 131].

В Україні, майже третина захворювань припадає на артрози, із них - перше місце займає артроз колінного суглоба [111]. У молодому віці найчастішою причиною артрозу колінного суглоба є перенавантаження та наявність зайвої ваги. Серед основних чинників ризику захворювання – дисфункція ендокринних залоз, ожиріння, наявність соматичної патології, емоційний стрес й травматичне ушкодження суглоба, а також отруєння хімічними речовинами [122]. В основі дегенеративно-деструктивних змін, які характерні для захворювань суглобів, лежить багато взаємодіючих причин та механізмів [73, 113, 117, 118, 136].

Незважаючи на достатню кількість робіт з проблеми остеартрозу [20, 28, 40, 108] значних успіхів у вирішенні питання профілактики та лікування даної патології не досягнуто. Однією з основних причин є недостатнє вивчення патогенезу цього захворювання, знання якого не дає можливості вплинути на основні ланки розвитку патологічних процесів, які призводять до появи остеопорозу - розрідження кісток і зниження кісткової маси. Кісткова тканина, як один із різновидів сполучної тканини, виконує важливі функції в організмі та зазнає постійної перебудови для підтримання кісткової маси, мінерального балансу та відновлення мікропошкоджень скелету [29, 41, 46, 54, 78, 223, 318].

Таким чином, остеоартроз надзвичайно розповсюджене захворювання, являє собою соціоекономічну проблему і причиною стійкої втрати працездатності з подальшою інвалідністю [51, 160].

Насонова В.А. (1997) [95] вперше охарактеризувала остеоартроз як хронічне прогресуюче незапальне захворювання синовіальних оболонок суглобів різної

етіології з ознаками дегенерації суглобового хряща, структурними змінами субхондальної кістки та явним або прихованим перебігом синовіїта.

Винекненненню остеоартрозів сприяє чисельна кількість біомеханічних, біохімічних і генетичних факторів екзогенного й ендогенного походження [6, 7, 16, 26, 34, 44, 45, 52, 62, 75, 76, 77, 81, 96, 105, 111, 112, 115, 131, 148].

Багато процесів в організмі супроводжується утворенням і накопиченням ендогенних токсичних сполук, які описані як ендогенна інтоксикація [70], а при наявності морфологічних проявів зі сторони органів-мішенів (печінки, легень, нирок) як ендотоксикоз. Автори доводять, що при хронічній ендогенній інтоксикації суглобова хрящова тканина є об'єктом впливу ендогенних токсичних сполук, що в свою чергу призводить до порушення природної регенерації і ремоделювання тканини. Проводячи довготривалий експеримент (90 діб) автори встановили, що такі зміни характеризуються прискореною проліферацією клітин хряща, зниженням вмісту протеогліканів у хрящовому матриксі та формуванням проявів остеоартрозу [33, 101].

Вирішення питання пошкодження мінералізованих тканин і необхідність їхньої регенерації, пов'язане з експериментальною морфологією, яка дає можливість та дозволяє дослідити характер і динаміку змін структури та функції суглобу, а також хімічний склад кісток за умов різних впливів [34]. Тому процес ґрунтовного вивчення поведінки структурних компонентів хрящового покриття суглобів в експериментальній морфології має значне теоретичне та важливе практичне значення, яке дає можливість, на основі експериментальних моделей, розробити нові методи діагностики та лікування. Експериментальне моделювання [80, 184, 269] - відтворення, у вигляді експериментальних моделей патологічних процесів відіграє провідну роль у вивченні механізмів розвитку різноманітних захворювань. Така модель дозволяє проаналізувати певний патогенетичний шлях розвитку даної патології.

Методика моделювання остеоартрозу на експериментальних тваринах дає можливість визначити в динаміці прогностичні критерії дегенеративно-

деструктивного процесу [49], що дозволяє практичній медицині виявити та розпізнати патологію суглоба [50, 129, 156].

У роботі дослідник використовує сучасні методи дослідження, вивчає молекулярні, клітинні та системні зміни, що неможливо при клінічному дослідженні пацієнта, і, загалом, експериментальна модель встановлення патологічного стану є важливим об'єктом для оцінки терапевтичних можливостей використання лікарських препаратів при даному виді патології [6, 80]. Однак, не завжди експериментальна модель виключає всі патологічні зв'язки, метаболічні і функціональні порушення, які характерні для даного захворювання. І все ж таки можливість і потреба відтворення остеоартрозу в експериментальній моделі є актуальною і потребує подальшого вивчення. Актуальність підтверджують літературні дані [23, 24], які доводять, що не тільки у людей, але й у тварин з віком виникають остеопоротичні зміни, які обумовлені зниженням формування і збільшення резорбції кісткової тканини. Результати отримані науковцями, котрі вивчали дану патологію на тваринах вказують, що трофічні розлади в кістковій тканині у щурів розвиваються вже після першого року життя. Ґрунтовні статистичні дослідження зроблені автором MacFail C.M. у 2000 році вказують, що остеопороз вражає близько 20 % собак у популяції тварин віком більше одного року.

За даними сучасної статистики, патологія кістково-м’язової систем з ураженням сполучної тканини, безпосередньо залежить від вживання сильнодіючих і психотропних препаратів медичного та сурогатного походження. У літературних джерелах [52, 69, 74, 75, 84] висвітлюються результати досліджень, що присвячені патоморфологічним змінам в тканинах та органах при неконтрольованому вживанні опіоїдних середників медичного та кустарного виробництва. Відомо, що токсичні речовини накопичуються в навколоклітинному просторі, впливають та порушують клітинний метаболізм, особливо регуляторні й адаптаційні функції органів та організму в цілому [28, 126, 127, 128]. Проблема неконтрольованого вживання сильнодійних і психотропних препаратів медичного та сурогатного походження є складною й актуальною, а її наслідки на організм -

вражаючі [136, 300]. На це вказують автори роботи, присвячених вивченню впливу опіатів на морфологію внутрішніх органів і нервової системи: печінку [223], парадонт [126, 127], сітківку [104, 105], ободову кишку, мозолисте тіло. Опубліковані дані свідчать про ураження майже всіх органів в осіб із залежністю від опіатів, які приймають наркотичні знеболювальні препарати [159]. Автори також досліджували вплив морфіну на структурну організацію епіфізарного хряща статевозрілих щурів [123, 176, 177]. Разом з тим, нез'ясованим залишається питання щодо проявів токсичної хондропатії на основі опіоїдного впливу та появи, наростання дегенеративних змін структурних компонентів колінного суглоба. Безсумніву, детальне вивчення суглобових поверхонь дистального кінця стегнової кістки та ПКВГК щурів в експериментальному аспекті має велике теоретичне значення для встановлення закономірностей появи й наростання морфологічних проявів на тлі впливу опіатів. Заслуговує на увагу вивчення особливостей структурної дезорганізації структурних компонентів ХПДКСК та ПКВГК.

Доведено, що у ранньому періоді опіоїдного впливу у структурах колінного суглоба експериментальних щурів виникають зміни в синовіальному шарі та в зоні проліферації хондроцитів, які можуть бути передумовою наступних патологічних проявів опіоїдної хондропатії [206, 244]. При подальшому прогресуванні ураження суглобу відбуваються зміщення обміну в бік катаболічних процесів, погіршуються його біомеханічні властивості, а це негативно впливає на кісткову тканину, що призводить до порушення обміну, підвищення внутрішньо-кісткового тиску, відбувається розвиток субхондального склерозу і остеофітозу [2].

Однак, і досі лишається не вивченим питання, щодо проявів токсичної хондропатії на підґрунті опіоїдного впливу та динаміка появи й наростання дегенеративних змін структурних компонентів дистального кінця стегнової кістки та ПКВГК щурів при гострій, субхронічній і хронічній фазі перебігу експериментального опіоїдного впливу.

Структурні зміни епіфізарного хряща експериментальних тварин після тривалого введення морфіну відповідають даним, які отримані ще у 1991 році авторами Essen EV, Bovill JG, Ploeger EJ, котрі описували потоншення епіфізарного хряща статевозрілих щурів. У результаті опіоїдного впливу виникали деструктивно-дегенеративні зміни суглобового хряща, що супроводжувались появою узур і початком формування фіброзного паннуса. Морфологічні зміни структур колінного суглоба, ймовірно, пов'язані зі зменшенням рівня тестостерону [150]. Описано, що в хондроцитах і синовіоцитах відбувається експресія рецепторів до опіатів [189], що може обґрунтовувати можливість прямого токсичного впливу опіатів на суглобовий хрящ (СХ).

Незважаючи на те, що у літературі існують повідомлення про патоморфологічні зміни у ряді органів та систем на тлі опіоїдного впливу [3, 43, 104, 105, 126, 139, 143, 155, 196, 274], лишається не з'ясованим питання опіоїдної ангіохондродистрофії. До кінця не описаним є питання плавності наростання і глибини ангіо- та хондродистрофій в різні терміни експериментального опіоїдного впливу.

За даними авторів [104, 105, 126, 145, 152] у ділянці кальцифікованого хряща локалізуються переважно як гіпертрофовані хондроцити, які розташовуються на значній віддалі одне від одного, так і хондроцити, що знаходяться в стані дегенерації. Лакуни широкі, зустрічаються також лакуни без хондроцитів. Ядра хондроцитів зменшені в об'ємі, щільні, цитоплазматичні структури організовані слабо, із значною кількістю гранул глікогену, ліпідними включеннями.

Для визначення змін, які притаманні порушенню функції кульшового суглобу потрібно звернутись до анатомії. Кожна кінцівка складається з сегментів-важелів. Кістка бере на себе статичне навантаження (саме епіфізи кістки), а м'язи – динамічне [197]. Головне статичне навантаження діє на хрящ епіфізу. При фізіологічному навантаженні хрящ витримує силу, яка впливає на нього. Коли навантаження збільшується, частина статичної сили з хряща спрямовується на м'язи, які починають працювати в посиленому, спеціальному режимі. Отже, м'язи, через сигнал, який надсилає мозок, отримують частину статичного

навантаження, яке призначалося для хряща. Зміна ритму роботи м’язів провокує запуск інших механізмів. Таким чином, сила, яка діє на нижню кінцівку, в тому числі, на колінний суглоб, а саме на епіфіз з хрящовим покриттям, перевищує протекторні властивості хряща, яка порушує фізіологічну адаптацію (вільний рух суглобових поверхонь), що, в свою чергу, впливає на зворотній зв'язок і порушує морфологічну структуру суглобу [2, 70, 289]. Тому для повного розуміння змін морфологічної структури хряща важливим є норма на макро-, мікро- та ультраструктурних рівнях [12, 22]. Згідно з нормами - формування кісткової тканини врівноважене процесами резорбції. Порушення балансу між процесами резорбції і формуванням кісткової тканини має місце при цілому ряді патологій [21, 65, 82, 93]. Постійне оновлення складових, що входять до складу кісткової тканини, процеси творення і руйнації, компенсаторно-адаптаційні реакції у відповідь на зміну, свідчать про те, що кісткова тканина є динамічною, а не статистичною структурою.

Хрящ складається з двох основних елементів: міжклітинної речовини (матрикса), що становить 98% об’єму хрящової тканини та клітин хондроцитів і хондробластів (2%). Автором Кожановою Т. Г. (2010) [71] встановлено, що структурна організація епіфізарного хряща колінного суглоба інтактних тварин зберігає архітектоніку хрящової тканини. Зовнішня поверхня безклітинної пластинки гладка, вкрита тонким щільним шаром, без пошкоджень. У безклітинній пластинці розташовується значна кількість мікрофібрил колагенових волокон, що впорядковані паралельно до суглобової поверхні. Поодинокі хондроцити поверхневої зони (ХПЗ) видовженої форми, вузькі. Ядро хондроцитів поверхневої зони об’ємне, овальне, містить незначну кількість гетерохроматину у вигляді темної смужки по периферії ядра. Центральна частина ядра заповнена переважно еухроматином, з дрібними включеннями гетерохроматину. Поверхня хондроцитів - нерівна, на ній візуалізуються короткі цитоплазматичні відростки. Об’єм цитоплазми хондроцитів поверхневої зони незначний. У ній зосереджується значна кількість цистерн гладкої ендоплазматичної сітки, поодинокі мітохондрії, короткі профілі гранулярної ендоплазматичної сітки,

рибосоми, а також дрібні електроннощільні включення. Поблизу ядра проглядається комплекс Гольджі з поодинокими секреторними міхурцями. Фібрили колагенових волокон матриксу поверхневої зони - тонкі, матрикс однорідний, його волокнисті компоненти чітко впорядковані. Хондроцити перехідної зони (ХПеЗ) округлої форми розташовуються в лакунах ізогенними парами. На поверхні хондроцитів цієї зони чітко візуалізуються мікроворсинки та вирости**.** Ядро заповнене переважно еухроматином, з незначними включеннями гетерохроматину, що розташований переважно в периферичних ділянках поблизу каріолеми. Профілі гранулярної ендоплазматичної сітки містять білковий вміст, на її мембранах візуалізуються рибосоми. У цитоплазмі також містяться секреторні міхурці, поодинокі мітохондрії, вільні рибосоми та поодинокі зерна глікогену. У хондроцитах перехідної зони з добре вираженою гранулярною ендоплазматичною сіткою, що містить значну кількість рибосом цитоплазма переважно помірної електронної щільності, що свідчить про високу активність синтезу білків, зокрема колагену [77, 145, 255], глікозаміногліканів [48, 53, 125, 293]. Тенторіальний матрикс перехідної зони, що оточує хондроцити збережений, містить колагенові фібрили та протеоглікани. Фібрили колагенових волокон між територіального матриксу мають різну орієнтацію, проникають в перилакунарні ділянки, формують сітку.

Упродовж тривалого часу будова суглобової поверхні залишалась об’єктом дискусій [20, 21, 22, 25, 32]. Вважали, що СХ покритий безклітинною пластинкою Павлова В.Н. (1989) хондральною мембраною [114]. Пізніше було встановлено, що СХ покритий синовіальним шаром, товщина останнього динамічно змінюється протягом постнатального періоду та зменшується при експериментальному остеоартриті [124, 297]. Проте, динаміка зміни товщини синовіального шару капсули суглобу як в нормі, так і після шкідливої дії залишається недостатньо вивченою. Вісцеральна частина синовіального шару виконує імунобіологічну роль, захищаючи хрящ від агресивного впливу синовії. Отже, порушення динаміки зміни товщини синовіального шару може служити фактором ризику щодо виникнення суглобових патологій.

На сьогодні досить широко висвітлені механізми порушення метаболізму хряща, запалення і зміни субхондральної кістки, які уражають практично всі структури суглобу з формуванням хондритів, синовіітів і остеїтів [80, 132, 157]. Унікальною особливістю суглобового хряща є те, що його функціональні властивості багато в чому визначаються наявністю високо специфічного позаклітинного матрікса, де постійне ремоделювання відбувається за допомогою хондроцитів і хондробластів, регуляція яких безпосередньо здійснюється складним комплексом ендокринних і медіаторних механізмів, враховуючи що СХ не містить судин і нервових закінчень. Порушується баланс між анаболічними і катаболічними процесами з перевагою останніх, в яких є кількісні та якісні зміни протеогліканів- білково-полісахаридних комплексів, що забезпечують стабільність структури колагенової мережі, яка є основою хрящового матриксу. Великого значення надається активації матричних протеїназ (колагенази, фосфоліпази А2) гіперекспресії прозапальних цитокінів (інтерлейкін (ІЛ.)-1, фактор некрозу пухлини- α) і дефіцит протизапальних цитокінів, наприклад, трасформуючого фактора росту-β та інгібітора плазміногена-1, які підсилюють катаболічні процеси при пошкодженні хряща. Крім того цитокіни здатні гальмувати синтез інгібіторів ензимів, що призводять до збільшення активності протеаз. Руйнування колагенових волокон II типу, деградація протеоглікановых макромолекул – лізосомальний шлях клітинного пошкодження, що веде до подальшої деградації матриксу хряща запускає надлишок ферментів в матриксі хряща [55, 217, 220].

Існує ще один механізм деструктивних процесів у суглобах пов'язаний з гіперекспресією ізоформи синтетази оксиду азоту (NO)–ферменту. Підвищення рівня NO призводить до розвитку резистентності хондроцитів до дії факторів росту, яка в свою чергу пригнічує синтез компонентів хрящового матриксу, індукує апоптоз хондроцитів [280].

Встановлено, що ризик виникнення та прогресування остеоартрозу залежить від стану субхондральної кістки. Велику роль у патогенезі ОА надають супероксидному радикалу, зменшенню синтезу синовіоцитів гіалуронової

кислоти, а також гіперпродукції простагландину Е2, який стимулює активність остеобластів й індукує фібропластичну дегенерацію хряща [110, 302]. Доведено, що кісткова тканина є мішенню для дії гормоноподібних речовин і гормонів, у тому числі для глюкокортикоїдів [256]. Високі дози гормону, в свою чергу пригнічують проліферацію остеобластів, сприяють зменшенню їх розмірів, підвищують активність та кількість остеокластів, стимулюючи резорбцію кістки й розвиток остеопоротичних змін та, як наслідок, остеоартрозу [8, 249]. У кістковому матриксі активується деградація колагенових волокон та порушується процес мінералізації [245]. Сьогодні відомо, що під дією глюкокортикоїдів порушується баланс кісткового ремоделювання в результаті прямого й опосередкованого впливу гормонів на клітини та матрикс кісткової тканини [115, 133].

Аналіз літературних джерел [117, 125, 142, 151] підтверджує, що патогенетичною основою остеоартрозу є порушення метаболізму хряща, передусім, його протеогліканового комплексу. СХ складається з клітин, які вбудовані у матрицю волокнистого колагену в межах сконцентрованого водного протеогліканового гелю. Цілісність цієї матриці визначає біомеханічні властивості суглобового хряща. Протеоглікани – це великі макромолекули, що складаються з білкового ядра, до якого приєднані множинні ланцюга глікозоаміногліканов й олігосахаридів. Хондроїтин сульфат (ХС) – важливий клас глікозоаміногліканов, необхідних для формування протеогліканів, знайдених у суглобовому хрящі. Первинна біологічна роль ГК у припиненні або попередженні дегенерації суглоба безпосередньо обумовлена його здатністю діяти як есенціальний субстрат для стимулювання біосинтезу глікозоаміногліканов і гіалуронової кислоти, що необхідні для формування протеогліканів, що знаходяться в структурній матриці суглоба. Хондроїтин сульфат абсорбується неушкодженим або у вигляді компонентів та забезпечує додатковий субстрат для формування здорової суглобової матриці. Синтез ГК6-Ф починається зі структурної перебудови глюкози- 6-фосфату у фруктозу-6-фосфат, щоб полегшити взаємодію з амінокислотою глутаміном. Фермент глюкозамін-

синтетаза полегшує переміщення амідної групи (NH3) від глутаміну до фруктози-6-фосфату. Фермент ізомерізірує - це з'єднання, щоб сформувати ГК6-Ф. Молекула є попередником усіх гексозамінів та їх похідних. ГК6-Ф згодом ацетилюється коензимом А, що призводить до формування N-ацетілгліко-заміна (НАГ). НАГ інколи перетворюється в N-ацетілгалактозамін або в N-ацетілманнозамін [106,290]. Хондроїтин сульфат, дерматансульфат, кератансульфат, гепарансульфат і гепаран є сполуками, що класифікуються як глікозоаміноглікани. ХС сформований насамперед з об'єднання чергуються залишків сульфатованих і/або несульфатованих залишків глюкуронової кислоти і N-ацетілгалактозаміна в полісахаридних ланцюгах. Хоча хондроїтин сульфати часто згадуються як гомогенна субстанція, їхні полісахаридні ланцюги складаються з декількох унікальних, але структурно подібних дисахаридів, серед яких найбільш часто зустрічаються ХС А (хондроїтин-4-сульфат) і ХС С (хондроїтин-6-сульфат). Через біохімічну різноманітність дисахаридів (заснованому на числі і положенні груп сульфату і відсотка подібних дисахаридів), включених в первинну структуру ланцюга полісахариду, ХС – гетерогенна група сполук, що мають різну молекулярну масу і питому вагу [30]. Ця здатність мати подібну, але змінну первинну структуру дозволяє хондроїтин сульфату спеціалізувати біологічні функції в межах живого організму. ХС є компонентом протеогліканів. Протеоглікани – макромолекули (гігантські молекулярні комплекси), що містять багато молекул глікозоаміногліканів (деякі з яких – ХС), прикріплені до довгого ланцюга гіалуронової кислоти (гіалуронату). Одна з найбільш важливих фізіологічних функцій глюкозаміну – стимуляція синтезу речовин, необхідних для виконання належної суглобової функції. В експериментальних дослідженнях доведено, що глюкозамін стимулює синтез протеогліканів, пригнічує деградацію протеогліканів і стимулює регенерацію хряща після експериментально викликаного ушкодження. Глюкозамін не пригнічує циклооксигеназу і протеолітичні ферменти, що залучені в запальну реакцію. На відміну від НПЗП, діючих шляхом інгібування циклооксигенази і модифікації синтезу простагландинів, механізм дії ГК пов'язаний з його

здатністю стимулювати синтез протеогліканів, необхідних для стабілізації мембрани клітини і збільшення внутрішньоклітинної субстанції [11, 120].

Механізм дії ХС подібний ЦК, так як він може також забезпечити субстрат для синтезу протеогліканів. ГК і ХС надавали in vitro стимулюючий вплив на продукцію протеогліканів культурою диференційованих людських хондроцитів, на ріст і метаболізм глікозоаміногліканів. В умовах експерименту глюкозамін гідрохлорид, глюкозамін гідройодид і глюкозамін сульфат сприяли суттєвому збільшенню глікозоаміногліканов у позаклітинному матриксі хряща. Хоча хондроїтин сульфат також здатний позитивно впливати на метаболізм глікозоаміногліканів, його ефект був менш істотним [36, 110, 112].

Глікозаміноглікани відіграють низку важливих функцій для забезпечення цілісності капсули суглобу та адекватного функціонування суглобу як органу: регулюють транспорт молекул через тканини суглобової капсули; утримують воду, підтримуючи тургор тканин та інтегруючи інтерстиціальний матрикс; підтримують високу в'язкість та любрікативні властивості синовіальної рідини; виконують морфогенетичну функцію, відіграючи ключову роль у процесах клітинної адгезії та міграції [134]. У літературі недостатньо даних про динаміку розподілу глікозаміногліканів в капсулі суглобу в нормі та після дії антигенів.

Процес морфогенезу супроводжується змінами вуглеводно-рецепторного апарату інтра- і екстрацелюлярного матриксу. Лектини за рахунок селективності зв'язування з вуглеводними залишками, визнані найбільш інформативними молекулярними зондами, що дозволяють вивчати експресію глікокон'югатів на клітинній мембрані. При формуванні вторинного осередку окостеніння спостерігаються динамічні зміни експресії рецепторів до лектину арахісу на структурах субхондральної кістки, що формується. Максимальна інтенсивність експресії рецепторів до лектину арахісу спостерігається на цитоплазматичній мембрані остеокластів субхондральної кістки та хондрокластів глибокої зони суглобового хряща досліджуваних термінів та груп спостереження [91, 97, 98, 99, 100].

Фізіологічне значення сполучної тканини має дуже велике значення, зважаючи на її розповсюдження в різних органах і системах організму. Загалом вона складає близько половини маси тіла, з якої побудовані скелет, шкіра, хрящі, сухожилля та зв’язки, основа органів. Метаболізм сполучної тканини, як провідна складова метаболізму організму в цілому, є біологічним маркером вікових змін організму [92].

СХ напряму пов'язаний з синовіальною оболонкою, відповідно до дегенеративно-дистрофічних змін суглоба, початком яких є запалення, яке в подальшому напряму залежить від співвідношення клітинних елементів синовіальної рідини [96]. Автори, на основі цитологічного дослідження синовіальної рідини, об’єктивно оцінювали характер протікання патологічного процесу в суглобах, а величина клітинного індексу слугувала прогностичним критерієм, який в кожному конкретному випадку вказував на дегенеративно-дистрофічні зміни всередині суглоба. Таким чином автори [193, 296] встановили статистичну достовірну залежність ступеня дегенеративно-дистрофічних змін у віддаленому періоді від проявів запалення суглоба в ранні терміни хвороби. Тому велику роль в структурно-функціональній організації суглобового хряща відіграє саме ефективність мікроциркуляції і лімфатичного дренажа синовіальної оболонки. У нормі виявлена велика кількість кровоносних і лімфатичних капілярів, в перикапілярних просторах - колагенові волокна і фібробласти, які розміщені рівномірно по всіх площині. У пацієнтів з артрозами уже першої стадії авторами виявлено стаз еритроцитів в кровоносних капілярах і мікросудинах, набряк периваскулярних просторів і хаотичне розміщення пучків колагенових волокон.

Встановлена взаємозалежність вікових змін гормонального статусу та обміну сполучної тканини [129]. Отже, вивчення відмінностей метаболізму сполучної тканини в суглобі є додатковими маркерами патологічних процесів, що вивчаються. Загальними віковими змінами, які властиві всім видам сполучної тканини, а також у статевих органах та суглобах є зменшення вмісту води і співвідношення основна речовина/волокна. Показник цього співвідношення

зменшується як за рахунок зростання вмісту колагену, так і в результаті зниження концентрації глікозаміногліканів [119, 120, 125]. У першу чергу спостерігається зниження вмісту гіалуронової кислоти. Однак, у літніх жінок з переходом в менопаузу, не тільки зменшується загальна кількість кислих глікозаміногліканів, але змінюється і кількісне співвідношення окремих гліканів. Одночасно відбувається також зміна фізико-хімічних властивостей колагену (збільшення числа і міцності внутрішньо- і міжмолекулярних поперечних зв'язків, зниження еластичності і здатності до набрякання, розвиток резистентності до колагенази і т.п.), підвищується структурна стабільність колагенових волокон (прогресування періоду «дозрівання» фібрилярних структур сполучної тканини) [ 216].

В основі остеоартрозів лежить ураження всіх елементів суглоба, в першу чергу, суглобового хряща, субхондральних відділів кістки, синовіальної оболонки, зв’язок, капсули, периартикулярних м’язів. Ці зміни відбуваються в результаті того, що травмування суглобового хряща при навантаженні перевищує швидкість його фізіологічного відновлення, тобто відбувається вплив змінених морфологічних структур на виконання функцій органами, тканинами та клітинами [64]. Враховуючи достатню кількість літературних даних, можна стверджувати, що на сьогодні вивчено патогенез дегенеративно-дистрофічних процесів у суглобі [37, 39, 89, 124, 296]. Проте не існує єдиної думки про пускові механізми і ступінь структурних змін його компонентів.

У зоні проліферуючого хряща хондроцити еліпсоїдної форми, розташовуються у складі радіальних колонок. Їхні краї нерівні, формують неоднорідні відростки. Ядро об’ємне, ендоплазматичний ретикулум виражений слабо. Часто виявляють фігури мітозів хондроцитів зони проліферуючого хряща. Фібрили колагенових волокон між територіального матриксу товстіші, у порівнянні з колагеновими волокнами поверхневої та перехідної зон [295].

Зона гіпертрофії (ЗГ) представлена в основному об’ємними зрілими хондроцитами із електронносвітлою цитоплазмою, що містить чисельні вакуолі, ліпідні включення та чисельні зерна глікогену, нагромадження яких є сигналом для оссифікації. Трапляються поодинокі хондроцити, об’єм цитоплазми яких

збільшується внаслідок гіперплазії гранулярної ендоплазматичної сітки, комплекса Гольджі та мітохондрій [127, 128].

Унікальною особливістю суглобового хряща є наявність високо специфічного зровнішньоклітинного матрикса. Постійне ремоделювання матрикса відбувається внаслідок діяльності хондроцитів і хондробластів, регуляція функції яких безпосередньо здійснюється складним комплексом ендокринних і медіаторних механізмів, в зв'язку з тим, що СХ не містить судин і нервових закінчень [167, 181, 182].

При пошкодженні хондроцитів з'являється невластивий нормальній хрящовій тканині колаген і протеоглікани, які не в змозі формувати агрегати із гіалуроновою кислотою, що призводить до втрати біологічних властивостей матрикса хряща. Зустрічаються хондроцити у стані дегенерації, некрозу, апоптозу та дезінтеграції. При розвитку альтеративних змін відзначається редукція органел, збільшення кількості зерен глікогену, ліпідних включень та цитоплазматичних волоконець. Ядро дегенеруючих хондроцитів поліморфне, зморщене, з ущільненою інтенсивноосміофільною однорідною нуклеоплазмою, органели зазнають редукції, подекуди зустрічаються вакуолізовані мітохондрії, поодинокі цистерни гранулярної ендоплазматичної сітки. Міжтериторіальний матрикс перехідної зони об'ємний, однорідний, помірної електронної щільності, дрібнозернистий, містить товстіші ніж у поверхневій зоні фібрили колагену, а також нитки протеогліканів різної товщини. Колагенові волокна мають різнонаправлену орієнтацію, пронизують міжтериторіальний маткрикс, а також проникають у перилакунарні ділянки [155, 156, 158, 183].

**1.2 Методи виявлення змін у структурах опорно – рухового аппарату.**

Для встановлення патологічних змін колінного суглобу використовували різноманітні методи. Однак, раніше методи діагностики захворювань суглобів часто не дозволяли виявити на ранніх стадіях пошкодження суглобового хряща, який руйнується в більшості випадків швидше, ніж кістка.

Морфологічні та фізіологічні особливості ХПДКСК та ПКВГК, що зумовлюють клінічні варіанти його змін на підґрунті різноманітних

патоморфологічних станів давно привертають увагу вчених [71, 87, 92, 103]. Захворювання супроводжується порушенням функціонування клітин кісткової тканини, формування органічного матриксу та демінералізацією кісток, хондродистрофічними змінами, що лежать в основі виникнення остеоартрозів [108, 114, 121, 122, 162, 164]. Ще в 1997р. автор Curl W. W., виконавши 31516 артроскопій колінного суглоба, виявив ушкодження суглобового хряща різного ступеня в 19827 (63%) пацієнтів.

Результати, які отримали дослідники [127, 128, 160], показали, що зниження густини кістки при опіоїдній інтоксикації супроводжувалось активністю кісткової еластази. Тому зроблено припущення, що еластаза виконує деструктивну роль в патологічній і віковій резорбції кісткової тканини. Окрім того еластаза активує матриксні металопротеінази колагенозу, желатиназу і стромелізин, які приймає участь в деградації колагена кісткової тканини. Особливістю патоморфології остеоартроза є найбільш ранні зміни хряща, що пов'язані з гіпергідротацією (обідніння матриксу поверхневого шару хряща протеогліканами). А також спостерігається некроз частини хондроцитів, потовщення фібрил колагену. У більш глибоких шарах хряща розвиваються реактивні зміни - гіперплазія і проліферація хондроцитів із збільшенням їх синтетичної функції, підвищення синтезу протеогліканів. Усе це являється передвісником деструкції хряща стверджують Денисюк В.И, Денисюк Е.В. (2012) [51].

В основі порушення метаболізму хряща при даній патології лежать кількісні та якісні зміни протеогліканів основної речовини хряща, які забезпечують стабільність структури колагенової сітки. Як правило, спостерігається недостатнє утворення або посилений катаболізм компонентів хрящової тканини. Ознакою деструкції хряща є втрата матриксом глікозамінгліканів – хондроітину сульфату, кератину сульфату, гіалуронової кислоти. При цьому змінені протеоглікани не здатні міцно утримувати воду, яка поглинається колагеном. Колаген набрякає, спричиняючи зниження резистентності хряща. Ушкоджені хондроцити продукують невластиві нормальній хрящовій тканині колаген і протеоглікани, які

не здатні формувати агрегати з гіалуроновою кислотою, що призводить до втрати біохімічних властивостей матриксу хряща [82, 117, 174, 306].

Сьогодні з успіхом вивчаються морфофункціональні властивості і органоспецифічний гістогенез елементів опорно-рухового апарату в різних модельних ситуаціях колективом кафедри анатомії та гістології ім. П.0. Ковальського. Серією досліджень автори [98, 99, 100, 101] підтверджують внутріорганні адаптивні перебудови, які лежать в основі змін макроморфології елементів м'якого остова органів локомоції, зумовлені впливом біомеханічних факторів, які призводять до перерозподілу внутріорганного кровотоку та зміни функціонального стану рецепторного апарату. Доведено, що адаптивні перетворення впливають на різні рівні структурної організації елементів м'якого остова. Кінцевим етапом цих адаптивних реакцій є збереження стабільності життєвоважливих локомоторних функцій у нових умовах середовища існування, що підтверджує їх високу біологічну доцільність. Авторами Cotofana, S., Benichou, O., Hitzl, W., Wirth, W., Eckstein, F. (2014) [166] з’ясовано загальнобіологічні та видоспецифічні особливості структурних компонентів синовіального середовища колінного суглоба в експерименті з урахуванням характеру опори та швидкості локомоції, знайдено критерії оцінки структурно-метаболічних проявів реактивних потенцій елементів м'якого остова та розроблено нові способи фасціопластики для реконструктивної та відновної хірургії.

Питання вивчення морфоадаптивних властивостей синовіального середовища колінного суглобу є важливим і розглядається як доказ високої пластичності власних фасцій і одночасно представляє великий практичний інтерес у вирішенні проблем відновної та реконструктивної хірургії органів локомоторного апарату.

Сьогодні найбільш інформативними є ьакі методи: комп’ютерна та магніто-резонансна томографія (КТ,МРТ) [84, 235]. МРТ деталізує стан хрящових поверхонь надколінка і блоку стегнової кістки, дозволяє виявити дегенерацію гіалінового хряща і діагностувати внутрішньосуглобові «миші», які виходить на

перший план при оцінці післяопераційних змін менісків, зв'язок, суглобового хряща [57]. Автори Дьякова ГВ., Дьяков КА., Карасеві ТЮ., Карасев ЕА. (2015); Карусинов ПС. (2014) [57, 67, 179] стверджують, що традиційні МРТ-симптоми є специфічними і вкрай необхідними для виявлення післяопераційних рецидивів у вигляді синовіїту. За допомогою МРТ-досліджень можна оцінити мінеральну щільність кісткової тканини та її мінеральну насиченість, яка об’єктивно характеризує можливі темпи втрати кісткової тканини з віком, при різних захворюваннях, а також таке дослідження визначає лікувальні засоби, що впливають на метаболізм кісткової тканини.

Високу інформативність і чутливість в діагностиці запальних змін м'якотканинних елементів суглобу визначається завдяки ультразвуковому дослідженню [104]. Широкі діагностичні можливості ультразвукового дослідження досягнуті за допомогою властивостям візуалізації кісткової і хрящової тканини, м'якотканинних і рідинних структур, а також через доступність і швидкість виконання [93]. Специфічні зміни синовіальної оболонки і гіалінового хряща (ознаки запального процесу в суглобах) можна діагностувати відразу, вважають автори Доленко О.В. (2013); Кожанова Т.Г, Полякова В.С, Мхитарян Е.Е, Мещеряков К.Н. (2013) [54, 72]. Високоінформативним є ультраструктурне дослідження пошарової організації клітинного складу хрящового покриття колінного суглоба, яке дозволяє оцінити форму і стадію ушкоджень суглобів [1, 31, 47, 104]. Ультразвукове дослідження (УЗД) може належити до одного із важливих методів діагностики захворювань колінних суглобів. Зважаючи на неінвазивность, і простоту УЗД використовують як для діагностики, так і для моніторингу динаміки протікання захворювання, при визначенні особливостей протікання запального процесу у колінному суглобі та оцінці ефективності лікування [91]. Ультразвукове дослідження кісток методом денситометрії дозволяє не тільки виявляти захворювання на ранніх етапах його формування, але й діагностувати цю патологію при інших нозологічних формах, як ускладнення.

Згідно з вищевикладеним, наука володіє достатньо великим арсеналом методів, що дозволяють діагностувати дегенеративні зміни в суглобовому хрящі і інших структурах суглоба. Разом з тим, відомості про гістологічну будову проксимальних епіфізарних хрящів після тривалого вживання опіоїдів у літературі практично не описано.

У роботі Нетяги С.В., Дубровина Г.М., Нетяги А.А. (2005) [97] висвітлено методику, яка дозволяє об’єктивно оцінити характер протікання патологічного процесу в суглобах і спрогнозувати подальший розвиток їх дегенеративно-дистрофічних змін шляхом вивчення співвідношення клітинних елементів синовіальної рідини. Мітрофанов В.А. (2008) [90] відзначив зменшення протеогліканів і хондроцитів у поверхневих і глибоких шарах хряща. Моніна О.В. (2016) [92] довела, що процес морфогенезу супроводжується змінами вуглеводно-рецепторного апарату інтра- і екстрацелюлярного матрикса. Авторами [9, 22, 23, 24] встановлено, що лектини за рахунок селективності зв’язування з вуглеводними залишками, визнані найбільш інформативними молекулярними зондами, що сприяють вивченню експресії глікокон’югатів на клітинній мембрані.

Однак поза увагою дослідників залишаються морфологічні особливості формування і реактивності субхондральної кістки при впливі опіатів. На сучасному етапі розвитку артрології особливо актуальним є питання вивчення морфоадаптивних властивостей синовіального середовища колінного суглобу [4]. Глибокого наукового вивчення вимагають не тільки вплив змінених морфологічних структур при виконанні функції органами, тканинами та клітинами, але й їхня зворотн'я залежність впливає на змінену функцію органу та морфологічну структуру самого об’єкту [98, 99, 101]

Питання структурних змін органів і тканин під впливом лікарських препаратів  одна із актуальних медичних проблем сьогодення, що є підставою надзвичайно широкого спектру фармакологічних середників, які використовуються з профілактичною та лікувальною метою. Перспективним напрямком залишається експериментальне вивчення структурних змін хрящового покриття дистального кінця стегнової кістки та ПКВГК щурів при штучно

ініційованому експериментальному стані введення опіоїду. Відмічений зв'язок деяких патологічних станів, що супроводжується змінами структур опорно - рухового апарату, які виникають після прийому певних груп фармацевтичних препаратів [301].

Опіоїд – це речовина синтетичного чи напівсинтетичного походження, яка за морфо-хімічним складом споріднена з опіатними рецепторами і забезпечує певну психовегетативну дію: зниження порогу больової чутливості; емоційні відчуття, переважно позитивні; сонливість і деякі типові вегетативні реакції: збудження центру блукаючого нерва, блювотного центру, пригнічення кишкової перистальтики, зниження основного обміну та температури тіла. Опіоїди давно використовуються в медичній практиці задля зменшення болю, пригнічення кашлю, підсилення ефекту наркотичних речовин, що застосовуються для наркозу[14]. Одним із найважливіших чинників патологічного впливу при неконтрольованому вживанні опіоїдів є здатність викликати патологічний потяг та залежність, що призводить до високої смертності через гострі отруєння в результаті передозування опіоїдами, інфекційних, соматичних і неврологічних ускладнень при довготривалому введенні. Тому вивчення патологічних змін ХПДКСК та ПКВГК щурів при хронічному опіоїдному впливові має суттєве практичне значення, як в медичному, так і в соціальному аспектах та є надзвичайно актуальним.

Усі ці теорії не пояснюють повністю механізми виникнення та розвитку остеоартрозу, які до тепер залишаються не до кінця з’ясованими, а лікувальна тактика чітко не визначена. Як правило, після лікування зберігається стійкий хронічний біль, розвиваються міотонічні синдроми та контрактури суглобів [18, 19, 87, 261].

Експериментальне моделювання ознак патології, як наслідок опіоїдного впливу, дозволило б в майбутньому своєчасно застосувати відповідні заходи профілактичного та лікувального напрямку. Згідно з аналізом літературних джерел [176, 301, 312] виявлено, що незважаючи на широкий спектр сучасних методів дослідження, механізмів уражень на морфологічному рівні органів і

систем, які проявляються різного плану ускладненнями при опіоїдному впливі не в змозі в повній мірі розкрити дану проблему.

Вищезазначене окреслило мету нашої роботи, що полягала у вивченні особливостей дезорганізації структурних компонентів колінного суглоба на ультраструктурному рівні на 1, 2, 3, 4, 5, 6 тижнях, відносне покращення на 8 тижні експериментального опіоїдного впливу.

Ґрунтовного вивчення поведінки структурних компонентів ХПДКСК та ПКВГК щурів в експериментальній морфології має значне теоретичне, що в подальщому буде формувати важливе практичне значення в розробці нових методів діагностики та лікування проблем даної ділянки. Аналіз літературних джерелах показав, що роботи присвячені патоморфологічним змінам в тканинах та органах при неконтрольованому вживанні опіоїдних середників медичного та кустарного виробництва в невеликій кількості існують [105, 106]. На сьогодні нез’ясованими завданнями залишаються прояви токсичної хондропатії на підґрунті опіоїдного впливу та розвиток динаміки появи та наростання дегенеративних змін структурних компонентів ХПДКСК та ПКВГК щурів при гострій, субхронічній та хронічній фазах перебігу експериментального опіоїдного впливу.

Описовий характер процесів розвитку морфологічних змін у шарах хрящового покриття дистального відділу стегнової та проксимального відділу великогомілкової кістки при експериментальному опіоїдному впливі не завжди є достатнім для глибокого аналізу сутності явищ, термінів появи та темпів наростання морфологічних змін на різних термінах протікання експериментальної патології [180].

Однак, у літературі не знайдено робіт про зміни, які відбуваються у хрящовій тканині колінного суглоба в різні терміни перебігу експериментальної опіоїдної залежності. Зважаючи на це, перед нами була поставлена низка конкретних завдань з вивчення окремих питань відповідно до середовища колінного суглоба в експерименті, а також загальнобіологічні питання органоспецифічного морфогенезу сполучнотканинних структур локомоторного апарату при змінених

біомеханічних умовах. Одним із завдань пропонованої роботи є вивчення динаміки наростання морфологічних змін в колінному суглобі та глибина їхніх проявів під час хронічного впливу опіоїду в експерименті на основі мікро – та ультраструктурних методів дослідження. Отже, особливості впливу опіоїдів на функцію колінного суглобу наше дослідження є виправданим.

Вважаємо, що вивчення морфологічних змін хрящової тканини колінного суглоба, які будуть відтворені завдяки експериментальному хронічному опіоїдному впливові є важливим науковим дослідженням, що дасть можливість в майбутньому створити морфологічну базу з подальшим використанням її у галузі експериментальної та практичної медицини, клінічної ортопедії.

# РОЗДІЛ 2
# МАТЕРІАЛ І МЕТОДИ ДОСЛІДЖЕННЯ

## 2.1 Матеріал дослідження

Дослідження виконано на 127 статево зрілих, білих, беспородних щурах – самцях масою 80 – 135 г, віком 4,5 – 7,5 місяців. Матеріал для дослідження представлений препаратами колінного суглоба, шматочками хрящового покриття дистального кінця стегнової та проксимального кінця великогомілкової кісток колінного суглоба для проведення дослідження його структурних компонентів на мікро- та ультраструктурному рівнях. Характеристика матеріалу наведена у таблиці 2.1.1.

Тварин для проведення дослідів ретельно відбирали, оглядали, зважували та проводили маркування. Відібрану групу утримували в окремій клітці на стандартному харчовому раціоні віварію. Ретельний огляд передбачав запобігання попаданню тварин з проявами внутрівіварійної інфекції у групу, яка передбачалася для забору матеріалу, на якому проводили дослідження. Хрящове покриття дистального кінця стегнової та проксимального кінця великогомілкової кісток колінного суглоба на момент забору матеріалу в інтактних тварин світло–білого кольору, помірно зволожене без явищ патологічного ураження. Усіх досліджуваних тварин було поділено на 8 груп.

Першу групу складали 15 інтактних щурів – це дало нам можливість вивчити морфометричну характеристику шарів хрящового покриття дистального кінця стегнової та проксимального кінця великогомілкової кісток колінного суглоба. Також нами вивчена мікро- та ультраструктурна будова компонентів хрящового покриття дистального кінця стегнової та проксимального кінця великогомілкової кісток у нормі.

Друга група (16 щурів) через 1 тиждень опіоїдного впливу.

Третя група (16 щурів) через 2 тижні опіоїдного впливу.

Четверта група (16 щурів) через 3 тижні опіоїдного впливу.

*Таблиця 2.1.1.*

**Характеристика матеріалу та методів дослідження**

| МАТЕРІАЛ | МЕТОДИ | | | |
|---|---|---|---|---|
| | Препарування | | | |
| Експери-ментальні групи тварин | Скелетизація морфометричне дослідження хрящового покриття компонентів колінного суглоба | Мікроскопічне дослідження хрящового покриття. | Електронно-мікроскопічне дослідження хрящового покриття | Всього |
| Інтактні щурі | 5 | 5 | 5 | 15 |
| Щурі, яким вводили опіоїд 1 тиждень | - | 8 (5 + 3 контроль) | 8 (5 + 3 контроль) | 16 |
| Щурі, яким вводили опіоїд 2 тижні | - | 8 (5 + 3 контроль) | 8 (5 + 3 контроль) | 16 |
| Щурі, яким вводили опіоїд 3 тижні | - | 8(5 + 3 контроль) | 8 (5 + 3 контроль) | 16 |
| Щурі, яким вводили опіоїд 4 тижні | - | 8 (5 + 3 контроль) | 8 (5 + 3 контроль) | 16 |
| Щурі, яким вводили опіоїд 5 тижнів | - | 8 (5 + 3 контроль) | 8 (5 + 3 контроль) | 16 |
| Щурі, яким вводили опіоїд 6 тижнів | - | 8 (5 + 3 контроль) | 8 (5 + 3 контроль) | 16 |
| Щурі, на відміні 8 тижнів | - | 8 (5 + 3 контроль) | 8 (5 + 3 контроль) | 16 |
| Всього : | 5 | 61 | 61 | 127 |

П’ята група ( 16 щурів ) через 4 тижні опіоїдного впливу.

Шоста група (16 щурів) через 5 тижнів опіоїдного впливу.

Сьома група (16 щурів) через 6 тижнів опіоїдного впливу.

Восьма група (16 щурів) через 8 тижнів після відміни опіоїдного впливу.

Загалом тривалість експерименту не перевищувала 8 тижнів. Наприкінці кожної серії перебігу експериментального опіоїдного впливу проводили забір матеріалу. Терміни спостереження за експериментальними тваринами становили від 1 до 56 діб.

Усі тварини знаходились в умовах віварію. Робота, щодо утримання, догляду, маркування та всі інші маніпуляції проводилися з дотриманням положень “ Європейської конвенції про захист хребетних тварин, які використовуються для експериментальних та інших наукових цілей ” [Стразбург, 1985], “ Загальних етичних принципів експериментів на тваринах”, ухвалених Першим Національним конгресом з біоетики [Київ, 2001]. Комісією з біоетики Львівського національного медичного університету імені Данила Галицького встановлено, що проведені наукові дослідження відповідають етичним вимогам згідно наказу МОЗ України № 231 від 01.11.2000 року (протокол № 2 від 24.02.2014 року;протокол №6 від 24.06.2019 року).

**2.2 Методи дослідження**

При виконанні експериментальної науково–дослідної роботи нами був використаний такий комплекс методів дослідження: 1) препарування; 2) скелетування; 3) морфометрія ХПДКСК та ПКВГК на гістологічних препаратах; 4) гістологічне дослідження (виготовлення гістологічних зрізів, світлова мікроскопія препаратів); 5) ультраструктурне дослідження; 6) біологічне моделювання хронічного опіоїдного впливу; 9) статистична обробка результатів дослідження за допомогою ліцензійної програми RStudio v. 1.1.442.

**Препарування.** Експеримент проводили на статевозрілих, білих, безпородних щурах - самцях масою 80 - 135 г. Усі тварини знаходилися в умовах віварію згідно “Правил проведення робіт з використанням експериментальних тварин”. Перед виконанням оперативного доступу для проведення посмертного препарування колінного суглоба щурів, тварин виводили з експерименту за допомогою дибутилового ефіру. Препарування виконували для отримання

доступу до колінного суглоба з метою проведення посмертного забору експериментального матеріалу.

**Скелетування складових компонентів колінного суглоба.** Після евтаназії проводилося препарування кульшового суглобу з подальшою екзартикуляцією задньої кінцівки з якої знімалася шкіра. Після проведених маніпуляцій задня кінцівка підлягала виварюванню впродовж чотирьох годин з подальшим ретельним відокремленя рештків м'яких тканин. Отримані кістки оброблялися розчином перегідролю з подальшим фотографуванням в різних проекціях з метою встановленням анатомічних елементів кожної, що бере участь у формуванні в сукупності складових компонентів колінного суглоба.

**Морфометрія хрящового покриття дистального кінця стегнової та проксимального кінця великогомілкової кісток за допомогою гістологічних препаратів.**

Гістологічні препарати вивчали з використанням світлооптичного мікроскопу Meiji MT4300 LED з об'єктивами x4 та x10, окуляр x10. Фотографували камерою Canon EOS 550D з перехідником MA150/50 та адаптером MA986 із збільшенням x1.9 з використанням об'єктиву x4. Калібрування для проведення морфометрії проводили за допомогою слайду Meiji MA285 з визначенням коефіцієнту співвідношення пікселя до мікрометра. Усі морфометричні дослідження проводились винятково з первинними, нередагованими фотографіями формату Jpeg роздільною здатністю 5184*3456 з однаковими калібровочними даними для кожного збільшення (співвідношення пікселів до мкм).

Лінійні розміри (товщину ХПДКСК та ПКВГК щура) вимірювали за допомогою програми ImageJ ver.1.48u [320 - 322] із використанням інструмента «straightline» при калібруванні 1,23 пікселя на мікрометр на знімках, що було зроблено при встановленому об'єктиві x4.

Для встановлення неупередженої точки заміру, при визначенні товщини ХПДКСК та ПКВГК щура, на зображення накладали лінії з кроком в 300мкм, для визначення точки перетину ліній з ділянкою краю ХПДКСК та ПКВГК, та від неї

проводили перпендикулярну лінію до протилежного краю хряща [323, 324]. Результати обрахунку в програмі ImageJ отримували у вигляді електронної таблиці у форматі csv з конвертуванням у файли формату xls.

Для визначення правильності розподілу отриманих нами даних використовували аналіз гістограми розподілу, «ящики з вусами» (Рис.2.2.1.), показники коефіцієнтів асиметрії, ексцесу та в окремих випадках - критерій Шапіро-Уілка.

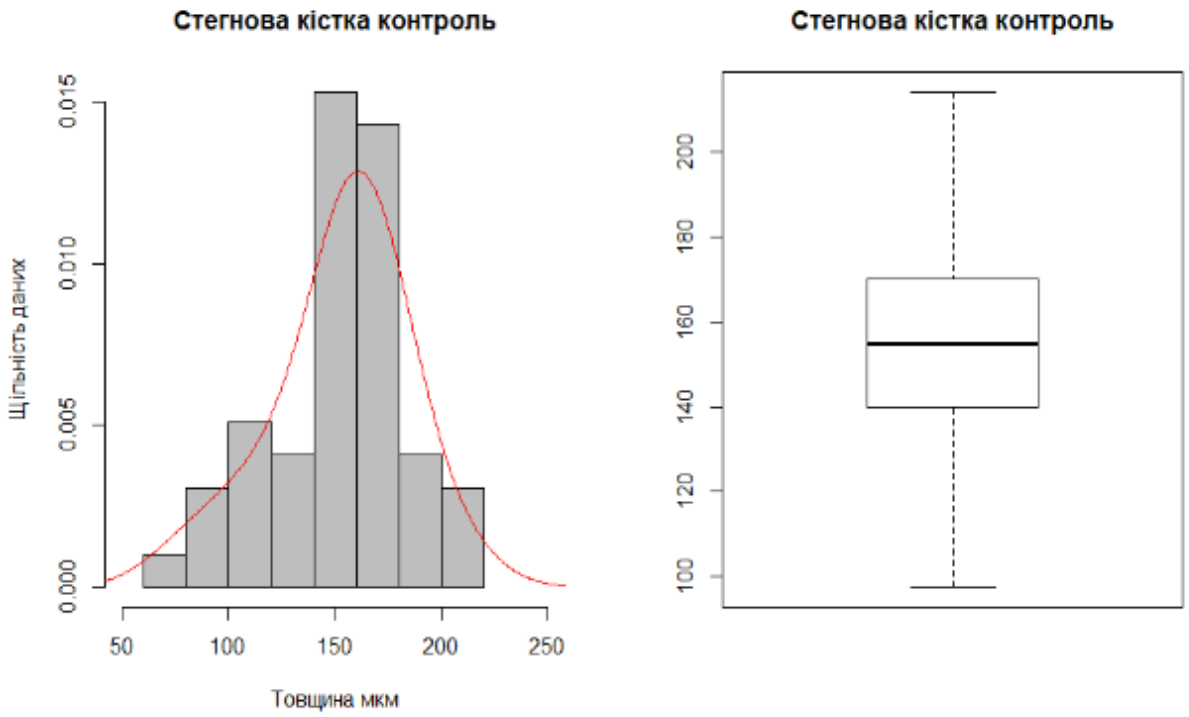


Рис. 2.2.1. Фрагмент перевірки на нормальність розподілу даних.

Оскільки всі отримані дані мали нормальний характер розприділення, у подальшому ми використовували лише параметричні критерії аналізу. Дані були представлені у вигляді M±SD, де M - значення середнього, SD - стандартне відхилення. Додатково в таблиці вносились точні значення p та t-критерію. Для оцінки достовірності різниці отриманих даних при порівнянні з контрольною групою використовували двосторонній t-критерій для незалежних груп. Для оцінки достовірності при порівнянні даних більше, ніж між двома групами,

використовували ANOVA тест та критерій Тьюкі. Рівень достовірності для морфометричних досліджень встановили на рівні &=95. Різниця вибірок вважалась достовірною при ($p<0,05$). Для обрахунку, аналізу, та графічного представлення даних використовувались електронні таблиці MicrosoftExcel 2010. Усі статистичні обрахунки проводилися із використанням ліцензованого програмного забезпечення RStudio v. 1.1.442, R Commander v.2.4-4 та Sofa v.1.4.6 [325].

**Гістологічне дослідження** (виготовлення гістологічних зрізів, світлова мікроскопія препаратів).

А) Забір матеріалу для гістологічного дослідження, фіксація, декальцинація. Тварин виводили з експеременту за допомогою дибутилового ефіру. У якості матеріалу для гістологічного дослідження використали компоненти колінного суглоба щура з його хрящовим покриттям. Перед фіксацією матеріал промивали у теплому фізіологічному розчині. Фіксацію матеріалу здійснювали у 10 % розчині формаліну впродовж 24 годин, виготовленим безпосередньо перед використанням. Після фіксації матеріал промивали в проточній воді. Декальцинацію проводили у 10% розчині азотної кислоти. Розведення готували на водопровідній воді, щоб уникнути набухання тканин. Декальцинація триває 5-7 діб до моменту вільного проходження препарувальної голки крізь кісткову тканину. Промивка, зневоднення, просвітлення матеріалу. Пронумеровані і зашиті у марлеві мішечки шматочки тканини промивали під водопровідною водою впродовж одної доби. Зневоднення проводили у етилових спиртах зростаючої концентрації (73 ˚; 80 ˚; 86 ˚; 86 ˚; 96 ˚; 96 ˚) впродовж 20 годин.

Просвітлення та видалення спирту проводили в органічному розчиннику ( ксилол – 2 порції по 1 годині у кожній ).

Просочування, заливка, нарізка, зафарбування та заключення препаратів. Просочування препаратів парафіном проводимо у 2 чашках – термостатах при температурі 56˚ впродовж 2 годин. Далі проводили заливку матеріалу у парафінові блоки. Залитий у блоки матеріал фіксували і проводили нарізку на

санному мікротомі модель – МС – 1 товщина зрізів 5-7 мкм. Зафарбування проводили гематоксиліном та еозином за загальноприйнятим методом. Після цього зафарбовані препарати заключали у канадський бальзам (розведений на ксилолі) і висушували у витяжній шафі [326].

Б) Фіксація по Буєну. Пікринова кислота – формалін – оцтова кислота. Ця запропонована Буєном суміш належить до найкращих фіксуючих рідин. Відносно швидко проникаюча рідина пропонується для виготовлення як обзорних препаратів, так і для тонких досліджень.

Склад і спосіб застусування: насичений водний розчин пікринової кислоти 15 см $^3$, формалін 5 см$^3$, льодяна оцтова кислота 1 см$^3$. Змішування перелічених рідин проводять безпосередньо перед використанням. Тривалість фіксації залежить від величини об'єкта – 2 – 24 години, тривалий вплив суміші на протязі декількох днів не діє шкідливо на зафіксовану тканину. Після фіксації об'єкт відразу переносять у 70 – 80° спирт, який 2 – 3 рази міняють впродовж 5 годин [327].

В) Забарвлення азаном за Гейденгайном (1915 р.).

Попередня обробка: фіксація рідинами, що містять сулему, наприклад, сулема з оцтовою кислотою, сулема з трихлороцтовою кислотою, рідина Ценкера та її модифікація за Геллі, Максимовим, Гельді, крім того після рідини Буєна та Каруа. Кращими є зрізи товщиною 5 – 7 мкм не меньше 10 μ.

Проведення фарбування: а) звільненні від парафіну зрізи переміщували з дистильованої води в азокармін. Зафарбування проводили в добре закритій посудині в термостаті при температурі 56 – 60° упродовж 45 – 60 хв., пізніше 5 – 10 хв. залишали охолоджуватись при кімнатній температурі. Під час попереднього прогрівання розчину барвника термін зафарбовування як правило скорочували до 10 – 15 хв.; б) промивали дистильованою водою; в) диференціювали в спиртовому аніліновому розчині (1 см$^3$ анілінової олії на 1 л 90$^\circ$ спирта). Дифернціювали до тих пір, доки ядра не проявлялись чіткі завдяки зафарбуванню решти тканини [327].

Г) Забарвлення азур – єозином по Нохту – Максимову. Пофарбування провидиться після фіксації по Максимову. Готують два розчина: а) 0,1 г єозина,

100 см$^3$ дистильованої води; розчини б) 0,1 г азура II, 100 см$^3$ дистильованої води. Беспосередньо перед використанням 10 см$^3$ розчину, а у хімічному стакані розводять 100 см$^3$ прокіп'яченою дистильованою водою, а в подальшому при 4 – 5 кратному спокійному похитувані приливають 10 см$^3$ розчину б, відміряного у вимірювальному циліндрі. Готовий до використання розчин має темно–фіолетовий коляр.

Проведення фарбування: а) зрізи на прокіп'яченій воді переносять на 6 – 12 – 24 години в розчин барвника. Упродовж усього часу не повинні виникати елементи осаду; б) сильно профарбовані зрізи витримують у 96 ° спирті до появи червоного забарвлення в еритроцитах та сполучній тканині; в) зневоднюють в абсолютному спирті 30 – 60 секунд; г) зрізи заключають у трьох проціях чистого ксилола у нейтральному бальзамі чи кедровій олії [327].

Препарати вивчали і фотографували під мікроскопом Meiji MT4300 LED, камера Canon EOS 550D при збільшенні: (окуляр7, об'єктив 8), (окуляр 10, об'єктив 8), ( окуляр 7, об'єктив 20), (окуляр 10, об'єктив 20).

**Електронно-мікроскопічне дослідження.** Забір і підготовка матеріалу для ультраструктуроного дослідження проводили у статево зрілих, безпородних, білих, щурів – самців масою 80 - 135 г. Перед забором матеріалу дослідної ділянки тварину виводили з експеременту за допомогою дибутилового ефіру Після посмертної ампутаці колінного суглоба за допомогою леза його перерізали навпіл і брали шматочки хрящового покриття дистального кінця стегнової та проксимального кінця великогомілкової кісток, які відразу ж занурювали у велику краплю 2,5 % – го розчину глутарового альдегіду, що розведений на 0,1 М фосфатному буфері (рН 7,36) з цукрозою. Після цього знежиреним в ацетоні лезом вирізали смужки розміром 0,8□0,1□0,1см і швидко переносили їх в іншу краплю фіксуючого розчину цього ж складу, розміщеного на плитці зуболікарського воску, яка лежала на льодяній плиті. Зі смужок вирізали шматочки, тканинні блоки кубічної форми розміром 1мм$^3$ і переносили у пробірки із фіксуючим розчином тогож складу на 1 годину при такому ж температурному режимі. Після цього промивали 3 рази по 5 хв. у 0,1 М фосфатному буфері (рН

7,36) з цукрозою. У подальшому тканинні блоки фіксували 2 % розчином чотириокису осмію на 0,1 М фосфатному буфері (рН 7,36) з додаванням цукрози впродовж 2 год на льодяній бані. Після цього їх відмивали буферним розчином цього ж складу (3 свіжі порції по 15 хвилин у кожній). Для дегідратації і підготовки до просякнення водонерозчинними смолами відмиті від залишків фіксаторів тканинні блоки проводили через спирти висхідної концентрації й абсолютний ацетон. Схема проведення в розчинах етилового спирту: 40 % – три свіжі порції по 10 хвилин; 70 % – три свіжі порції по 10 хвилин; 96 % – дві свіжі порції по 20 хвилин). Схема проведення в ацетоні: ацетон марки “ особливо чистий ”(абсолютно чистий) – шість свіжих порції по 15 хвилин. Потім матеріал занурювали в суміш епоксидних смол епон – аралдіт. Склад водонерозчинного заливного середовища (смоли) містить епон 812 й аралдіт за A.Glauert [328]: Епон 812 – 5 мл; Аралдіт М – 3 мл; DDSA – 11 мл; Дибутилфталат – 0,4 мл; ДМП – 30 – 15 крапель.

Тканинні блоки занурювали в епон – аралдіт шляхом проведення через розчини зростаючої концентрації смоли (схема проведення: суміш ацетону і смоли у співвідношенні 3:1 – одна свіжа порція на дві години; суміш ацетону і смоли у співвідношенні 1:1 – одна свіжа порція на дві години; суміш ацетону і смоли у співвідношенні 3:1 – одна свіжа порція на дві години; чиста смола – одна свіжа порція на дванадцять годин при кімнатній температурі). Для кращого просякнення матеріал разом із сумішшю смола – ацетон ставили у гнізда електровертушки з 10 обертами на хвилину. Далі блоки тканин занурювали шляхом самовтоплення в епон – аралдіт, що знаходився в желатинових капсулах. Полімеризацію матеріалу проводили поетапно при температурі 36, 45, 60˚С впродовж 24 годин при кожному температурному режимі. Ультратонкі зрізи готували на ультрамікротомі УМТП –3М за допомогою скляних ножів, виготовлених на приладі ССН –1. Для дослідження відбирали зрізи сріблястого або ніжно – лимонного кольору. Зрізи контрастували спочатку в 2 % –ному розчині уранілацетату [329], а потім – цитрату свинцю [330]. Вивчення і фотографування матеріалу проводили за допомогою мікроскопа УЕМВ – 100 К

(Україна) при прискорюючій напрузі 75 кВ і збільшеннях на екрані мікроскопа 1500 х – 4000 х.

**Біологічне моделювання хронічногого опіоїдного впливу.** Спосіб моделювання хронічного опіоїдного впливу здійснюють таким чином. У ході постановки експериментальної моделі хронічного опіоїдного впливу використовували білих статево-зрілих, безпородних щурів (самці) у кількості 70 тварин, з початковою масою 80 г, віком 4,5 – 7,5 місяців. Ін'єкції препарату «Налбуфін» проводили дом'язово щоденно 1 раз на добу в одному проміжку часу (10 – 11 година ранку) впродовж 42 доби (6 тижнів). Кожний тиждень ін'єкції препарату «Налбуфін» збільшували у такій послідовності: 1 тиждень – 8 мг⁄кг, 2 тиждень – 15 мг⁄кг, 3 тиждень – 20 мг⁄кг, 4 – тиждень 25 мг⁄кг, 5 тиждень – 30 мг⁄кг, 6 тиждень – 35 мг⁄кг, що наведена у таблиці 2.2.2. За допомогою запропонованого способу було змодельовано хронічний опіоїдний вплив (ХОВ) – сформовано стан, що проявлявся змінами поведінкових реакцій тварин та отриманно дані, що підтверджують порушення морфологічних структур на фоні хронічного впливу препарату. При проведенні опіоїдного впливу використовували, запропоновану модель [331].

*Таблиця 2.2.2*

**Схема введення препарату «Налбуфін» експериментальним тваринам**

| Показники | I тиждень | II тиждень | III тиждень | IV тиждень | V тиждень | VI тиждень |
|---|---|---|---|---|---|---|
| Вага щурів, г | 80 | 92 | 103 | 112 | 127 | 135 |
| Доза препарату, мг/кг | 8 | 15 | 20 | 25 | 30 | 35 |

**Статистична обробка результатів дослідження за допомогою ліцензованої програми.** Статистичний аналіз результатів дослідження проводили за допомогою ліцензованої програми RStudio v. 1.1.442, R Commander v.2.4-4 та Sofa v.1.4.6. Програма дозволяє отримати результати досліджень у вигляді таких прогнозованих значень:

– середнє прогнозоване значення досліджуваного параметру (M);
– прогнозоване значення стандартної похибки (відхилення) досліджуваного параметру (m);
– середнє квадратичне відхилення (δ);
– достовірність оцінювали коефіцієнтом Стьюдента (t) при $p < 0,05$.

Графічні рисунки – схеми виконані за допомогою пакетів Paint, Imaging, iPhoto Plus.

# РОЗДІЛ 3
# РЕЗУЛЬТАТИ ВЛАСНИХ ДОСЛІДЖЕНЬ

## 3.1 Морфологія колінного суглоба в нормі

### 3.1.1. Структурні компоненти колінного суглоба щура в нормі

У результаті проведеного дослідження на 15 препаратах задньої кінцівки білих, безпородних щурів – самців, масою 80г, віком 4,5 міс., використовуючи комплекс морфологічних методів, нами було встановлено ряд даних про структурні компоненти колінного суглоба щурів в нормі. Задня кінцівка щурів представлена кістками, які поділяються на пояс тазової кінцівки, у якому розрізняють дві тазові кістки, що в свою чергу складаються із сукупності трьох кісток (клубова, сіднича та лобкова) та кістки скелету вільної тазової кінцівки (стегнова кістка (СК), великогомілкова, малогомілкова та кістки стопи) (рис. 3.1.1.)

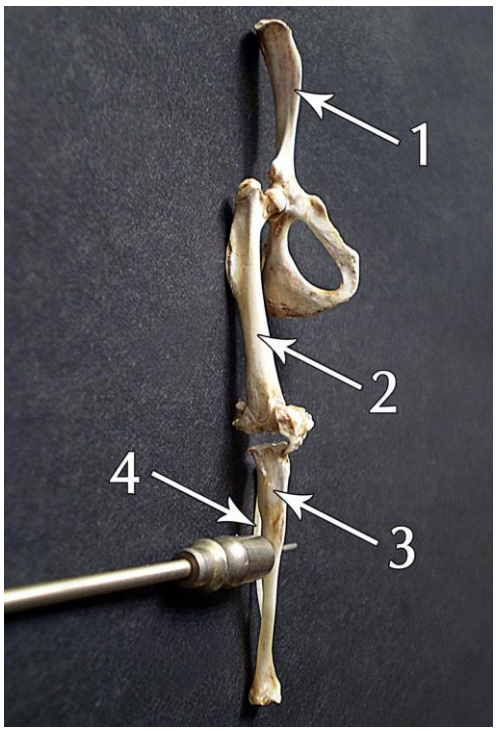


Рисунок. 3.1.1. Загальна структура будови кісток тазової кінцівки щура в нормі. 1) клубова; 2) стегнова кістка; 3) великогомілкова; 4) малогомілкова.

Стегнова кістка являє собою кісткову основу скелета стегна. У її зовнішній будові розрізняють проксимальний епіфіз дистальний епіфіз, між якими знаходиться тіло стегнової кістки (рис. 3.1.2.) Проксимальний кінець стегнової кістки містить головку, в центрі якої розташовується ямка головки стегнової кістки. Головка стегнової кістки переходить у проксимальну частину тіла за допомогою шийки стегнової кістки. Латерально від шийки розташовується великий і малий вертлюги, які розділені вертлюговою ямкою та міжвертлюговим гребенем стегнової кістки. З латеральної сторони в ділянці верхньої третини стегнової кістки розташовується масивний кістковий виступ, що слугує апофізом для фіксації великого сідничого м'язу. Від основи великого та малого вертлюгів стегнової кістки в каудальному напрямку ідуть дві лінії, що зливаючись продовжуються у шороховату лінію. На дистальному кінці стегнової кістки щурів розташовуються медіальний та латеральний виростки, розміщені по краях міжвиросткової ямки.

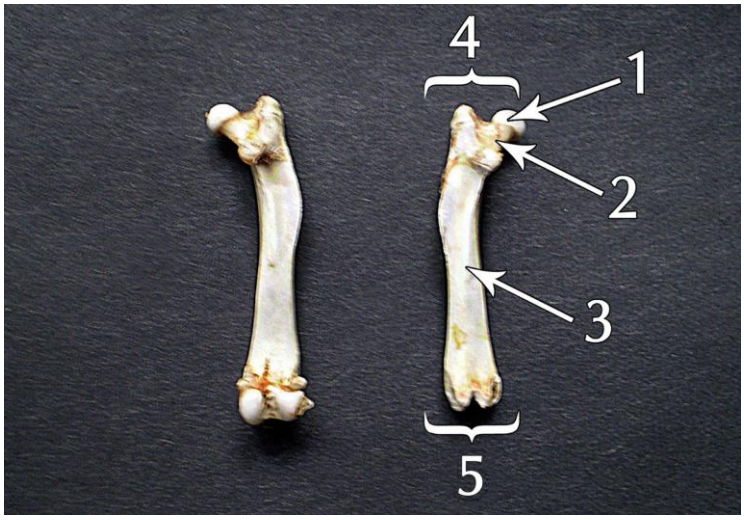


Рисунок. 3.1.2. Структурні компоненти стегнової кістки щура в нормі.

1) головка стегнової кістки; 2) шийки стегнової кістки; 3) тіло стегнової кістки; 4) проксимальний епіфіз; 5) дистальний епіфіз.

У краніальному напрямку над медіальним та латеральним виростками знаходяться медіальний та латеральний надвиростки стегнової кістки. Також чітко прослідковуються медіальна та латеральна губи, які розташовані на дорсальній поверхні стегнової кістки (рис. 3.1.3.) У ділянці дистальноко кінця епіфіза чітко визначається суглобова поверхня надколінка, що розташовується на дорсальній поверхні.

Кістки гомілки щура представлені великою та малою гомілковими кістками, що в ділянці проксимального кінця гомілки роз'єднані між собою, а в ділянці дистального кінця гомілки вони є зрощені. Ділянка проксимального епіфіза великогомілкової кістки містить медіальний та латеральний виростки, розмежовані міжвиростковою ямкою. Ця ділянка великогомілкової кістки зчленовуючись з дистальним кінцем стегнової кістки бере участь у формуванні колінного суглоба задньої кінцівки щура.

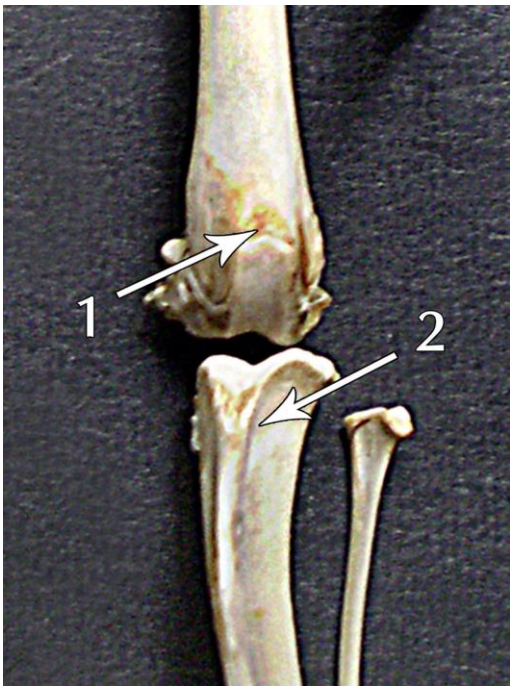


Рисунок. 3.1.3. Кісткові компоненти колінного суглоба щура в нормі.
1) суглобова поверхня надколінка; 2) горбистість великогомілкової кістки.

Також в ділянці ПКВГК добре контурується горбистість великогомілкової кістки, латеральніше від якої знаходиться невеликих розмірів суглобова поверхня, що слугує для зчленування з суглобовою поверхнею головки, яка знаходиться на краніальному кінці малогомілкової кістки. У ділянці дистального кінця великогомілкова кістка (ВГК) є широкою і тут розташовується медіальна кісточка великогомілкової кістки. Малогомілкова кістка (МГК) у порівнянні з великогомілковою набагато тонша і розташовується з латеральної сторони. У ділянці проксимального кінця розташовується головка малогомілкової кістки, а в ділянці дистального кінця невеликих розмірів гребінь переходить у латеральну кісточку малогомілкової кістки (рис. 3.1.4.)

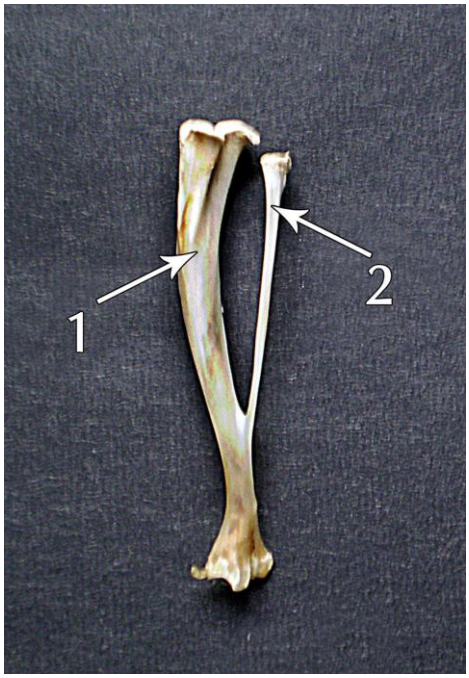


Рисунок. 3.1.4. Скелет гомілки щура в нормі.
1) великогомілкова кістка; 2) малогомілкова кістка.

### 3.1.2. Мікроструктурна характеристика хрящового покриття дистального кінця стегнової кістки та проксимального кінця великогомілкової кістки щура в нормі

У результаті мікроструктурного дослідження пошарової організації клітинного складу хрящового покриття дистального кінця стегнової кістки та ПКВГК інтактної групи щурів нами отримано такі результати.

На гістологічному зрізі порожнини колінного суглоба зовнішня поверхня хряшового покриття гладка, без пошкоджень. СХ складається з трьох нечітко відокремлених зон клітинних шарів: тангенційної (поверхневої), перехідної (проміжної) і променистої (базальної). З порожниною суглоба межує тонка безклітинна пластинка (БП), що забарвлюється еозином в інтенсивно червоний колір. Хондроцити тангенційної зони дрібні нечисельні, розташовуються у два або три ряди на певній віддалі одні від одних, орієнтовані своєю довгою віссю паралельно суглобовій поверхні. Їхня форма видовжена, ядра овальної форми, об’єм цитоплазми незначний (рис.3.1.5.). У помірно ацидофільній основній речовині міжклітинного матриксу поверхневої зони зустрічаються дрібні колагенові волокна, що розташовуються тангенційно до поверхні суглобового хряща, забарвлюється рівномірно ацидофільно. Вміст кислих глікозаміногліканів у безклітинній пластинці та у тангенційній зоні незначний (рис.3.1.6.). Матрикс перехідної зони сформований основною речовиною, що забарвлюється ацидофільно, із помірним вмістом кислих глікозаміногліканів та каркасом із колагенових волокон. Колагенові волокна перехідної зони розташовуються в різних напрямках. Окремі потужні пучки колагенових волокон піднімаються із перехідної зони. Деякі колагенові волокна переплітаються, обмежуючи перилакунарні ділянки. ХПеЗ округлої форми, їхні ядра округлі та містять дрібне ядерце, що розташовується у центрі помірно ацидофільної, просвітленої цитоплазми, що містить дрібні вакуолі.

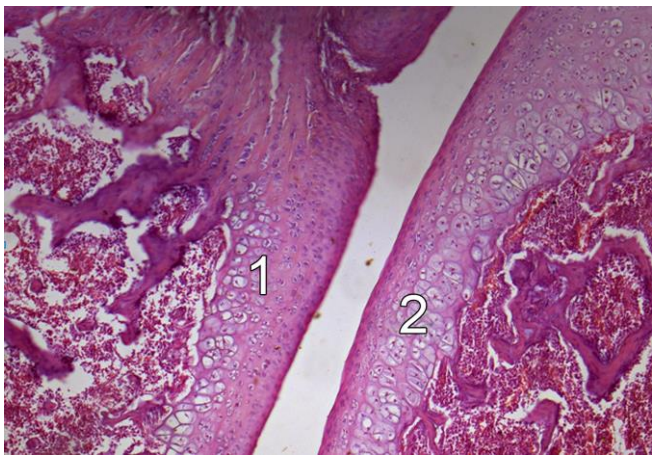


Рисунок 3.1.5. Щілина колінного суглоба щура в нормі. Забарвлення гематоксиліном та еозином. Мікрофотографія. Зб. х 100. 1 - суглобовий хрящ дистального епіфіза стегнової кістки; 2 - суглобовий хрящ проксимального епіфіза великогомілкової кістки.

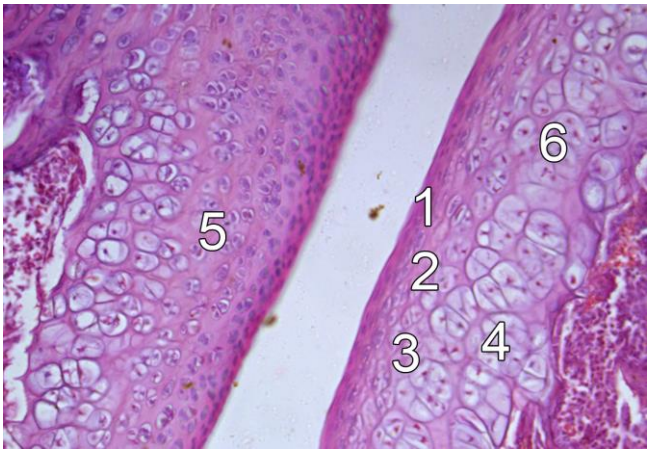


Рисунок 3.1.6. Щілина колінного суглоба щура в нормі. Забарвлення гематоксиліном та еозином. Мікрофотографія. Зб. х 200. 1 – безклітинна пластинка хряща; 2 - хондроцити тангенційної зони; 3- хондроцити перехідної зони; 4- хондроцити променистої зони; 5- суглобовий хрящ надколінника; 6 - суглобовий хрящ дистального епіфіза стегнової кістки.

Хондроцити хрящового покриття дистального кінця стегнової кістки та ПКВГК формують ізогенні групи і розташовуються в межах однієї спільної лакуни. Кількість ізогенних груп хондроцитів є більшою в ділянках, що прилягають до тангенційної зони. У глибше розташованих ділянках хондроцити розташовуються у вигляді колонок, що орієнтовані перпендикулярно до суглобової поверхні (рис.3.1.7.).

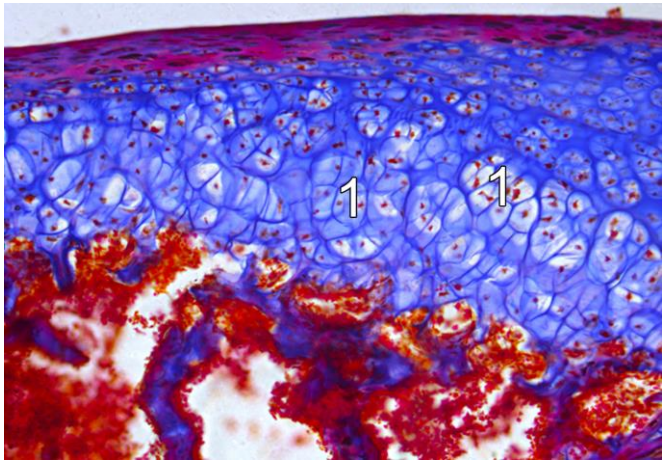


Рисунок 3.1.7. Хондроцити хрящового покриття ділянки проксимального епіфіза великогомілкової кістки щура в нормі. Забарвлення азан за Гейденгайном. Мікрофотографія. Зб. х 200. 1 - формуфання хондроцитами ізогенних груп.

Променистa (базальна зона) суглобового хряща поділяється на дві частини: радіальну та зону кальцифікації. Колагенові волокна променистої зони досить товсті, розташовуються радіально, зв’язані з глибше лежачою кістковою тканиною. Матрикс містить значну кількість кислих глікозаміногліканів (рис.3.1.8.). Хондроцити в променистій зоні розташовуються поодиноко або у складі ізогенних груп. Ці клітини об’ємні, гіпертрофовані, з гіперхромним ядром та просвітленою, набряклою, цитоплазмою. Ближче до фронту мінералізації часто трапляються хондроцити, що зазнають деструктивних змін, із пікнотичним ядром та слабо контурованою просвітленою цитоплазмою. У зоні кальцифікації вздовж усієї суглобової поверхні розташовується помірно звивиста базофільна лінія. У ділянці кальцифікованого хряща візуалізуються поодинокі, помірно наповнені еритроцитами капіляри, що проникають із субхондральної кісткової тканини.

Субхондральна кісткова пластинка тісно з’єднана із зоною кальцифікованого хряща, утворена кістковими трабекулами, а також містить значну кількість кровоносних судин та нервових елементів.

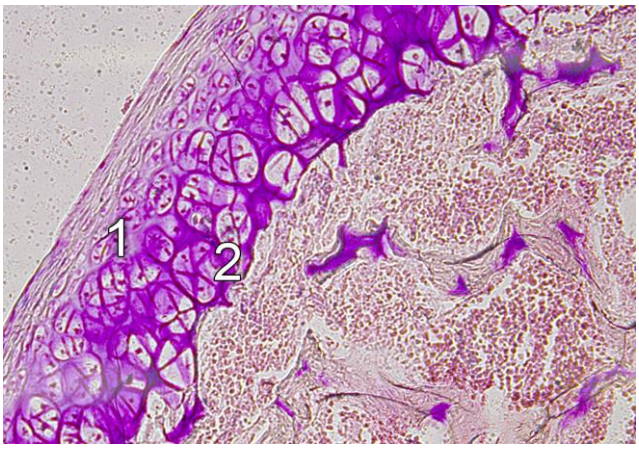


Рисунок 3.1.8. Хондроцити хрящового покриття ділянки дистального епіфіза стегнової кістки щура в нормі. Забарвлення азур. Мікрофотографія.

Зб. х 200. 1 - помірна кількість кислих глікозаміногліканів у матриксі перехідної зони; 2 - значна концентрація кислих глікозаміногліканів у променистій зоні суглобового хряща.

### 3.1.3 Морфометричні показники хрящового покриття дистального кінця стегнової кістки та проксимального кінця великогомілкової кістки в нормі

На основі проведеного морфометричного дослідження встановлено товщину (хряща стегнової кістки в дистальному відділі, товщину хряща великогомілкової кістки в проксимальному відділі. Дані отриманих значень опрацьовано статистично (таблиця 3.1.3., рис 3.1.1.).

Товщина хряща стегнової кістки (ТХСК) щурів контрольної групи була найбільшою в ділянці контакту із великогомілковою кісткою та становила 160-180 мкм. Найменша ТХВГК була у фронтальній ділянці в зоні контакту із надколінником та становила 70-90 мкм. Середнє значення товщини хряща стегнової кістки у тварин контрольної групи становило 144,88±31,20мкм.

*Таблиця. 3.1.3.*

**Морфометричні показники хрящового покриття дистального кінця стегнової та проксимального кінця великогомілкової кісток в нормі.**

| Групи | M | SD | Min | Max | N |
|---|---|---|---|---|---|
| Стегнова к-ка суглобовий хрящ | 144,88 | 31,20 | 72,23 | 219,97 | 81 |
| Великогомілкова к-ка суглобовий хрящ | 158,22 | 46,72 | 96,09 | 241,96 | 51 |

M – середнє значення, SD – стандартне відхилення, Min – мінімальне значення показника у цій групі, Max – максимальне значення показника у цій групі, N – об’єм вибірки.

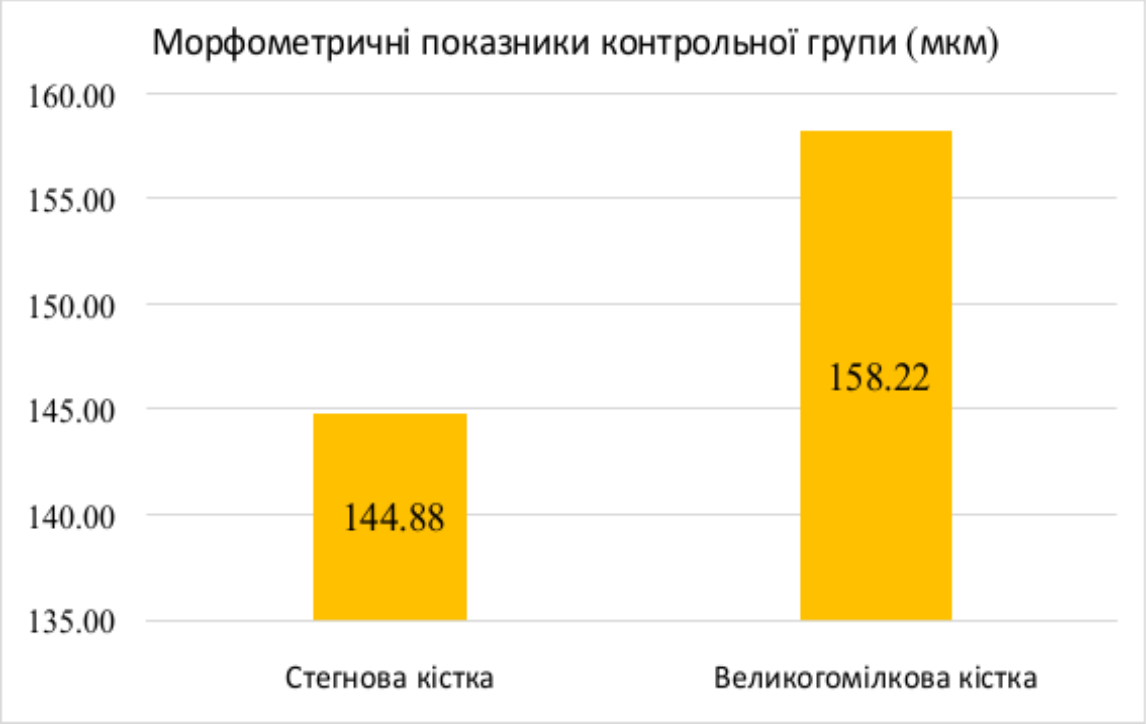


Рис. 3.1.1. Діаграма результатів морфометричного аналізу показники хрящового покриття дистального кінця стегнової та проксимального кінця великогомілкової кісток в нормі.

Товщина хряща великогомілкової кістки (ТХВГК) була найбільшою в центральній частині надвиростків (у зоні контакту із стегновою кісткою), вона

досягала показників 230-240 мкм. У периферійних ділянках надвиростків товщина хряща зменшувалась до показників 100 -110 мкм. Середнє значення показника товщини хряща великогомілкової кістки становило 158,22±46,72мкм. Різниця товщини хряща великогомілкової кістки та стегнової є статистично значущою ($p<0,001$, $t=4,42$).

Отже, зважаючи на різницю показників товщини хрящів стегнової та великогомілкової кісток у тварин контрольної групи, доцільним буде проводити морфометричний аналіз даних показників у кожній групі окремо.

### 3.1.4 Ультраструктурна характеристика хрящового покриття дистального кінця стегнової кістки та проксимального кінця великогомілкової кістки щура в нормі

У результаті ультраструктурного дослідження пошарової організації клітиного складу хрящового покриття дистального кінця стегнової кістки та ПКВГК інтактної групи щурів отримано такі результати. Структурна організація суглобового хряща колінного суглоба інтактних тварин встановили збережену архітектоніку хрящової тканини. Зовнішня поверхня безклітинної пластинки гладка, вкрита тонким електроннощільним шаром, без пошкоджень. У безклітинній пластинці розташовується значна кількість мікрофібрил колагенових волокон, що впорядковані паралельно до суглобової поверхні. Поодинокі ХПЗ видовженої форми, вузькі. Ядро хондроцитів поверхневої зони об’ємне, овальне, містить незначну кількість гетерохроматину у вигляді темної смужки по периферії ядра. Центральна частина ядра заповнена переважно еухроматином, з дрібними включеннями гетерохроматину. Поверхня хондроцитів нерівна, на ній візуалізуються короткі цитоплазматичні відростки. Об’єм цитоплазми хондроцитів поверхневої зони незначний. У ній зосереджується значна кількість цистерн гладкої ендоплазматичної сітки, поодинокі мітохондрії, короткі профілі гранулярної ендоплазматичної сітки, рибосоми, а також дрібні електроннощільні включення. Поблизу ядра проглядається комплекс Гольджі, з поодинокими секреторними міхурцями. Фібрили колагенових волокон матриксу поверхневої

зони тонкі, матрикс однорідний, його волокнисті компоненти чітко впорядковані. ХПеЗ округлої форми розташовуються в лакунах ізогенними парами (рис. 3.1.9.). На поверхні хондроцитів цієї зони чітко візуалізуються мікроворсинки та вирости (рис.3.1.10.). Ядро заповнене переважно еухроматином, з незначними включеннями гетерохроматину, що розташований переважно в периферичних ділянках поблизу каріолеми. Профілі гранулярної ендоплазматичної сітки містять білковий вміст, на її мембранах візуалізуються рибосоми.

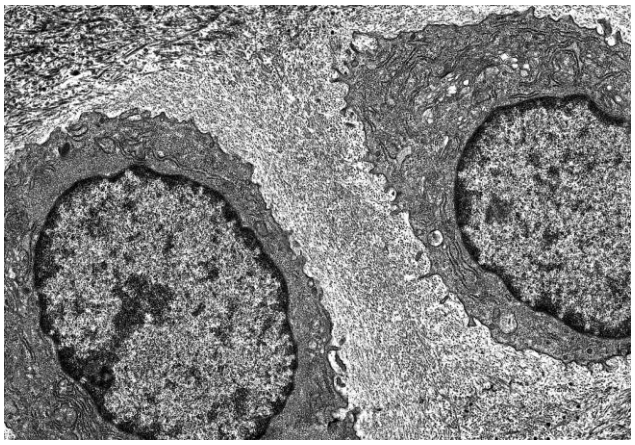

Рисунок 3.1.9. Ультраструктура хондроцитів перехідної зони хрящового покриття дистального кінця стегнової кістки щура в нормі. Зб. х 6000.

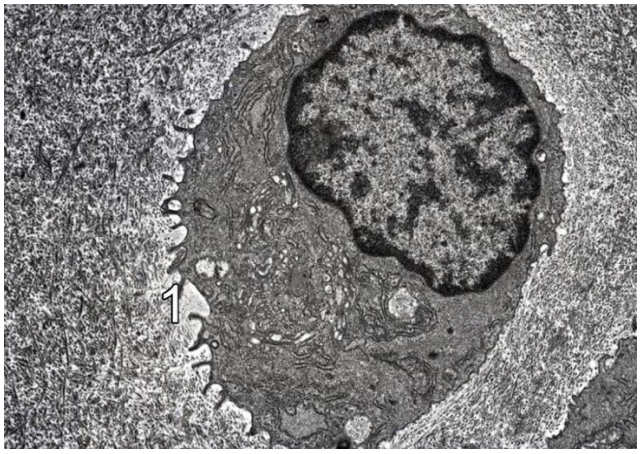


Рисунок 3.1.10. Ультраструктура хондроцитів перехідної зони хрящового покриття дистального кінця стегнової кістки щура в нормі. Зб. х 6000.

1 – мікроворсинки хондроцита.

Комплекс Гольджі добре виражений, у його цистернах розташовуються везикули. У цитоплазмі також містяться секреторні міхурці, поодинокі мітохондрії, вільні рибосоми та поодинокі зерна глікогену. У хондроцитах перехідної зони з добре вираженою гранулярною ендоплазматичною сіткою, що містить значну кількість рибосом цитоплазма переважно помірної електронної щільності, що свідчить про високу активність синтезу білків, зокрема колагену.

Поруч також візуалізуються хондроцити з добре розвиненою гладкою ендоплазматичною сіткою, цитоплазма яких темна, електроннощільна (рис. 3.1.11.) також містить складно організований комплекс Гольджі, із значною кількістю секретероних міхурців з гранулами. У таких хондроцитах відбувається інтенсивний синтез глікозаміногліканів. Територіальний матрикс перехідної зони, що оточує хондроцити збережений, містить колагенові фібрили та протеоглікани. Фібрили колагенових волокон між територіального матриксу мають різну орієнтацію, проникають в перилакунарні ділянки, формують сітку.

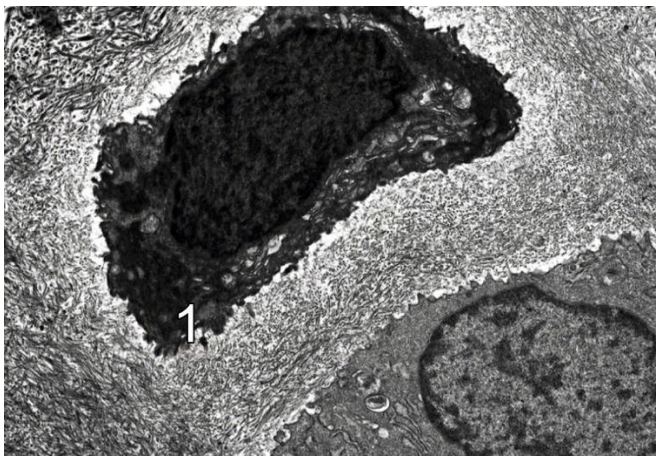


Рисунок 3.1.11. Ультраструктура хондроцитів перехідної зони хрящового покриття проксимального кінця великогомілкової кістки щура в нормі. Зб. х 6000.

1 – темна цитоплазма гладкої ендоплазматичної сітки.

У зоні проліферуючого хряща хондроцити еліпсоїдної форми, розташовуються у складі радіальних колонок. Їхні краї нерівні, формують

неоднорідні відростки. Ядро об’ємне, ендоплазматичний ретикулум виражений слабо. Часто виявляють фігури мітозів хондроцитів зони проліферуючого хряща. Фібрили колагенових волокон між територіального матриксу товстіші, у порівнянні з колагеновими волокнами поверхневої та перехідної зон.

У зоні гіпертрофії локалізуються в основному об’ємні зрілі хондроцити із електронносвітлою цитоплазмою, що містить чисельні вакуолі, ліпідні включення та чисельні зерна глікогену, нагромадження яких є сигналом для оссифікації. Подекуди трапляються поодинокі хондроцити, об’єм цитоплазми яких збільшується внаслідок гіперплазії гранулярної ендоплазматичної сітки, комплекса Гольджі та мітохондрій. Зустрічаються хондроцити у стані дегенерації, некрозу, апоптозу та дезінтеграції. Відповідно до розвитку альтеративних змін відзначається редукція органел, збільшення кількості зерен глікогену, ліпідних включень та цитоплазматичних волоконець. Ядро дегенеруючих хондроцитів поліморфне, зморщене, з ущільненою інтенсивноосміофільною однорідною нуклеоплазмою, органели зазнають редукції, подекуди зустрічаються вакуолізовані мітохондрії, поодинокі цистерни гранулярної ендоплазматичної сітки. Міжтериторіальний матрикс перехідної зони об’ємний, однорідний, помірної електронної щільності, дрібнозернистий, містить товстіші ніж у поверхневій зоні фібрили колагену, а також нитки протеогліканів різної товщини. Колагенові волокна мають різнонаправлену орієнтацію, пронизують міжтериторіальний матрикс, а також проникають у перилакунарні ділянки.

У ділянці кальцифікованого хряща локалізуються переважно як гіпертрофовані хондроцити, що розташовуються на значній віддалі одні від одних, а також хондроцити в стані дегенерації. Лакуни широкі зустрічаються лакуни без хондроцитів. Ядра хондроцитів зменшені в об’ємі, щільні, цитоплазматичні структури організовані слабо, із значною кількістю гранул глікогену, ліпідними включеннями.

**Висновки до підрозділу 3.1**

1. В результаті проведеного нами дослідження було вивчено набір структурних компонентів, що беруть участь в утворенні колінного суглоба щура в нормі.

Кістки гомілки щура представлені великою та малою гомілковими кістками, що в ділянці проксимального кінця гомілки роз'єднані між собою, а в ділянці дистального кінця гомілки вони - зрощені.

2. Ділянка проксимального епіфіза великогомілкової кістки містить медіальний та латеральний виростки, які розмежовані міжвиростковою ямкою. Ця ділянка великогомілкової кістки зчленовуючись з дистальним кінцем стегнової кістки бере участь у формуванні колінного суглоба задньої кінцівки щура.
3. У результаті проведеного мікроструктурного дослідження встановлено, що суглобовий хрящ складається з трьох нечітко відокремлених зон клітинних шарів: тангенційної (поверхневої), перехідної (проміжної) і променистої (базальної).
4. Статистична обробка морфометричних даних дозволила встановити середнє значення товщини хряща стегнової кістки у тварин контрольної групи становило 144,88±31,20мкм. Середнє значення показника товщини хряща великогомілкової кістки становило 158,22±46,72мкм.
5. У результаті проведеного ультраструктурного дослідження встановлено, що зовнішня поверхня безклітинної пластинки гладка, вкрита тонким електроннощільним шаром. У цій зоні безклітинної пластинки розташовується значна кількість мікрофібрил колагенових волокон, що впорядковані паралельно до суглобової поверхні. Поодинокі ХПЗ видовженої форми та вузькі.
6. ХПеЗ округлої форми розташовуються в лакунах ізогенними парами. На поверхні хондроцитів цієї зони чітко візуалізуються мікроворсинки та вирости. Структурна організація хондроцитів перехідної зони свідчить про високу активність синтезу білків, зокрема колагену.
7. У зоні гіпертрофії локалізуються в основному об’ємні зрілі хондроцити із електронносвітлою цитоплазмою, що містить чисельні вакуолі, ліпідні включення та чисельні зерна глікогену, нагромадження яких є сигналом для оссифікації.

8. Отримані висновки на підґрунтті результатів проведеного нами дослідження дозволяють обґрунтувати доцільність використання тварин (щурі) для експериментального вивчення процесів хондродистрофічних змін при експериментальному опіоїдному впливі.

**Результати дослідження, викладені в підрозділі 3.1., опубліковані:**

1. Kryvko Y., Voitsenko K. Morphology of bones in the posterior limbs or rats in the norm. Deutscher Wissenschaftsherold German Science Herald, Німеччина 2017; №5:34-37.
2. Voytsenko K.I. Microstructural characteristics of the knee joint cartilaginous surface in rats within the norm. Deutscher Wissenschaftsherold German Science Herald, Німеччина 2018; №3:33-37.
3. Войценко К.І., Пальтов Є.В., Кривко Ю.Я. Морфологічна характеристика структурних компонентів хрящового покриття колінного суглоба на ультраструктурному рівні в нормі. World Science Польща 2019;1(41), Vol.2:7-10.
4. Войценко К.І. Особливості ультраструктурної організації компонентів хрящового покриття дистального кінця стегнової кістки та проксимального кінця великогомілкової кістки в нормі. Київський медичний науковий центр. Актуальні досягнення медичних наукових досліджень в Україні та країнах ближнього зарубіжжя: зб. матеріалів міжнародної наук.-практ. конф. (м. Київ, 4–5 жовтня 2019 р.). Київ, 2019: 12-16.

## 3.2. Морфологія структурних компоннентів хрящового покриття дистального кінця стегнової кістки та проксимального кінця великогомілкової кістки щурів у динаміці перебігу експериментальної моделі опіоїдного впливу

### 3.2.1 Мікроструктурна характеристика компонентів хрящового покриття дистального кінця стегнової кістки та проксимального кінця великогомілкової кістки щурів при опіоїдному впливі

У результаті проведеного забору експериментального матеріалу через **7 діб** у шурів, що знаходилися під впливом опіоїдного анальгетика в дозі 8 мг / кг на мікроструктурному рівні виявлено початкові явища структурних змін у суглобовому хрящі. Ми спостерігали вогнищеве потовщення безклітинної пластинки суглобового хряща, на її поверхні виявляли неоднорідні заглиблення (рис. 3.2.12.)

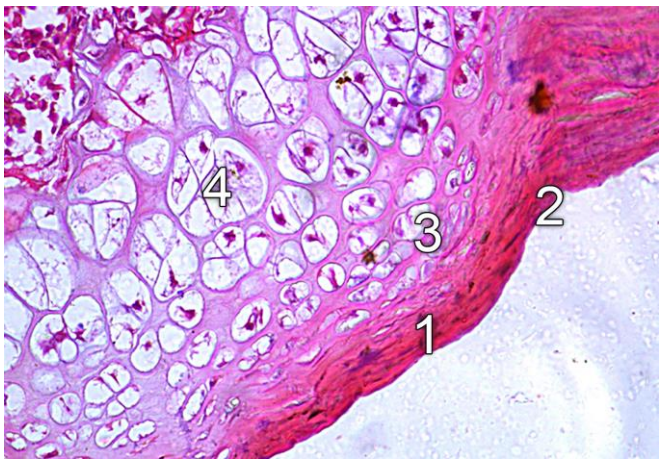


Рисунок. 3.2.12. Хрящове покриття дистального кінця стегнової кістки щура через 7 діб опіоїдного впливу. Забарвлення гематоксилін та еозин. Мікрофотографія. Зб. х 400. 1 – потовщення безклітинної пластинки; 2 – формування заглиблень на поверхні безклітинної пластинки ; 3 – некротичні зміни хондроцитів усіх зон суглобового хряща; 4 – лакуни без хондроцитів.

У потовщеній безклітинній пластинці подекуди збільшувалась кількість кислих глікозаміногліканів (рис. 3.2.13.).

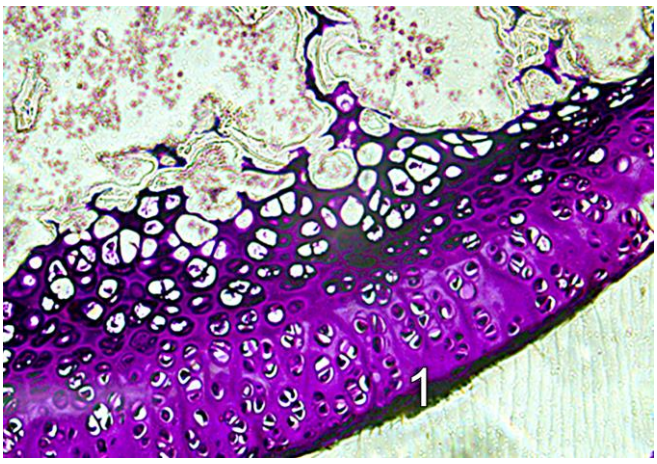


Рисунок. 3.2.13. Хрящове покриття дистального кінця стегнової кістки щура через 7 діб опіоїдного впливу. Забарвлення азур. Мікрофотографія. Зб. х 200.

1 – неоднорідне збільшення кислих глікозаміногліканів у потовщенній безклітинній пластинці.

В окремих ділянках реєстрували розволокненням та руйнування основної речовини безклітинної пластинки, що призводило до вираженої неоднорідності рельєфу суглобової поверхні (рис. 3.2.14.). У периферичних ділянках суглобової поверхні окрім руйнування безклітинної пластинки, виникали процеси деструкції основної речовини тангенційної зони (рис. 3.2.15.). Окремі хондроцити тангенційної зони зазнавали некротичних змін. Відзначали зміну тинкторіальних властивостей колагенових волокон тангенційної та перехідної зон суглобового хряща, які азаном забарвлювались в неоднорідний брудно-синій колір.

Збільшувалась кількість основної речовини хрящового матриксу, унаслідок чого хондроцити розташовувались нещільно. Товщина тангенційної зони була неоднорідна, її дещо набухлий матрикс забарвлювався подекуди інтенсивно ацидофільно. Хондроцити перехідної зони розташовувались хаотично.

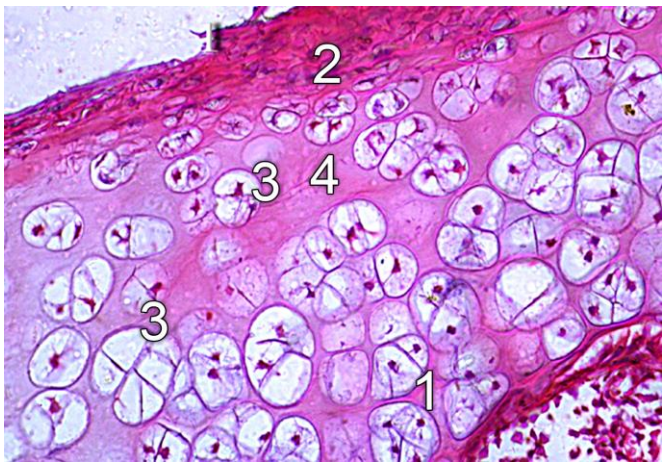


Рисунок. 3.2.14. Хрящове покриття дистального кінця стегнової кістки щура через 7 діб опіоїдного впливу. Забарвлення гематоксиліном та еозином. Мікрофотографія. Зб. х 400. 1 – ділянки деструкції та розволокнення безклітинної пластинки; 2 – ділянки деструкції та розволокнення тангенційної зони суглобового хряща; 3 – хаотичне розміщення та некротичні зміни хондроцитів перехідної та променистої зон; 4– збільшення об’єму та неоднорідність забарвлення хрящового матриксу.

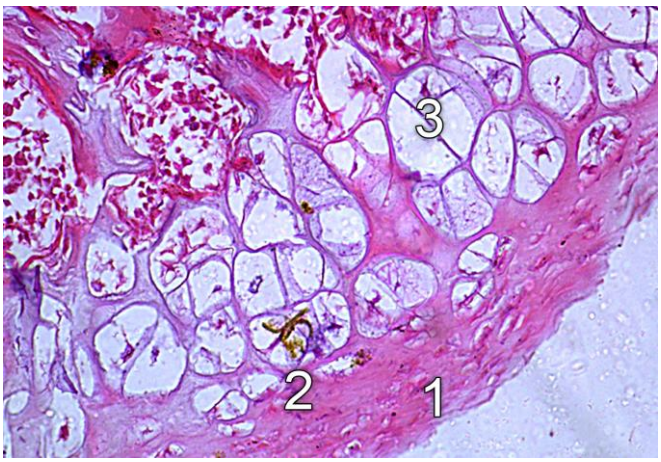


Рисунок. 3.2.15. Хрящове покриття дистального кінця стегнової кістки щура через 7 діб опіоїдного впливу. Забарвлення гематоксиліном та еозином. Мікрофотографія. Зб. х 400. 1 – ділянки руйнування безклітинної пластинки; 2 – деструкція основної речовини та хондроцитів тангенційної зони; 3 – лакуни без хондроцитів.

У результаті тижневого впливу опіоїдного анальгетика виникали зміни тинкторіальної властивості хрящового матриксу, що зафарбовувався

гематоксиліном та еозином неоднорідно базофільно, а в окремих ділянках набував брудного ацидофільного забарвлення.

Цитоплазма багатьох хондроцитів перехідної зони набрякла, просвітлювалась, у ній виявляли вакуолі, у наслідок чого клітини ставали неправильної овальної балоноподібної форми. Ядра хондроцитів зменшувались в об'ємі, забарвлювались однорідно й інтенсивно базофільно (каріопікноз), що вказує на розвиток у цих клітинах некротичних змін. Унаслідок руйнування та лізісу окремих хондроцитів траплялись порожні лакуни (рис. 3.2.16.). В окремих сусідніх хондроцитах з вираженою вакуольною дистрофією відзначали руйнування оболонок клітин, унаслідок цього візуалізувались просвітлені ділянки, що містили залишки розрідженої цитоплазми хондроцитів.

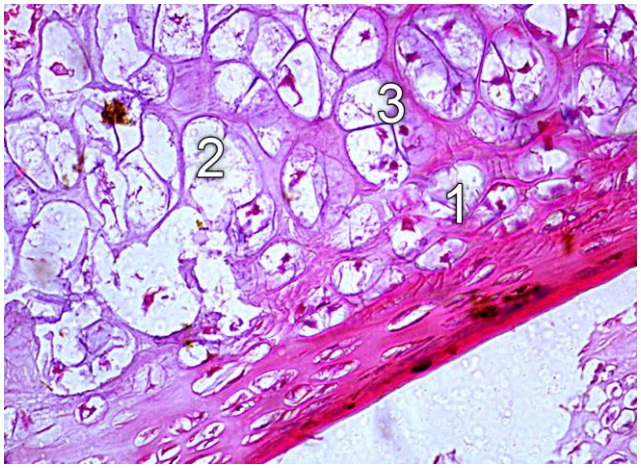


Рисунок. 3.2.16. Хрящове покриття проксимального кінця великогомілкової кістки щура через 7 діб опіоїдного впливу. Забарвлення гематоксиліном та еозином. Мікрофотографія. Зб. х 400. 1 – виражена вакуольна дистрофія та некротичні зміни хондроцитів перехідної зони; 2 – дистрофія та некротичні зміни хондроцитів променистої зони; 3 – лакуни без хондроцитів на фоні неоднорідно забарвленного матриксу.

У променистій зоні виявляли клітини з ознаками вираженої вакуольної дистрофії, а також некротизовані хондроцити. Альтеративні зміни хондроцитів у цій зоні були більш вираженими ніж у контрольних тварин. Базофільна лінія, що розташовується в зоні кальцифікації неоднорідно набрякла, розпадалась на окремі

фрагменти. Виражених структурних змін у субхондральній кістковій пластинці не виявляли. Виявлялись ділянки з неоднорідним забарвленням та нерівними краями кісткових балок, ознаками розпушення та неоднорідного забарвлення їх основної речовини.

У результаті проведеного забору експериментального матеріалу через **14 діб** у шурів, що знаходилися під впливом опіоїдного анальгетика в дозі 15 мг/кг на мікроструктурному рівні виявлено, що у суглобовому хрящі колінного суглоба є виражені дегенеративно-дистрофічні зміни. Починались процеси руйнування та розволокнення структур безклітинної пластинки (рис. 3.2.17.).

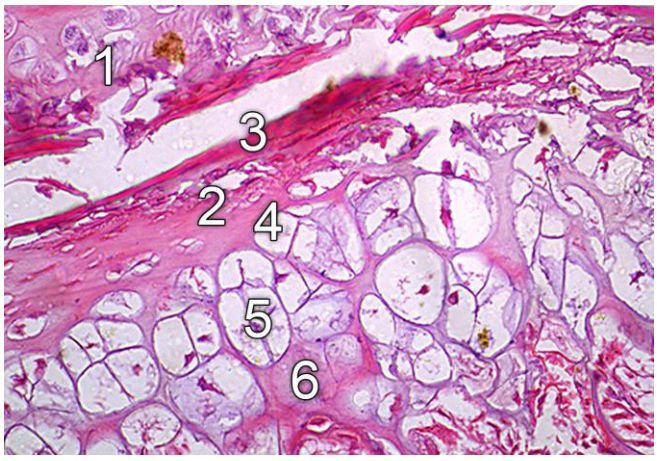


Рисунок. 3.2.17. Хрящове покриття дистального кінця стегнової кістки та поверхні надколінка щура через **14 діб** опіоїдного впливу. Забарвлення гематоксиліном та еозином. Мікрофотографія. Зб. х 400. 1 – надколінок; 2 – стегнова кістка ; 3 – руйнування, розволокнення та мікротріщини безклітинної пластинки ; 4 – вакуольна дистрофія та некрози хондроцитів усіх зон суглобового хряща ; 5 – лакуни без хондроцитів; 6 – збільшення об’єму та неоднорідність забарвлення хрящового матриксу .

Місцями були присутні ділянки формування вертикальних мікротріщин, а в периферичних зонах хрящової поверхневі утворювались узури. В окремі мікротріщини суглобової поверхні потрапляла синовіальна рідина. Також

відзначали деструкцію основної речовини тангенційної зони, що супроводжувались її розволокненням, появою вогнищ некротичних зміни у хондроцитах. В окремих ділянках тангенційної зони, а також в перехідній та променистій зонах відзначали збільшення об'єму хрящового матриксу та неоднорідне, місцями інтенсивно ацидофільне його забарвлення (рис. 3.2.18.), що свідчить про зміну тинкторіальних властивостей основної речовини хряща. У матриксі тангенційнійної та перехідної зони кількість кислих глікозаміногліканів знижувалась. Виникало неоднорідне вогнищеве збільшення кількості кислих глікозаміногліканів у потовщенній безклітинній пластинці та у матриксі тангенційної зони (рис. 3.2.19.). У матриксі перехідної та променистої зон спостерігали зменшення рівня кислих глікозаміногліканів. Хондроцити тангенційної зони зазнавали некротичних змін. Досить часто візуалізувались лакуни без хондроцитів. Колагенові волокна, особливо в тангенційній зоні, а в дещо меншій мірі в глибше розташованих зонах, втрачали свою архітектоніку, неоднорідно набрякали, розпадались на окремі фрагменти, зазнавали лізісу. Ходроцити перехідної зони рідко формували ізогенні групи. Розвивалась вакуольна дистрофія хондроцитів, а також некротичні зміни, що особливо часто траплялись у перехідній і дещо рідше у променистій зонах. Упродовж розвитку вакуольної дистрофії хондроцити збільшувались в об'ємі, набрякали, їх цитоплазма значно просвітлювалась, містила вакуолі, які були заповнені світлою рідиною. Досить часто виникало явище, коли вакуолі зливались. При розвитку некротичних змін ядро хондроцитів зменшувалось в об'ємі, забарвлювалось однорідно, інтенсивно базофільно (каріопікноз). Інколи ядро розчинялось і не візуалізувалось (каріолізис). Цитоплазма таких клітин різко просвітлювалась. Окремі хондроцити повністю лізувались. Відзначали руйнування оболонок сусідніх хондроцитів на їх місці формувались в основній речовині хряща та візуалізувались невеликі ділянки, що були заповнені просвітленою цитоплазматичною рідиною. Поодинокі проліферуючі ХПеЗ зазнавали дистрофічних та некротичних змін.

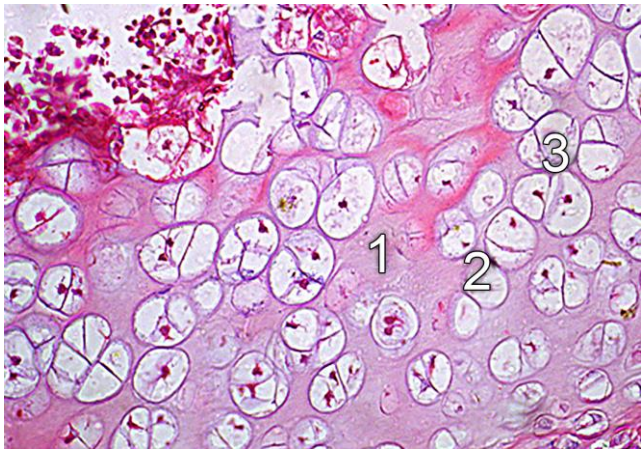


Рисунок. 3.2.18. Хрящове покриття дистального кінця стегнової кістки щура через **14 діб** опіоїдного впливу. Забарвлення гематоксиліном та еозином. Мікрофотографія. Зб. х 400. 1– збільшення об'єму та неоднорідність забарвлення хрящового матриксу; 2– виражена вакуольна дистрофія та некротичні зміни хондроцитів усіх зон суглобового хряща ; 3 – лакуни без хондроцитів.

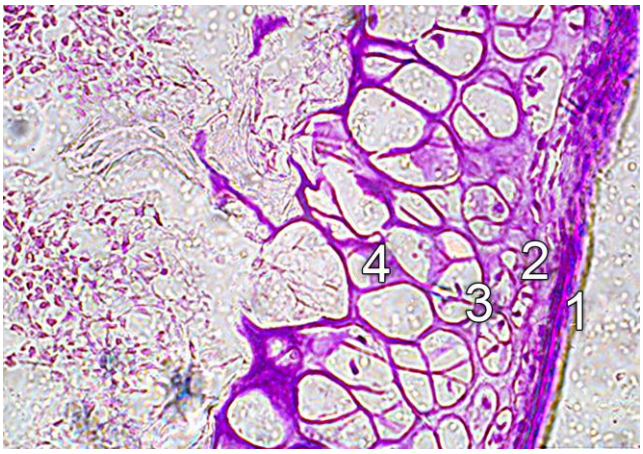


Рисунок. 3.2.19. Хрящове покриття дистального кінця стегнової кістки щура через **14 діб** опіоїдного впливу. Забарвлення азур. Мікрофотографія. Зб. х 200.
1 – неоднорідне збільшення кислих глікозаміногліканів у потовщеній безклітинній пластинці; 2 – неоднорідне збільшення кислих глікозаміногліканів у тангенціальній зоні; 3 – зменшення кислих глікозаміногліканів у матриксі перехідної зони; 4 – зменшення кислих глікозаміногліканів у матриксі променистої зони.

Базофільна лінія розпадалась, у більшості ділянок суглобової поверхні не візуалізувалась, лише місцями траплялись її залишки. У центральних ділянках субхондральної зони кількість кісткової тканини була незначна, місцями візуалізувались неоднорідно забарвлені, потоншені, кісткові балки. У периферичних зонах траплялись ділянки неоднорідного нагромадження немінералізованого остеоїду.

У результаті проведеного забору експериментального матеріалу через **21 добу** у шурів, що знаходилися під впливом опіоїдного анальгетика в дозі 20 мг/кг на мікроструктурному рівні виявлено, що суглобова поверхня була нерівна, подекуди містила узури (рис. 3.2.20.), що захоплювали безклітинну пластинку, тангенційну зону, а їхнє дно розташовувалось у перехідній зоні. По краях таких дефектів нагромаджувались дрібні хондроцити. Суглобовий хрящ мав неоднорідний об’єм, на більшому проміжку був потоншений, виразно порушувалась його зональна будова (рис. 3.2.21.). У деяких ділянках товщина суглобового хряща складала лише 3-5 рядів клітин. Відзначали вогнищеве розволокнення безклітинної пластинки, а також набрякання, фрагментацію та розпад колагенових волокон тангенційної зони. Кількість клітинних рядів у перехідній та променистій зоні зменшувалась. Хондроцити зазначених зон були збільшені в об’ємі, набряклі, їхня цитоплазма просвітлювалась, містила вакуолі (вакуольна дистрофія). Ядра значної кількості хондроцитів були в стані пікнозу, унаслідок розвитку некротичних змін. Кількість хрящового матриксу, особливо у перехідній зоні зростала. Основна речовина хряща забарвлювалась неоднорідно, навколо окремих груп хондроцитів були інтенсивно еозинофільні. У променистій зоні хондроцити розташовувались неоднорідно, не формували колонок. Цитоплазма хондроцитів була набряклою, просвітленою, ядра у стані пікнозу. Колагенові волокна променистої зони втрачали своє радіальне розташування, неоднорідно набрякали та розпадались. У перехідній та променистій зоні зустрічались порожні лакуни. Базофільна лінія розпадалась на значній частині суглобового хряща та не візуалізувалась.

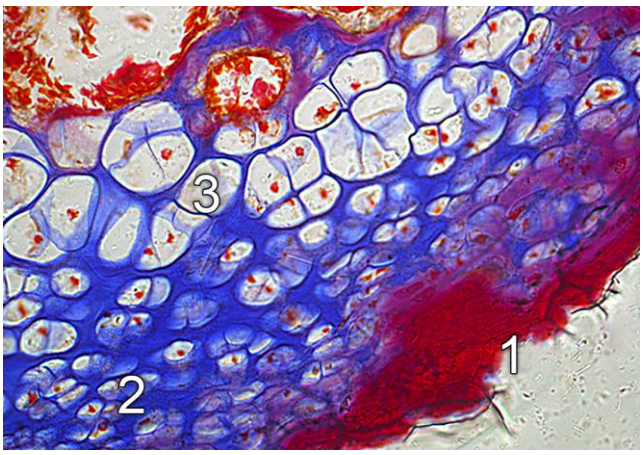


Рисунок. 3.2.20. Хрящове покриття дистального кінця стегнової кістки щура через **21 добу** опіоїдного впливу. Забарвлення азан. Мікрофотографія.

Зб. х 400. 1 – узури на поверхні суглобового хряща; 2 – збільшення об’єму хрящового матриксу; 3 – дистрофічні та некротичні зміни хондроцитів.

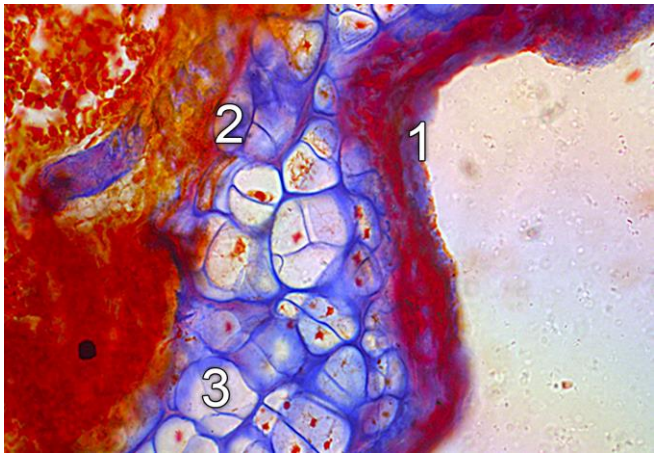


Рисунок. 3.2.21. Хрящове покриття дистального кінця стегнової кістки щура через **21 добу** опіоїдного впливу з вираженим порушенням зональності числа рядів клітин. Забарвлення азан. Мікрофотографія. Зб. х 400. 1 – поглиблення узури на поверхні суглобового хряща; 2 – вакуольна дистрофія та некротичні зміни хондроцитів усіх зон суглобового хряща; 3 – лакуни без хондроцитів.

У центральній ділянці суглобової поверхні виявили об’ємний глибокий дефект, у центрі якого була відсутня хрящова тканина, а по периферії

візуалізувалась грануляційна тканина. Наростання дистрофічних та некротичних змін хондроцитів супроводжувалось вираженим зменшенням їх проліферативної активності. Поодинокі проліферуючі хондроцити зазнавали некротичних змін. Також у суглобовому хрящі знижувалась кількість кислих глікозаміногліканів, особливо у перехідній зоні (рис. 3.2.22.). У ділянках вогнищевих дефектів хрящової тканини, особливо в периферичних відділах суглобової поверхні, синовіальна оболонка прилягали до дистрофічно зміненої хрящової тканини, з формуванням фіброзного паннуса.

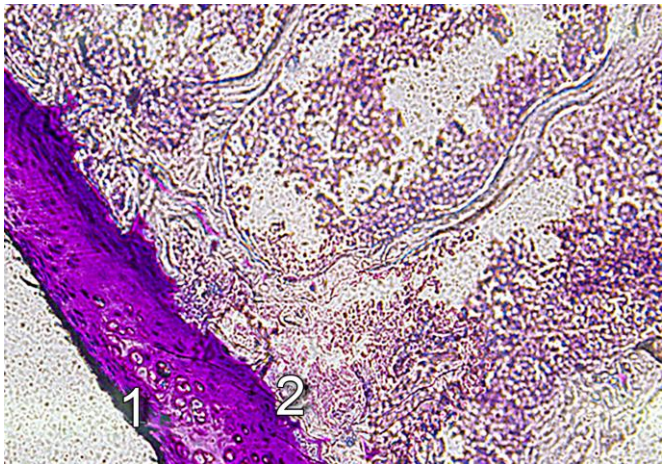


Рисунок. 3.2.22. Хрящове покриття дистального кінця стегнової кістки щура через **21 добу** опіоїдного впливу. Забарвлення азур. Мікрофотографія. Зб. х 200.

1 – неоднорідне розташування кислих глікозаміногліканів у суглобовому хрящі; 2– зменшення кількості кислих глікозаміногліканів у перехідній зоні.

Субхондральна кісткова пластинка була неоднорідної товщини. У периферичних ділянках траплялись вогнищеві нагромадження остеобластів, відзначали появу остеоцитів в остеоцитарних лакунах, місцями були присутні ділянки де зустрічались товсті кісткові балки. У центральній зоні розташовувались переважно тонкі, частково мінералізовані кісткові балки.

При проведені забору експериментального матеріалу через **28 діб** у шурів, що знаходилися під впливом опіоїдного анальгетика в дозі 25 мг/кг на мікроструктурному рівні нами було виявлено, що окрім дистрофічних та

некротичних змін хондроцитів є незначні явища розвитку регенераторних процесів хрящової тканини, що супроводжувались появою у перехідній і променистій зонах дрібних низькодиференційованих хондроцитів. Суглобова поверхня була нерівною, містила неглибокі западини. Товщина суглобового хряща зменшувалась. Обширних дефектів хрящової тканини у центральній зоні не виявляли. БП була неоднорідно потовщена (рис. 3.2.23.), у ній зростав вміст кислих глікозаміногліканів (рис.3.2.25.).

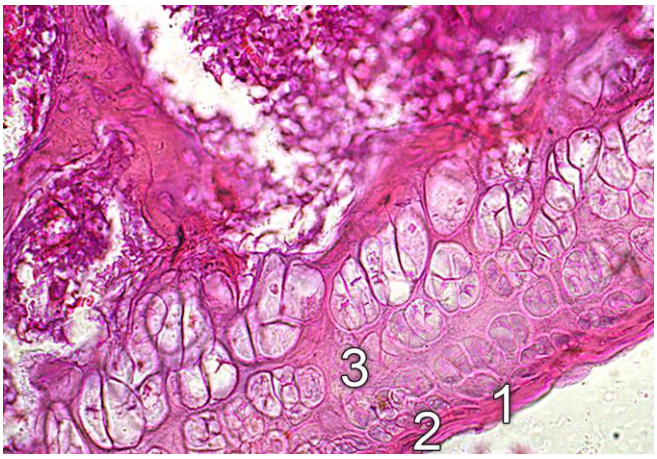


Рисунок. 3.2.23. Хрящове покриття проксимального кінця великогомілкової кістки щура через **28 діб** опіоїдного впливу. Забарвлення гематоксиліном та еозином. Мікрофотографія. Зб. х 400. 1 –потовщення безклітинної пластинки; 2 – нерівності суглобової поверхні; 3– помірне збільшення та неоднорідність зафарбування хрящового матрикса.

Кількість хрящового матриксу в різних ділянках суглобової поверхні була неоднорідною. Відзначали збільшення його об’єму та неоднорідне забарвлення хрящового матриксу в тангенційній та променистій зонах, а в дещо меншій мірі в перехідній зоні. Також відзначали зміну тинкторіальних властивостей хрящового матриксу, що забарвлювався неоднорідно, подекуди базофільно, а в окремих ділянках інтенсивно ацидофільно. У хондроцитах променистої зони виявляли вакуольну дистрофію та некротичні зміни. Лакуни без хондроцитів зустрічались рідко. У центральних ділянках суглобової поверхні виявили хрящову тканину, що містила чисельні видовжені колонки проліферуючих хондроцитів у складі

ізогенних груп, що були зосереджені в основному в перехідній зоні. Між колонками візуалізувалась дещо збільшена кількість хрящового матриксу. Межі між перехідною і променистою зонами були нечіткі. Променисту зону заповнювали ізогенні групи, що були утворені дрібними низькодиференційованими хондроцитами (рис. 3.2.24.). У зазначених ділянках суглобового хряща високодиференційовані хондроцити у променистій зоні не зустрічались. Місцями були острівцеві ділянки хрящових вузликів регенератів. БП містила ділянки, де зростав вміст кислих глікозаміногліканів (рис. 3.2.25.). У зоні мінералізації кісткової тканини на поверхні неоднорідних бруднобазофільних кісткових балок виявляли нагромадження гомогенної ацидофільної маси немінералізованого остеоїду. Кісткові балки субхондральної спонгіози були неоднорідно потовщені, їхні краї нерівні. У полі зору виникали місця розвитку некротичних змін окремих остеоцитів, неоднорідне, інтенсивно базофільне забарвлення остеоїду навколо окремих остеоцитарних лакун. У периферичних ділянках, на яких розташовувались узури, виникали зони з формуванням фіброзного паннуса, у якому візуалізувалась значна кількість колагенових волокон.

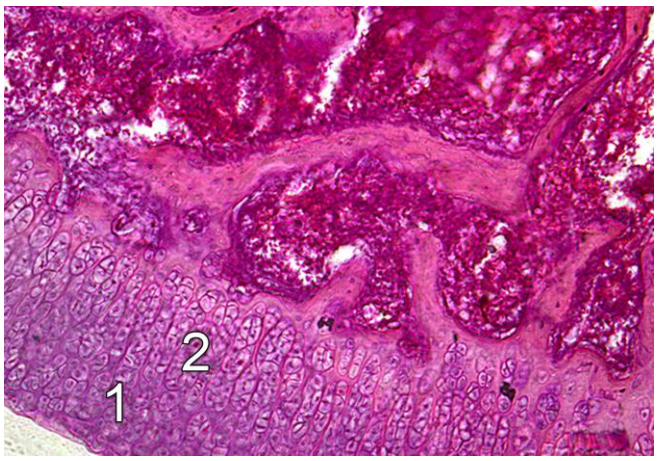


Рисунок. 3.2.24. Хрящове покриття дистального кінця стегнової кістки щура через **28 діб** опіоїдного впливу. Забарвлення гематоксиліном та еозином. Мікрофотографія. Зб. х 200. 1 – чисельні колонки дрібних хондроцитів перехідної зони; 2 – чисельні колонки дрібних хондроцитів променистої зони.

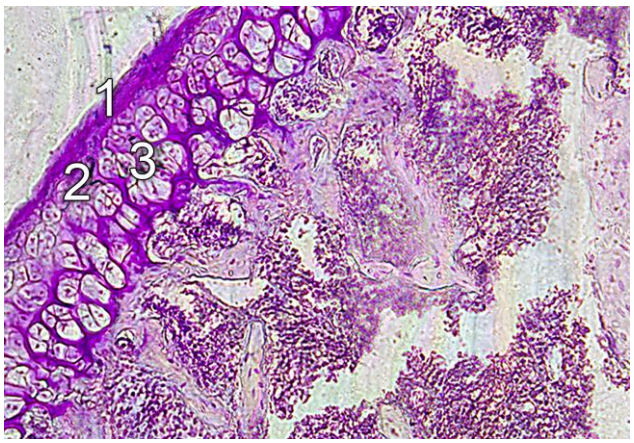


Рисунок. 3.2.25. Хрящове покриття проксимального кінця великогомілкової кістки щура через **28 діб** опіоїдного впливу. Забарвлення азур. Мікрофотографія. Зб. х 200. 1 – неоднорідне збільшення кількості кислих глікозаміногліканів у потовщеній безклітинній пластинці; 2 – неоднорідне збільшення кількості кислих глікозаміногліканів у основній речовині тангенційної зони; 3 – зниження рівня кислих глікозаміногліканів у перехідній зоні.

У результаті проведеного забору експериментального матеріалу через **35 діб** у шурів, що знаходилися під впливом опіоїдного анальгетика в дозі 30 мг / кг на мікроструктурному рівні виявлено, неоднорідні зміни суглобового хряща. В окремих ділянках відбувався процес заміщення хрящової тканини з паралельно протікаючими процесами неоднорідного потовщення безклітинної пластинки та явищами вогнищевого розволокнення строми тангенційної зони. Суглобова поверхня була нерівна та містила невеликі заглиблення з утворенням вертикальних мікротріщин (рис.3.2.26.). БП була неоднорідною та потовщеною. Кількість основної речовини була збільшеною, особливо у тангенційній та перехідній зонах, а в дещо меншій мірі у променистій зоні хряща. У матриксі перехідної та променистої зон відзначали зменшення вмісту кислих глікозаміногліканів (рис.3.2.27.).

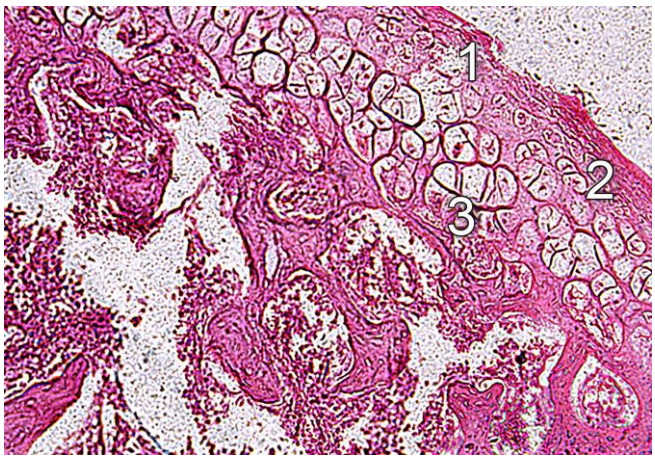


Рисунок. 3.2.26. Хрящове покриття дистального кінця стегнової кістки щура через **35 діб** опіоїдного впливу. Забарвлення Гематоксиліном та еозином. Мікрофотографія. Зб. х 200. 1 – вертикальна мікротріщина у суглобовому хрящі; 2 – вакуольна дистрофія та некротичні зміни хондроцитів у перехідній зоні; 3 – вакуольна дистрофія та некротичні зміни хондроцитів у променистій зоні.

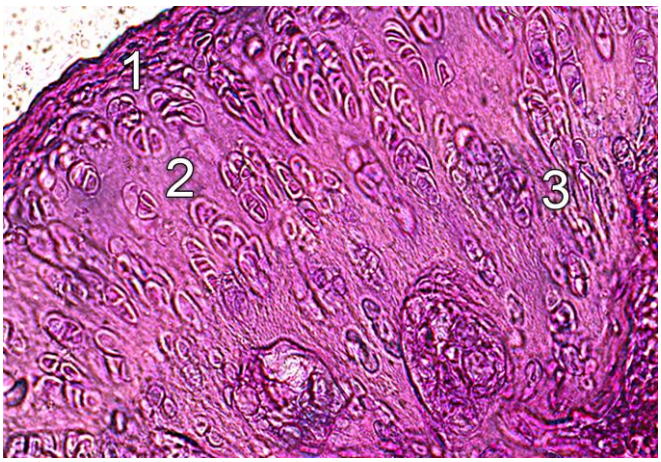


Рисунок. 3.2.27. Хрящове покриття проксимального кінця великогомілкової кістки щура через **35 діб** опіоїдного впливу. Забарвлення Гематоксиліном та еозином. Мікрофотографія. Зб. х 200. 1 – потовщення безклітинної пластинки; 2 – збільшення основної речовини хрящового матриксу; 3 – невпорядковане розташування хондроцитів.

В окремих хондроцитах перехідної зони виявляли вакуольну дистрофію, а іноді некротичні зміни. Інколи візуалізувались лакуни без хондроцитів.

У променистій зоні виявили вакуольну дистрофію хондроцитів, рідше їх некротичні зміни. На даному терміні експериментального опіоїдного впливу нами зустрічались ділянки з явищами некротичних змін в хондроцитах тангенційної зони. У ділянках збільшення об’єму основної речовини хрящового матриксу хондроцити перехідної та променистої зон розташовувались невпорядковано (рис.3.2.28.).

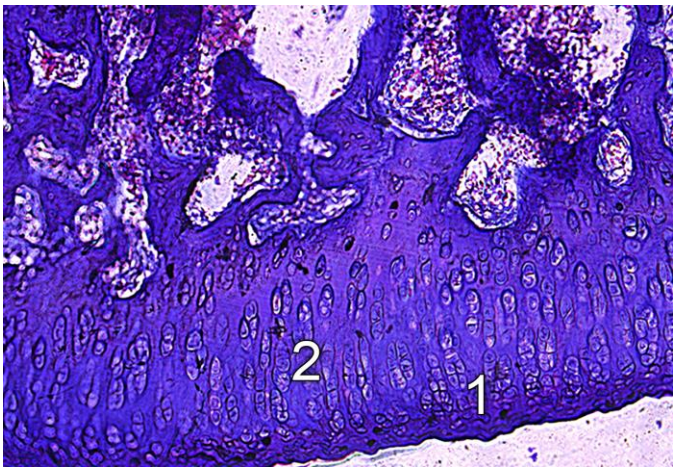


Рисунок. 3.2.28. Хрящове покриття проксимального кінця великогомілкової кістки щура через **35 діб** опіоїдного впливу. Забарвлення азур. Мікрофотографія. Зб. х 200. 1 – зменшення вмісту кислих глікозаміногліканів у матриксі перехідної зони; 2 – зменшення вмісту кислих глікозаміногліканів у матриксі променистої зони.

По всій площі була присутня значна кількість ділянок, у яких СХ значно втрачав свою товщину, містив невелику кількість хондроцитів та заміщувався фіброзним хрящем. Формування колонок з хондроцитів у перехідній зоні на даному терміні експерименту ми не спостерігали. В окремих ділянках суглобового хряща були присутні ділянки проліферації хондроцитів. У деяких ділянках хрящового покриття колінного суглоба виникали вогнища формування радіально та хаотично розташованих хондроцитів, у центрі яких знаходилась помірна кількість гомогенної безструктурної неоднорідно забарвленої маси (рис.3.2.28.). По периферії таких вогнищ у субхондральних ділянках була

присутня проліферація остеобластів, поява остеоцитів в остеоцитарних лакунах, з поступовим формуванням кісткових виростів (ознаки формування остеофітів), що наближались до хрящової тканини (особливо до ділянок з радіально розташованими хондроцитами). Присутні вогнища, де у субхондральних ділянках візуалізувались потовщені колагенові волокна.

У результаті проведеного забору експериментального матеріалу через **42 доби** у шурів, що знаходилися під впливом опіоїдного анальгетика в дозі 35 мг/кг на мікроструктурному рівні, виявлено виражені структурні зміни суглобового хряща. БП була неоднорідно потовщена, її поверхня нерівна, містила різної величини дефекти (рис. 3.2.29.). Візуалізувався фіброзний паннус. Кількість колагенових волокон у безклітинній пластинці, у тангенційній зоні, а меншою мірою в перехідній та променистій зонах збільшувалась. Відзначали потовщення колагенових волокон.

Також відзначали збільшення міжклітинного матриксу у всіх зонах суглобового хряща. Хондроцити здебільшого розташовувались невпорядковано. Відзначали некротичні та дистрофічні зміни хондроцитів. Місцями візуалізувались лакуни без хондроцитів. У ділянках інтенсивного збільшення об’єму основної речовини хрящового матриксу хондроцити розташовувались невпорядковано.

Місцями виявляли формування фіброзного хряща. У субхондральних ділянках існувало неоднорідне потовщення кісткових балок, а подекуди розростання та потовщення колагенових волокон. Кількість кислих глікозаміногліканів в усіх зонах суглобового хряща була низькою. Дещо зростала кількість кислих глікозаміногліканів в місцях потовщення безклітинної пластинки та у ділянках формування фіброзного паннуса.

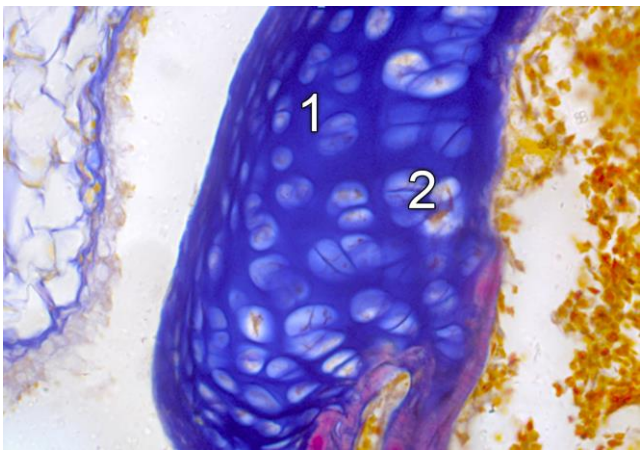


Рисунок. 3.2.29. Хрящове покриття дистального кінця стегнової кістки щура через **42 доби** опіоїдного впливу. Забарвлення азур. Мікрофотографія. Зб. х 400.

1 – потовщення безклітинної пластинки; 2 – збільшення кількості та потовщення колагенових волокон.

### 3.2.2 Морфометрична характеристика структурних компонентів хрящового покриття дистального кінця стегнової кістки та проксимального кінця великогомілкової кістки щурів при опіоїдному впливі

На основі проведеного морфометричного дослідження гістологічних препаратів хрящового покриття дистального кінця стегнової та проксимального кінця великогомілкової кісток колінного суглоба щурів через **7 діб** експериментального опіоїдного впливу виявлено рівномірне потовщення хряща великогомілкової та стегнової кісткок переважно внаслідок вакуолізації та набряку внутрішнього шару. ТХВГК була найменшою в ділянках контакту із надколінником і коливалась тут в межах 80-150 мкм. У той же час товщина в ділянці контакту із великогомілковою кісткою становила 250-320 мкм. Середнє значення товщини хряща стегнової кістки наприкінці першого тижня експериментального опіоїдного впливу становило 150,22±40,18 мкм. Однак, незважаючи на тенденцію до збільшення товщини, різниця не була підтверджена статистично при порівнянні із показником контрольної групи ($p=0,35$ при $t=-0,95$).

ТХВГК коливалась в межах від 91,19 мкм до 275,74 мкм при середньому значенні 179,94±47,54 мкм. Різниця при порівнянні із показниками контрольної групи була статистично достовірною ($p<0,05$, $t=-2,62$).

На основі проведеного морфометричного дослідження гістологічних препаратів хрящового покриття дистального кінця стегнової та проксимального кінця великогомілкової кісток колінного суглоба щурів через **14 діб** експериментального опіоїдного впливу виявлено, що ТХВГК продовжувала збільшуватись і досягла середнього значення 194,24±72,03 мкм (у контрольної групи 144,88±31,20мкм, різниця статистично значуща,$p<0,001$, $t = -5,37$). Максимальне потовщення спостерігалась в ділянці контакту із великогомілковою кісткою, тут показник товщини коливався в межах 200-320 мкм із максимальним значенням 349,77мкм. У ділянці контакту із надколінником товщина збільшувалась не так виражено і коливалась у межах 95-110 мкм із мінімальним показником 91,47 мкм.

ТХВГК залишалась на рівні показника попереднього терміну – її середнє значення становило 174,99±38,64мкм, хоча цей показник і не був більш достовірним за значення контрольної групи ($p=0,08$, $t= -1,77$) при достатньо великій фактичній різниці, що можна пояснити низькою статистичною потужністю нашої вибірки.

На основі проведеного морфометричного дослідження гістологічних препаратів хрящового покриття дистального кінця стегнової та проксимального кінця великогомілкової кісток колінного суглоба щурів через **21 добу** експериментального опіоїдного впливу виявлено, що СК – хрящ нерівномірний, з ділянками потовщення до 180-240 мкм (максимальний показник 244,24 мкм) та стоншення до 60-70 мкм (мінімальний показник 57,74 мкм). Середнє значення товщини хряща стегнової кістки різко знизилося, як в порівнянні із показником попереднього терміну (194,24±72,03 мкм), так і в порівнянні із показником контрольної групи (144,88±31,20мкм). Зниження в порівнянні із показником контрольної групи було статистично значущим – $p<0,05$, $t=2,59$.

Показники товщини хряща великогомілкової кістки також демонструють динаміку зниження в порівнянні з попередніми термінами фактично до значення показника контрольної групи. Середнє значення після трьох тижнів дослідження становило 154,34±43,82мкм. Однак, в окремих ділянках залишались потовщення 200-250 мкм (максимальний показник 271,96 мкм, при максимальному показнику контрольної групи 241,96 мкм).

Відповідно до проведеного морфометричного дослідження гістологічних препаратів хрящового покриття дистального кінця стегнової та проксимального кінця великогомілкової кісток колінного суглоба щурів через **28 діб** експериментального опіоїдного впливу виявлено, що товщина хряща великогомілкової кістки була найбільшою і досягала показників 300-400 мкм із максимальним значенням 512,67 мкм. В окремих зразках товщина хрящів стегнової та великогомілкової кісток була рівномірною, тоді як в інших хвилеподібно коливалась від 90 до 250 мкм у великогомілкової кістки та від 90 до 350 мкм у стегнової. Середнє значення товщини хряща стегнової кістки на цьому терміні дослідження становило 137,34±50,34 мкм, великогомілкової кістки - 156,93±47,57 мкм, що в обох випадках було наближене до показників контрольної групи і не мало статистично достовірної різниці.

Така нерівномірність потовщення підтверджується різким збільшенням значення стандартного відхилення до 101,51 (у контрольній групі 45,35), хоча показник середнього значення хряща стегнової кістки на цьому терміні дослідження наближений до значення контрольної групи і становить 209,13±101,51мкм.

Згідно з проведеним морфометричним дослідженням гістологічних препаратів хрящового покриття дистального кінця стегнової та проксимального кінця великогомілкової кісток колінного суглоба щурів через **35 діб** експериментального опіоїдного впливу виявлено, що хрящ стегнової кістки – переважно рівномірної товщини, лише в передній ділянці переходу в зону росту спостерігалось потовщення до 280-320 мкм. При цьому середнє значення товщини хряща стегнової кістки на цьому терміні має тенденцію до зменшення як

у порівнянні із попереднім терміном, так і у порівнянні із показником контрольної групи і становить 118,72±51,21 мкм, що є достовірно менше показника контрольної групи ($p<0,001$ при $t= 3,98$). Хрящ великогомілкової має більшу тенденцію до варіативності товщини - нерівномірності форми у перерізі із потовщеннями до 260-380 мкм, а в окремих зразках товщина досягала 500 мкм. Отже, середнє значення товщини хряща великогомілкової кістки зросло до 188,47±96,62 мкм, при максимальному показнику 502,94 мкм. Таке збільшення було статистично достовірним при порівнянні із показником контрольної групи ($p<0,05$ при $t= -2,07$).

При проведенні морфометричного дослідження гістологічних препаратів хрящового покриття дистального кінця стегнової та проксимального кінця великогомілкової кісток колінного суглоба щурів через **42 доби** експериментального опіоїдного впливу виявлено, що хрящ стегнової кістки характеризувався подальшою тенденцією до рівномірного зменшення товщини, лише в окремих ділянках спостерігались випини в сторону епіфізу товщиною до 150-170 мкм. Максимальне значення товщини хряща стегнової кістки становило 172,37 мкм, мінімальне – 52,06 мкм. Середнє значення товщини хряща стегнової кістки на цьому терміні дослідження становило 104.13±27.42 мкм, що було достовірно менше за показник контрольної групи ($p<0,001$ при $t= 8,15$) і мало найменше значення протягом експерименту.

Хрящ великогомілкової кістки навпаки – мав нерівномірну товщину, значення якої коливається від мінімального показника 65,84 мкм до максимального – 554,66 мкм, із окремими ділянками різкого потовщення з нерівномірними випинами в сторону епіфізу, найчастіше в центральній частині та в передній ділянці переходу в зону росту. Середній показник товщини хряща великогомілкової кістки становив 186,54±89,79 мкм.

### 3.2.3 Ультраструктурна характеристика структурних компонентів хрящового покриття дистального кінця стегнової кістки та проксимального кінця великогомілкової кістки щурів при опіоїдному впливі

У результаті ультраструктурного дослідженя клітинного складу хрящового покриття дистального кінця стегнової кістки та проксимального кінця великогомілкової кістки експериментальної групи тварин через **7 діб** під впливом опіоїдного анальгетика в дозі 8 мг/кг на ультраструктурному рівні виявлено неоднорідне, подекуди інтенсивно осміофільне забарвлення безклітинної пластинки суглобового хряща. Суглобова поверхня була нерівною, на ній з'являлись заглиблення. В окремих ділянках спостерігали розволокнення та руйнування фібрил колагенових волокон. Досить часто колагенові волокна розташовувались нещільно, хаотично. Осередки розволокнення колагенового каркасу частіше локалізувались у периферичних зонах суглобової поверхні. У хондроцитах поверхневої зони відзначали ознаки деструкції цитоплазми. Зокрема, реєстрували розширення та фрагментацію канальців гладкої ендоплазматичної сітки (рис.3.2.30.).




Рисунок 3.2.30. Хондроцит хрящового покриття дистального кінця стегнової кістки щура через 7 діб опіоїдного впливу. Мікрофотографія. Зб. х6000.

1 – розширення канальців гладкої ендоплазматичної сітки хондроцита поверхневої зони.

У ділянках контакту поверхневої та перехідної зони матрикс був просвітленим, набряклим з ділянками розшарування, фібрили колагенових волокон розташовувались хаотично. В окремих хондроцитах перехідної зони виявили ознаки дегенеративних, а іноді некротичних змін. У ядрі збільшувалась кількість гетерохроматину. Спостерігали розширення цистерн гладкої (рис.3.2.31.) та гранулярної ендоплазматичної сітки.

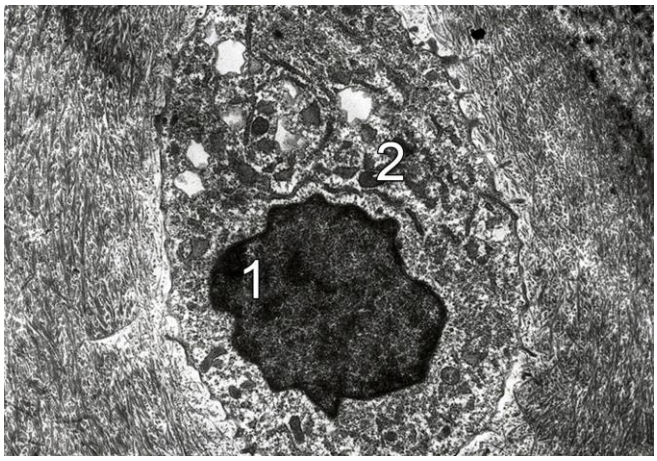


Рисунок 3.2.31. Хондроцит хрящового покриття проксимального кінця великогомілкової кістки перехідної зони щура через **7 діб** опіоїдного впливу. Мікрофотографія. Зб. х8000.1 – збільшення кількості гетерохроматину в ядрі хондроцита перехідної зони; 2 – розширення цистерн гладкої ендоплазматичної сітки.

У перинуклеарній зоні, а інколи і в периферичних ділянках цитоплазми виявляли вакуолі, що були заповнені електронносвітлим вмістом (рис.3.2.32.). Спостерігали руйнування рибосом гранулярної ендоплазматичної сітки. В окремих хондроцитах перехідної зони відзначали виражену деструкцію органел (рис.3.2.33.), у цитоплазмі збільшувалась кількість гранул глікогену.

Під час розвитку некротичних змін хондроцитів перехідної зони відзначали ущільнення та різке зменшення ядра, зміну його форми, значне збільшення кількості гетерохроматину, виражену деструкцію органел. У перехідній та базальній зонах збільшувався об’єм територіального та міжтериторіального матриксу, його осміофільність була неоднорідною.

Зустрічались ділянки значного просвітлення хрящового матриксу, що майже не містили фібрил колагенових волокон. У базальній зоні відзначали збільшення кількості клітин, у яких реєстрували некротичні зміни.




Рисунок 3.2.32. Ділянка перехідної зони хряща дистального кінця стегнової кістки щура через **7 діб** опіоїдного впливу. Мікрофотографія. Зб. х 6000.

1 – руйнування рибосом гранулярної ендоплазматичної сітки.; 2 – вакуолі у цитоплазмі хондроцита перехідної зони.

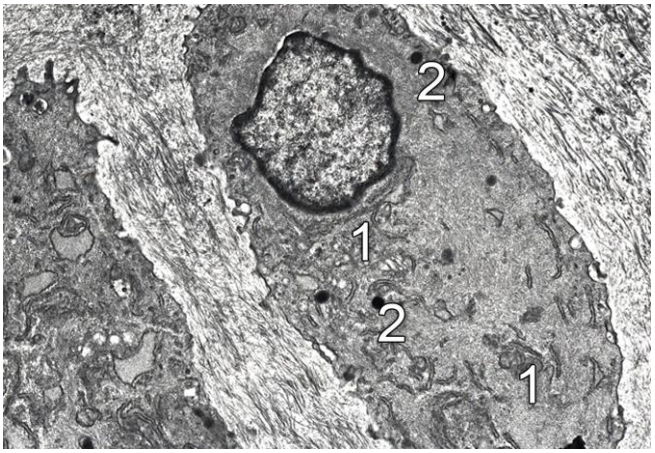


Рисунок 3.2.33. Хондроцит перехідної зони хряща проксимального кінця великогомілкової кістки щура через **7 діб** опіоїдного впливу. Мікрофотографія. Зб. х 8000. 1 – деструкція органел цитоплазми хондроцита перехідної зони;

2 – збільшення гранул глікогену.

Частіше зустрічались хондроцити з різко просвітленою цитоплазмою та виразною деструкцією органел.

У результаті проведеного забору експериментального матеріалу через **14 діб** у шурів, що знаходилися під впливом опіоїдного анальгетика в дозі 15 мг/кг на ультраструктурному рівні виявлено, виражені дегенеративно-дистрофічні зміни. Відзначали вогнища руйнування безклітинної пластинки з формуванням тріщин та поверхневих узурів. У периферичних ділянках поверхневої зони хряща траплялись ділянки розшарування колагенових волокон та матриксу хряща (рис.3.2.34.), що супроводжувалось нагромадженням світло-осміофільної маси, у якій візуалізуються фрагменти зруйнованих фібрил колагенових волокон. Досить часто ХПЗ зазнавали деформацій. У ядрі збільшувалась кількість гетерохроматину. Цитоплазма була інтенсивноосміофільна, у ній відзначали деструкцію органел. Матрикс поверхневої зони неоднорідний. Фібрили колагенових волокон подекуди розміщувались хаотично, деякі з них зазнавали лізісу.

У цитоплазмі хондроцитів перехідної зони відзначали розширення комплексу Гольджі та цистерн гладкої та гранулярної ендоплазматичної сітки (рис.3.2.35.). Унаслідок руйнування рибосом спостерігали дегрануляцію гранулярної ендоплазматичної сітки. Окремі канальці гранулярної ендоплазматичної сітки були різко розширенні, у них візуалізувались об’ємні вакуолі, заповнені електронносвітлим вмістом. У перинуклеарній зоні відзначали просвітлення цитоплазми. У таких зонах органели не візуалізувались.

Також у цитоплазмі зустрічались вакуолі (рис.3.2.36.), дрібні та великі лізосоми, ферменти яких є важливими чинниками за розвитку остеоартрозу.




Рисунок 3.2.34**.** Поверхнева зона хряща дистального кінця стегнової кістки щура через **14 діб** опіоїдного впливу. Мікрофотографія. Зб. х 4000. 1 – руйнування та розшарування фібрил колагенових волокон поверхневої зони.

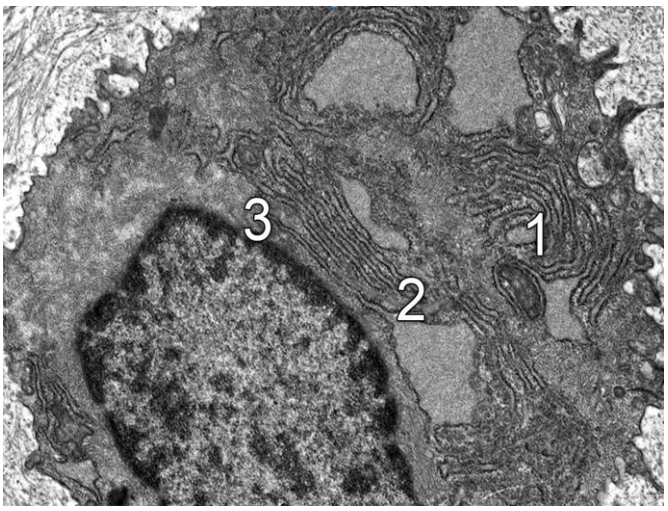


Рисунок 3.2.35. Хондроцит перехідної зони хряща проксимального кінця великогомвлкової кістки щура через **14 діб** опіоїдного впливу. Мікрофотографія. Зб. х 14000. 1 – розширення цистерн гладкої та гранулярної ендоплазматичної сітки; 2 – руйнування рибосом; 3 – просвітлення цитоплазми у перинуклеарній зоні.

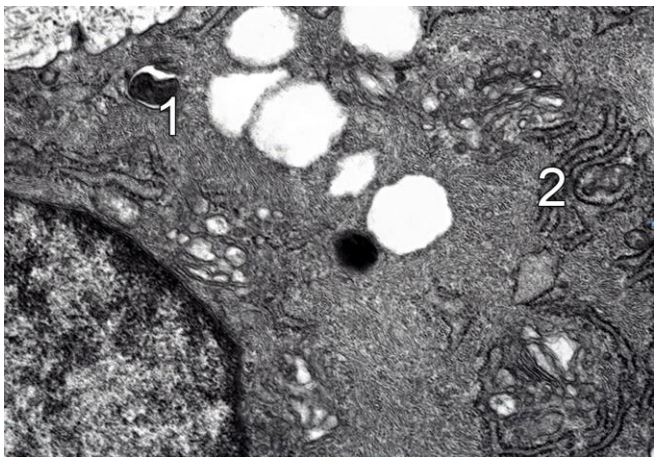


Рисунок 3.2.36. Хондроцит перехідної зони хряща дистального кінця стегнової кістки щура через **14 діб** опіоїдного впливу. Мікрофотографія.

Зб. х 14000. 1 – вакуолі у цитоплазмі хондроцита перехідної зони; 2 – зменшення кількості рибосом на мембранах гранулярної ендоплазматичної сітки руйнування рибосом.

Окрім цього, у перехідній та базальній зоні досить часто зустрічались хондроцити, що зазнавали некротичних змін. Ядро в таких хондроцитах було різко зменшене в об’ємі, неправильної форми, заповнене інтенсивноосміофільним гетерохроматином (рис.3.2.37.). У таких хондроцитах реєстрували деструкцію органел. В окремих хондроцитах відзначали руйнування цитоплазматичної мембрани. Поруч таких хондроцитів територіальний матрикс просвітлювався, фібрили колагенових волокон розшаровувались хаотично.

Також відзначали збільшення об’єму міжтериторіального матриксу, у якому траплялись ділянки просвітлення та руйнування фібрил колагенових волокон.




Рисунок 3.2.37. Хондроцит перехідної зони хряща проксимального кінця великогомілкової кістки щура через **14 діб** опіоїдного впливу. Мікрофотографія. Зб. х 6000. 1 – каріопікноз ядра хондроцита перехідної зони.

У результаті проведеного забору експериментального матеріалу через **21 добу** у шурів, що знаходилися під впливом опіоїдного анальгетика в дозі 20 мг/кг на ультраструктурному рівні виявлено, виражені альтеративні зміни в хондроцитах, а також деструкцію хрящового матриксу й колагенових волокон. У периферичних зонах хряща на поверхні безклітинної пластинки утворювались глибокі дефекти, дно яких простягалось до перехідної зони. Фібрили колагенових волокон поверхневої зони неоднорідно набрякали, розташовувались хаотично, на багатьох ділянках руйнувались. Також відзначали неоднорідно осміофільне забарвлення хрящового матриксу поверхневої та перехідної зон. У хондроцитах поверхневої зони виявляли розвиток деструкції, а також ознаки некротичних змін. Проте структура значної кількості хондроцитів поверхневої зони була збережена.

У хондроцитах перехідної зони відзначали ураження гранулярної та гладкої ендоплазматичної сітки. Зокрема, спостерігали розширення цистерн переважно гладкої ендоплазматичної сітки (рис.3.2.38.).

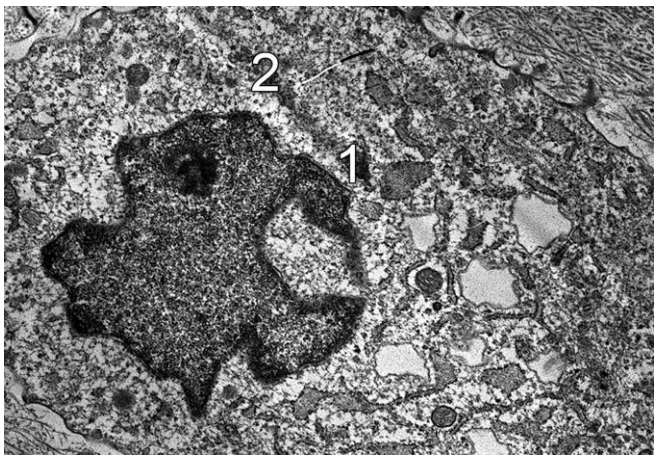


Рисунок 3.2.38**.** Хондроцит перехідної зони хряща дистального кінця стегнової кістки щура через **21 добу** опіоїдного впливу. Мікрофотографія.

Зб. х 8000. 1 – розширення цистерн гладкої ендоплпзматичної сітки;

2 – руйнування рибосом.

Також реєстрували руйнування рибосом гранулярної ендоплазматичної сітки. У цитоплазмі збільшувалась кількість вакуолей (рис.3.2.39.) та лізосом. У багатьох хондроцитах перехідної та базальної зон виявили розвиток загибелі клітин як шляхом некрозу, так і апоптозу. У випадку розвитку некрозу ядро різко зменшувалось в об’ємі (рис.3.2.40.), набувало неправильної форми, було заповнене переважно гетерохроматином. У деяких хондроцитах ядра не візуалізувались унаслідок каріолізису. Цитоплазма також зазнавала деструкції, у ній нагромаджувались об’ємні вакуолі, включення ліпідів, цитоплазматичні волокна та зерна глікогену, а також значна кількість лізосом.

Місцями в перехідній зоні трапляються хондроцити, які зазнають так званої “темно-клітинної загибелі” (рис.3.2.41.). Ядро та органели цитоплазми таких хондроцитів ставали інтенсивноосміфофільними, набували однорідного темного вигляду. Зустрічались клітини, які зазнавали повної деструкції.

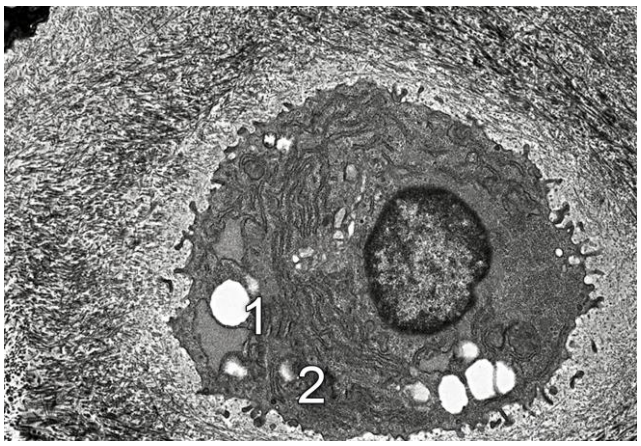


Рисунок 3.2.39**.** Хондроцит перехідної зони хряща проксимального кінця великогомілкової кістки щура через **21 добу** опіоїдного впливу. Мікрофотографія. Зб. х 6000. 1 – збільшеня вакуолей; 2 – лізосоми.

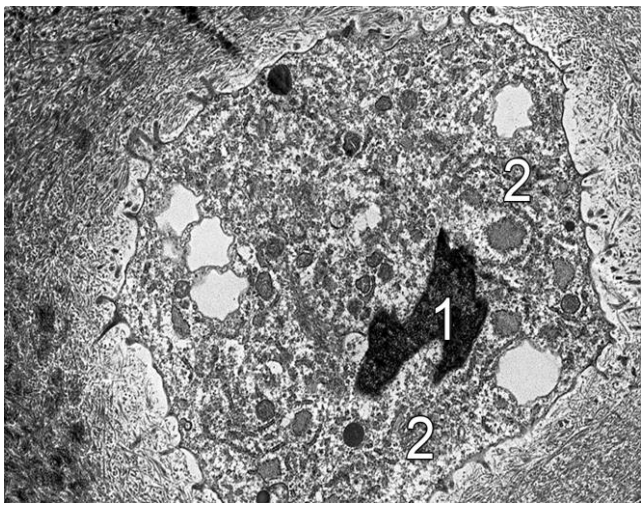


Рисунок 3.2.40. Хондроцит перехідної та базальної зони хряща дистального кінця стегнової кістки щура через **21 добу** опіоїдного впливу. Мікрофотографія. Зб. х 8000. 1 – пікнотичне ядро; 2 – деструкція органел.

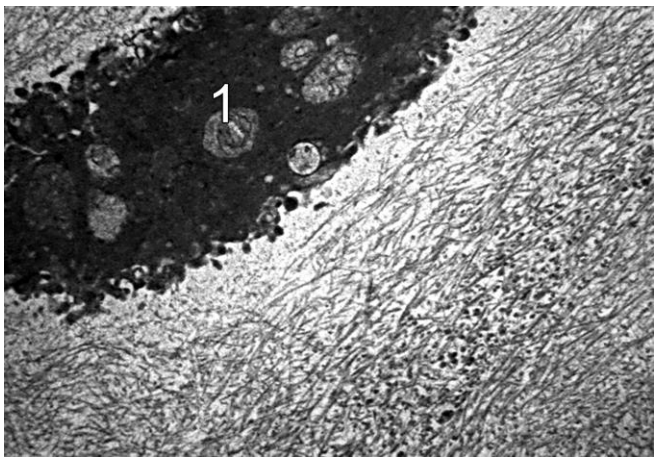


Рисунок 3.2.41. Загибель хондроцита перехідної зони хряща проксимального кінця великогомілкової кістки щура через **21 добу** опіоїдного впливу. Мікрофотографія. Зб. х 10000. 1 – темноклітинна загибель хондроцита.

Візуалізуються лакуни без хондроцитів, електронна щільність матриксу перехідної та базальної зон неоднорідна здебільшого її щільність знижена. Присутні ділянки,на яких відзначали зростання об’єму міжтериторіального матриксу, з інтенсивним його просвітленням. Досить часто трапляються ділянки з вираженою деструкцією фібрил колагенових волокон. Фібрили колагенових волокон подекуди набували аморфного вигляду, досить часто не ідентифікувались.

У результаті проведеного забору експериментального матеріалу через **28 діб** у шурів, що знаходилися під впливом опіоїдного анальгетика в дозі 25 мг/кг на ультраструктурному рівні виявлено, що суглобова поверхня була нерівною, у поверхневій зоні кількість хрящового матриксу збільшувалась, хондроцити розташовувались нещільно.

У хондроцитах проміжної та базальної зони реєстрували розвиток дегенеративних та некротичних змін, а також апоптозу. У багатьох хондроцитах проміжної зони відзначали розширення цистерн гладкої, рідше гранулярної ендоплазматичної сітки, нагромадження чисельних вакуолей, що були заповнені різним за осміофільністю вмістом (рис.3.2.42., рис.3.2.43., рис.3.2.44.).

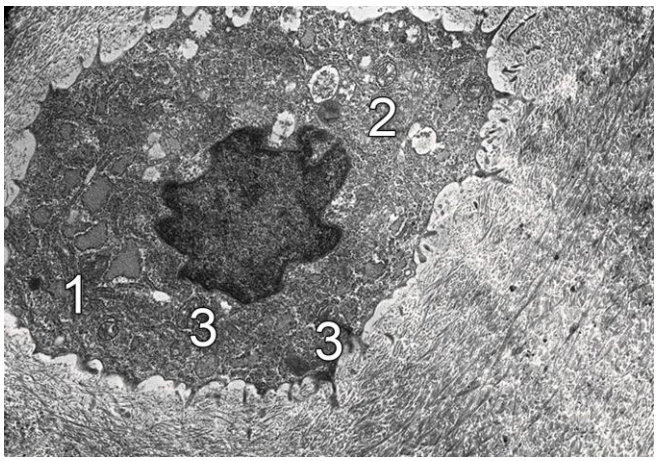


Рисунок 3.2.42. Хондроцит проміжної зони хряща дистального кінця стегнової кістки щура через **28 діб** опіоїдного впливу. Мікрофотографія.

Зб. х 8000. 1 – розширення цистерн гладкої ендоплпзматичної сітки; 2 – підвищена осміофільність цитоплазми; 3 – руйнування крист мітохондрій.

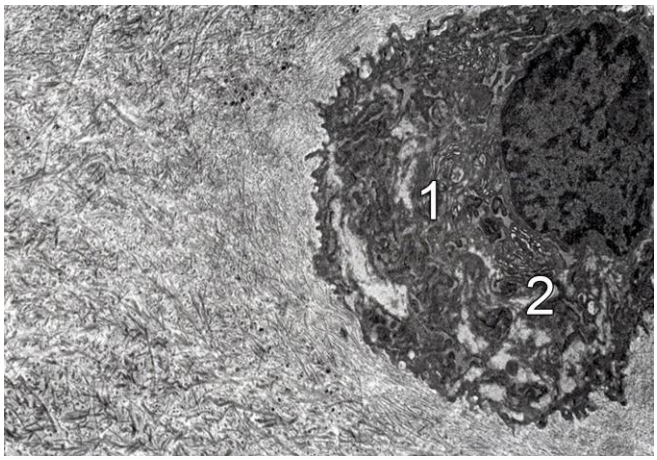


Рисунок 3.2.43. Хондроцит перехідної зони хряща проксимального кінця великогомілкової кістки щура через **28 діб** опіоїдного впливу. Мікрофотографія. Зб. х 6000. 1 – розширення цистерн гладкої ендоплазматичної сітки;

2 – деструкція рибосом гранулярної ендоплазматичної сітки.

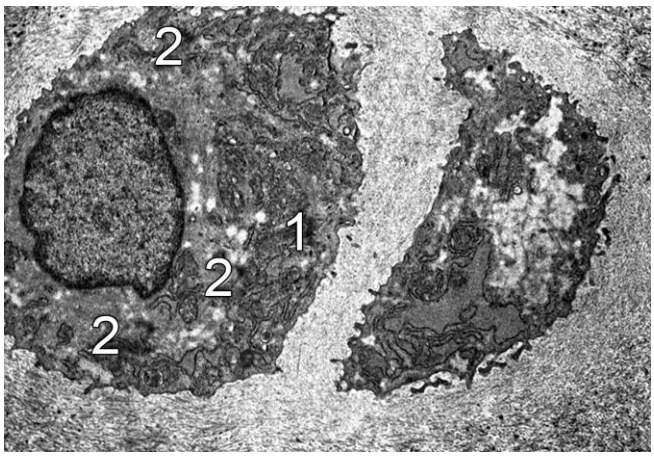


Рисунок 3.2.44. Хондроцит перехідної зони хряща дистального кінця стегнової кістки щура через **28 діб** опіоїдного впливу. Мікрофотографія. Зб. х 6000. 1 – значне розширення цистерн гладкої ендоплазматичної сітки;

2 – деструкція цитоплазматичних органел.

Поодинокі мітохондрії були збільшені в об’ємі, і їхні кристи частково або повністю лізовані, мітохондріальний матрикс різко просвітлювався, з формуванням електронно-прозорих вакуолей.

У хондроцитах перехідної зони також відзначали розвиток некротичних змін (рис.3.2.45., рис.3.2.46.). Ядро у таких хондроцитів набувало неправильної форми, ущільнювалось, було заповнене переважно не гетерохроматином. Поруч із зруйнованими хондроцитами відзначали лізіс колагенових волокон. Місцями візуалізувались лакуни заповнені неоднорідним переважно електронносвітлим вмістом. Відзначали деструкцію органел та ділянки локального лізису плазматичної мембрани.

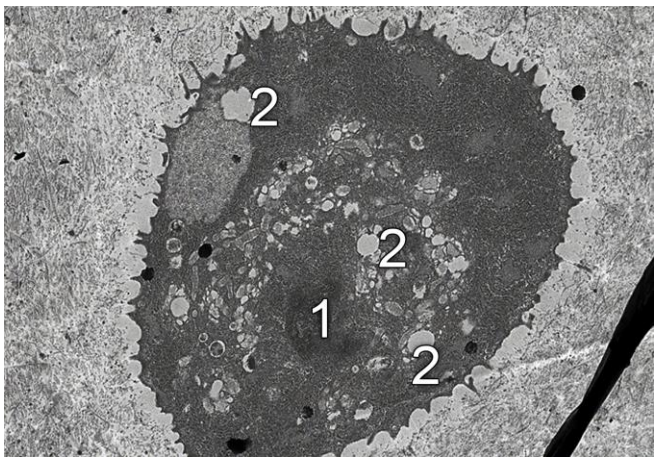


Рисунок 3.2.45. Некротизований хондроцит перехідної зони хряща проксимального кінця великогомілкової кістки щура через **28 діб** опіоїдного впливу. Мікрофотографія. Зб. х 6000. 1 – каріопікноз; 2 – чисельні вакуолі в цитоплазмі.

Слід зазначити, що окрім хондроцитів, в яких розвивались дистрофічні та некротичні зміни у поверхневій та проміжній зоні, зустрічались хондроцити із збереженою структурою та з підвищеною функціональною активністю.

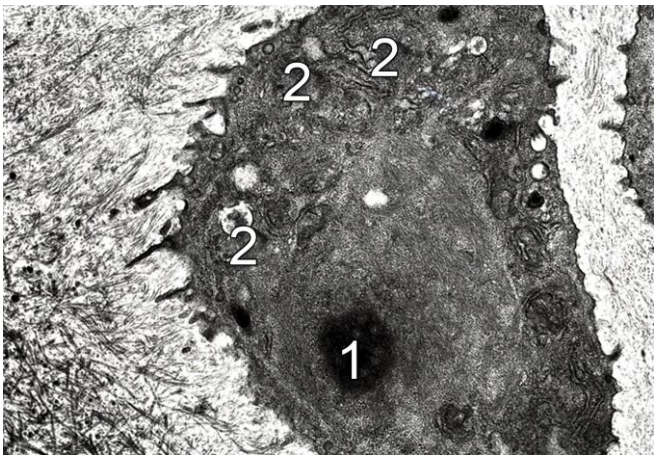


Рисунок 3.2.46. Некротизований хондроцит перехідної зони хряща дистального кінця стегнової кістки щура через **28 діб** опіоїдного впливу. Мікрофотографія. Зб. х 6000. 1 – каріопікноз ядра; 2 – практично повна деструктуризація органел.

Зокрема, візуалізувались хондроцити ядра яких містили значну кількість еухроматину, цитоплазматичні органели були збрежені, візуалізувався комплекс Гольджі та розширені цистерни гранулярної ендоплазматичної сітки, що містили білковий вміст. Рибосоми у таких хондроцитах були збережені.

У цитоплазмі також візуалізувався комплекс Гольджі, секреторні вакуолі, ліпідні включення, зерна глікогену. У поодиноких мітохондріях збережених хондроцитів перехідної зони матрикс мав дрібнозернисту структуру та середню електронну щільність, і лише подекуди відзначали його просвітлення. Окремі кристи мітохондрій були вкорочені. Міжтериторіальний матрикс перехідної зони був неоднорідним, здебільшого просвітленим. Фібрили колагенових волокон розташовувались хаотично, відзначали розширення міжфібрилярних проміжків. Фібрили колагенових волокон втрачали поперечну посмугованість, розпадались на окремі фрагменти (рис.3.2.47.). Траплялись ділянки, на яких фібрили колагенових волокна були лізовані.

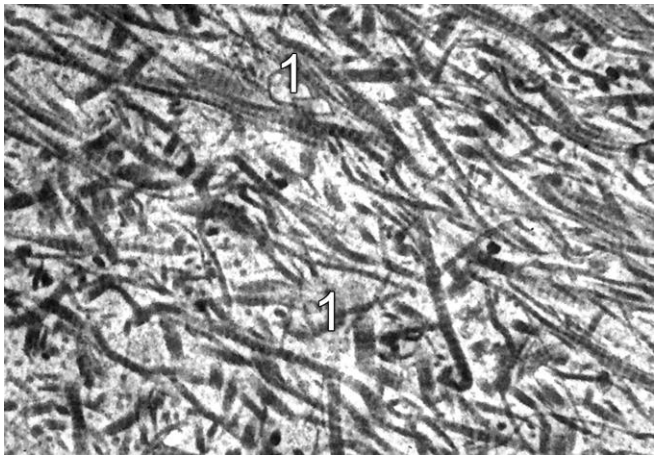


Рисунок 3.2.47. Хаотичне розташування колагенових волокон хрящового покриття проксимального кінця великогомілкової кістки щура через **28 діб** опіоїдного впливу. Мікрофотографія. Зб. х 12000. 1 – руйнування фібрил колагенових волокон.

У периферичних зонах суглобового хряща відзначали неоднорідне

потовщення колагенових волокон. У ділянках, на яких збільшувався об’єм хрящового матриксу, траплялись безклітинні зони.

У результаті проведеного забору експериментального матеріалу через **35 діб** у шурів, що знаходилися під впливом опіоїдного анальгетика в дозі 30 мг/кг на ультраструктурному рівні виявлено, що в товщі суглобового хряща виникало неоднорідне потовщення фібрил колагенових волокон безклітинної пластинки та збільшення об’єму хрящового матриксу. На суглобовій поверхні траплялись невеликі заглиблення та вертикальні тріщини суглобової поверхні. У таких ділянках хрящовий матрикс був неоднорідним, просвітленим, фібрили колагенових волокон зазнавали лізісу. У перехідній зоні також збільшувався об’єм між територіального хрящового матриксу. Відзначали його неоднорідне забарвлення: чергувались ділянки просвітлення, із зонами нагромадження інтенсивноосміофільних мас. Фібрили колагенових волокон розташовувались хаотично. Відзначали неоднорідне потовщення колагенових волокон. Унаслідок збільшення об’єму хрящового матрикса хондроцити розташовувались нещільно. У хондроцитах перехідної зони відзначали наростання дегенеративних змін, зустрічались хондроцити в стані некрозу та апоптозу. У дегенеративно змінених хондроцитах відзначали значне розширення цистерн гладкої ендоплазматичної сітки (рис.3.2.48.) фрагментацію та лізіс її мембран. Спостерігали значну деструкцію органел цитоплазми (рис.3.2.49.). За умов розвитку некротичних змін хондроцитів перехідної зони, окрім каріопікнозу (рис.3.2.50.), відзначали різке просвітлення цитоплазми, нагромадження у ній чисельних вакуоль.

Під час апоптозу хондроцити зменшувались в об’ємі, зморщувались, втрачали контакт з територіальним матриксом та сусідніми хондроцитами. У ядрі відзначали конденсацію хроматину. Цитоплазма різко просвітлювалась.

Рисунок 3.2.48. Хондроцит прехідної зони хрящового покриття дистального кінця стегнової кістки щура через **35 діб** опіоїдного впливу. Мікрофотографія. Зб. х 14000. 1 – розширення цистерн гладкої ендоплазматичної сітки;
2 – фрагментація та руйнування мембран ендоплазматичної сітки.

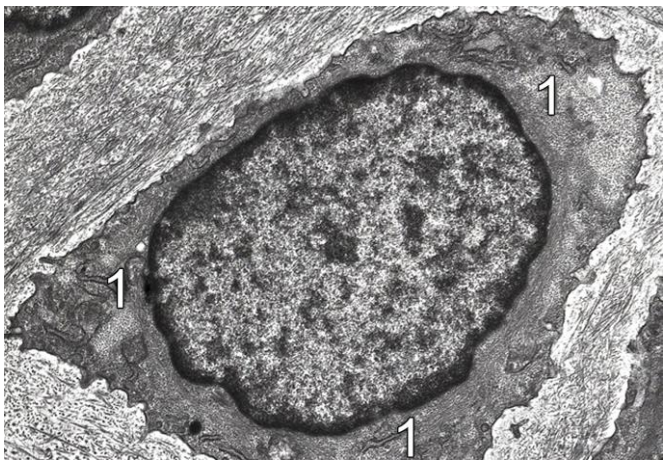


Рисунок 3.2.49. Хондроцит прехідної зони хрящового покриття проксимального кінця великогомілкової кістки щура через **35 діб** опіоїдного впливу. Мікрофотографія. Зб. х 12000. 1 – деструкція органел цитоплазми хондроцита перехідної зони

Після руйнування цитоплазматичної мембрани вміст цитоплазми потрапляв до розширеної лакуни. Перицелюлярний матрикс у таких ділянках здебільшого ущільнювався, ставав інтенсивноосміофільним.

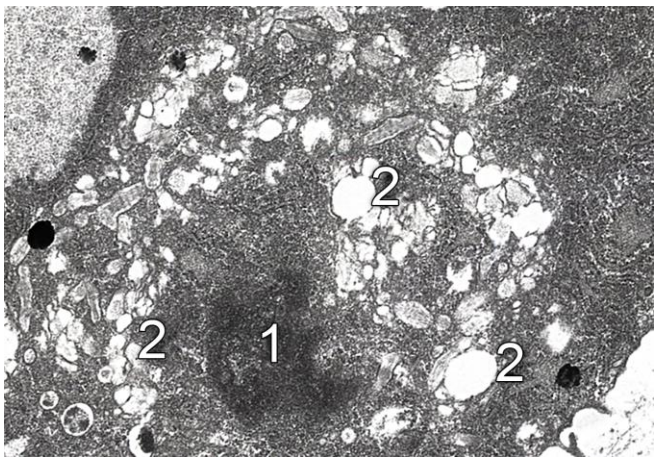


Рисунок 3.2.50. Некроз хондроцита перехідної зони хрящового покриття дистального кінця стегнової кістки щура через **35 діб** опіоїдного впливу. Мікрофотографія. Зб. х 6000. 1 – каріопікноз ядра хондроцита; 2 – вакуолізація цитоплазми.

У променистій зоні виявили яскраво виражену вакуольну дистрофію багатьох хондроцитів, а також їхні некротичні зміни. Зокрема, в цитоплазмі хондроцитів променистої зони відзначали різке розширення цистерн гладкої та гранулярної ендоплазматичної сітки. Профілі гранулярної ендоплазматичної сітки майже не містили рибосом та були переповнені вакуолями, що супроводжувалось тотальною деструкцією органел та нагромадження жирових включень та зерен глікогену. Ядро зазнавало вираженого пікнозу. У ділянках збільшення об’єму основної речовини хрящового матриксу хондроцити перехідної та променистої зон розташовувались невпорядковано, не відзначали стовпчастого розташування. У цих ділянках переважало острівцеве розташування клітин. Фігури мітозів хондроцитів зустрічались надзвичайно рідко. Місцями формувались вогнища радіально та хаотично розташованих хондроцитів, у центрі яких локалізувалась помірна кількість безструктурної неоднорідноосміофільної маси. На значних ділянках відзначали збільшення кількості та потовщення фібрил колагенових волокон (рис.3.2.51.). У таких ділянках збільшувалась кількість безклітинних зон. У субхондральній зоні відзначали появу кісткових виростів, по периферії яких розташовувались активні остеобласти, із світлим еухроматиновим, ексцентрично

розміщеним ядром, що містило добре виражене ядерце, а також цитоплазматичні органели синтезу. Зокрема, поблизу ядра містився добре виражений комплекс Гольджі, що містив вакуолі та везикули. Майже увесь об'єм цитоплазми займала гранулярна ендоплазматична сітка, з чисельними рибосомами та білковим вмістом у широких цистернах. Також у цитоплазмі зустрічались вільні рибосоми та полісоми, дрібні лізосоми та секреторні гранули, мітохондрії з кристами помірної висоти та інтенсивноосміофільним матриксом, а по периферії матриксні міхурці, що відіграють важливу роль у процесах мінералізації.

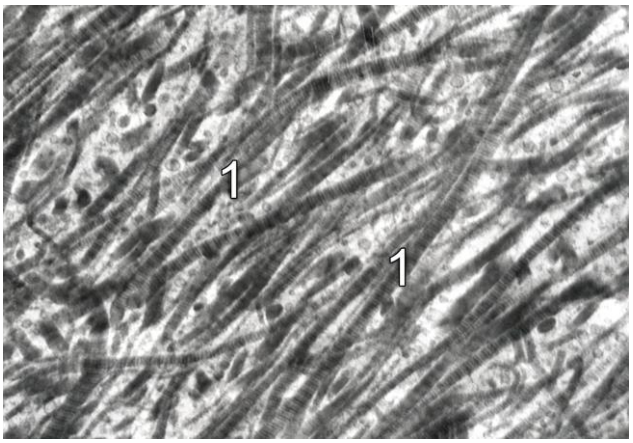


Рисунок 3.2.51. Базальна зона хрящового покриття проксимального кінця великогомілкової кістки щура через **35 діб** опіоїдного впливу. Мікрофотографія. Зб. х 18000. 1 – потовщення фібрил колагенових волокон.

Активні остеобласти, в таких ділянках, тісно прилягали одні до одних. Також відзначали трансформацію остеобластів у молоді остеоцити витягнутої форми, з світлим еухроматиновим ядром, компактною гранулярною ендоплазматичною сіткою, вкритою рибосомами. Поблизу ядра в цитоплазмі молодих остеоцитів локалізувався комплекс Гольджі. Місцями зустрічались мітохондрії та лізосомоподібні структури, нечисельні полісоми. Від поверхні молодих остеоцитів відходили чисельні короткі відростки, що проникали в матрикс, який містив значну кількість новоутворених фібрил колагенових

волокон.

У результаті проведеного забору експериментального матеріалу через **42 доби** у шурів, що знаходилися під впливом опіоїдного анальгетика в дозі 35 мг/кг, на ультраструктурному рівні виявлено дезорганізацію матриксу, а у хондроцитах дегенеративні, некротичні зміни, а також розвиток апоптозу. На суглобовій поверхні досить часто траплялись заглиблення, глибокі дефекти, що супроводжувалось розволокненням та руйнуванням фібрил колагенових волокон поверхневої зони. Значне збільшення об'єму хрящового матриксу відзначали у всіх зонах суглобового хряща. У багатьох хондроцитах перехідної зони відзначали збільшення кількості гетерохроматину в ядрі (рис.3.2.52., 3.2.53., 3.2.54.) та значну деструкцію органел цитоплазми.

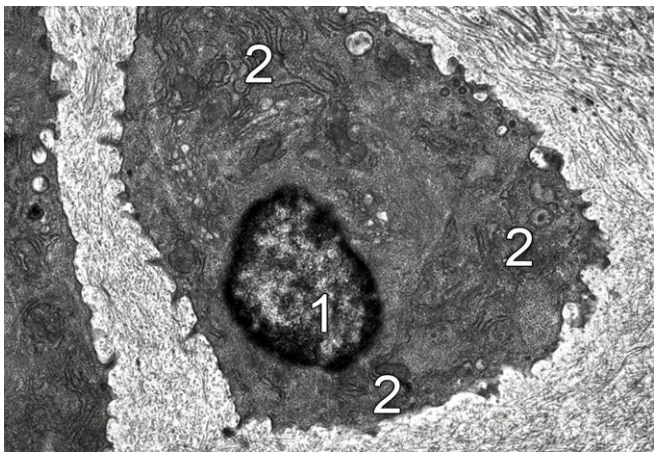


Рисунок 3.2.52. Хондроцит перехідної зони хрящового покриття дистального кінця стегнової кістки щура через **42 доби** опіоїдного впливу. Мікрофотографія. Зб. х 8000. 1 – збільшення кількості гетерохроматину в ядрі; 2 – деструкція органел цитоплазми.

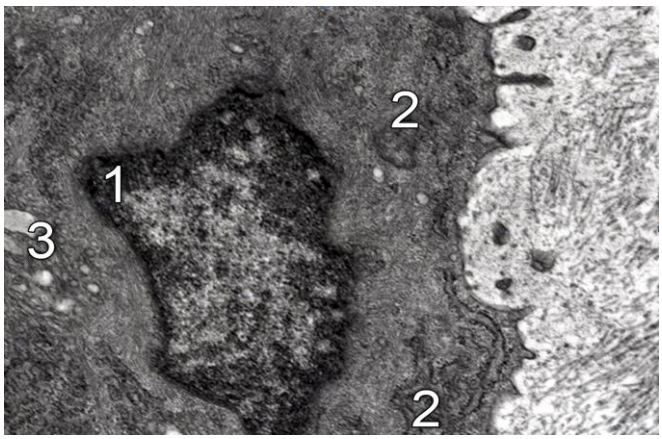


Рисунок 3.2.53. Хондроцит перехідної зони хрящового покриття проксимального кінця великогомілкової кістки щура через **42 доби** опіоїдного впливу. Мікрофотографія. Зб. х 8000. 1 – амебоїдна інвангінація ядра; 2 – повна деструкція органел цитоплазми; 3 – вакуолізація цитоплазми.




Рисунок 3.2.54. Хондроцит перехідної зони хрящового покриття дистальногог кінця стегнової кістки щура через **42 доби** опіоїдного впливу. Мікрофотографія. Зб. х 6000. 1 – збільшення кількості гетерохроматину в ядрі; 2 – розширення канальців гладкої ендоплазматичної сітки; 3 – вакуолізація цитоплазми та деструкція її органел.

Присутні ділянки візуалізації фрагментів некротизованих хондроцитів (рис.3.2.55.) хрящового покриття, рідко траплялись хондроцити із збереженою структурою.

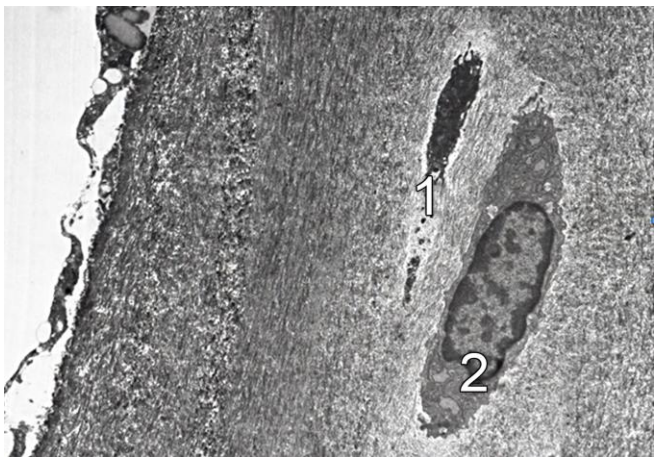


Рисунок 3.2.55. Хондроцит перехідної зони хрящового покриття проксимального кінця великогомілкової кістки щура через **42 доби** опіоїдного впливу. Мікрофотографія. Зб. х 4000. 1 – фрагменти некротизованого хондроцита; 2 – хондроцит із збереженою структурою.

У неоднорідноосміофільному матриксу перехідної зони збільшувалась кількість колагенових волокон. Відзначали потовщення фібрил колагенових волокон. Хондроцити розташовувались нещільно. Досить часто траплялись безклітинні зони. У перехідній та базальній зонах відзначали просвітлення матриксу, з руйнуванням фібрил колагенових волокон. У таких ділянках візуалізувались хондроцити з вираженою просвіленою цитоплазмою. Зустрічались лакуни, що містили світлу осміофільну рідину та залишки однорідних інтенсивноосміфільних ядер. Траплялись хондроцити у стані “темноклітинної загибелі” (рис.3.2.56.). Також візуалізувались фрагменти некротизованих хондроцитів (рис.3.2.57.). Матрикс навколо загиблих хондроцитів просвітлювався.

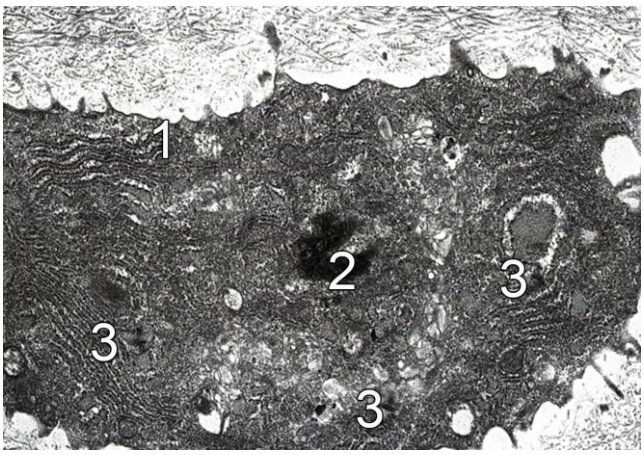


Рисунок 3.2.56. Хондроцит перехідної зони хрящового покриття дистального кінця стегнової кістки щура через **42 доби** опіоїдного впливу. Мікрофотографія. Зб. х 6000. 1 – некротизація хондроцита; 2 – каріопікноз;
3 – деструкція органел цитоплазми.

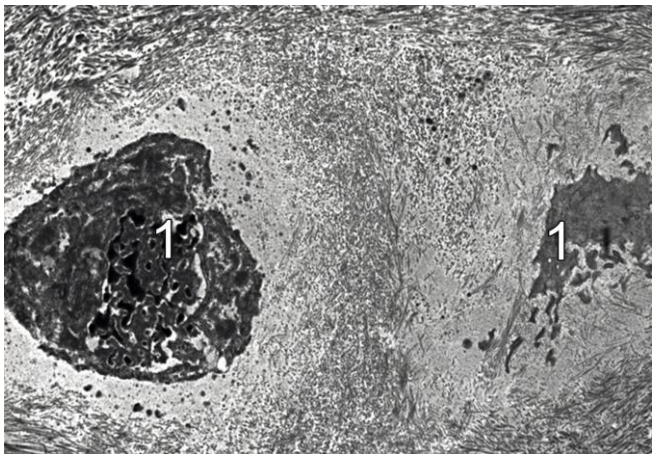


Рисунок 3.2.57**.** Хондроцит перехідної зони хрящового покриття проксимального кінця великогомілкової кістки щура через **42 доби** опіоїдного впливу. Мікрофотографія. Зб. х 6000. 1 – фрагменти некротизації хондроцитів.

Траплялись збережені хондроцити, ізогенні групи зустрічались рідко. У субхондральних ділянках траплялись ділянки з неоднорідним інтенсивноосміофільним матриксом, збільшувалась кількість остеоїдної тканини,

фронт осифікації був нерівним.

**Висновки до підрозділу 3.2**

У результаті проведеного мікроструктурного, морфометричного та ультраструктурного дослідження хрящового покриття дистального кінця стегнової кістки та проксимального кінця великогомілкової кістки у динаміці перебігу експериментального опіоїдного впливу можна зробити такі висновки:

1. На **мікроструктурному** рівні через **7 діб** виникало розволокнення та руйнування основної речовини безклітинної пластинки, з формуванням неоднорідності рельефу суглобової поверхні хряща. З'являлись зміни тинкторіальних властивостей колагенових волокон тангенціальної та перехідної зони суглобового хряща.
2. Виникали передумови секторального формування лакун унаслідок руйнування та лізису окремих хондроцитів. У ділянці променистої зони хряща з'являлись клітини з ознаками вираженої вакуольної дистрофії та некрозу.
3. Через **14 діб** в результаті експериментального впливу опіоїдного анальгетика встановлено, що у порівнянні з попереднім терміном виникали процеси поглиблення патоморфологічних змін, у хрящовому покритті колінного суглобу, що призводило до появи ділянок зниження висоти хрящової тканини як в межах суглобового хряща. Дані прояви свідчать про поглиблення деструктивно-дегенеративних змін суглобового хряща.
4. У результаті експериментального впливу опіоїдного анальгетика через **21 та 28** діб нами було встановлено, що починаючи з **21 – ої доби** базофільна лінія здебільшого не візуалізується, а через **28 діб** репаративна регенерація супроводжувалась появою низькодиференційованих хондроцитів, хрящ у таких ділянках не містив чіткої стратифікації клітин на зони.
5. Під час експериментального опіоїдного впливу через **35 та 42 доби** репаративна регенерація, супроводжувалась появою низькодиференційованих хондроцитів, а хрящ у цих ділянках не був чітко поділений на зони з ознаками порушення стратифікації шарів.

6. На основі проведеного **морфометричного** дослідження гістологічних препаратів хрящового покриття дистального кінця стегнової кістки та проксимального кінця великогомілкової кістки щурів через:

- **7 діб** експериментального опіоїдного впливу виявлено, що показники товщини хряща стегнової кістки без змін. СХ дистального кінця великогомілкової кістки був потовщений;
- **14 діб** показники хряща стегнової кістки - без змін. Показники хряща великогомілкової кістки – на рівні попереднього терміну, більше рівня контролю;
- **21 добу** показники хряща стегнової кістки і показники хряща великогомілкової кістки зменшувалися в порівнянні із попереднім терміном до показника контролю;
- **28 діб** виявлено незначне збільшення показників хряща стегнової кістки від попереднього терміну майже до рівня контролю. Показники хряща великогомілкової кістки на рівні попереднього терміну(на рівні контролю);
- **35 діб** показники хряща стегнової кістки зменшувалися. Показники хряща великогомілкової кістки свідчили про її потовщення;
- **42 доби** показники хряща стегнової кістки зменшувалися. Показники хряща великогомілкової кістки були на рівні попереднього терміну, більше контролю;

7. На **ультраструктурному** рівні через:

- **7 діб** експериментального опіоїдного впливу нами виявлені ознаки, що проявлялися розволокненням та руйнуванням фібрил колагенових волокон. У хондроцитах поверхневої зони відзначали ознаки деструкції цитоплазми. Зустрічались ділянки значного просвітлення хрящового матриксу, що майже не містили фібрил колагенових волокон. Візуалізувались хондроцити з різко просвітленою цитоплазмою та виразною деструкцією органел;
- **14 діб** експериментального опіоїдного впливу прогресували ознаки опіоїдної інтоксикації, що проявлялися руйнуванням безклітинної пластинки з

формуванням тріщин та поверхневих узурів. У перехідній та базальній зоні досить часто зустрічались хондроцити, що зазнавали некротичних змін;

- **21 добу** експериментального опіоїдного впливу у багатьох хондроцитах перехідної та базальної зон виявили розвиток загибелі клітин шляхом некрозу та апоптозу. У деяких хондроцитах ядра не візуалізувались у наслідок каріолізису. У перехідній зоні локалізуються хондроцити, які зазнають “темно-клітинної загибелі”;
- **28 діб** експериментального опіоїдного впливу у хондроцитах проміжної та базальної зони виявлені процеси розвитку дегенеративних та некротичних змін, а також апоптозу. У багатьох хондроцитах проміжної зони відзначали розширення цистерн гладкої, рідше гранулярної ендоплазматичної сітки та нагромадження чисельних вакуолей;
- **35 діб** експериментального опіоїдного впливу у хондроцитах перехідної зони відзначали наростання дегенеративних змін, зустрічались хондроцити в стані некрозу та апоптозу. Прогресували процеси фрагментації та лізису мембран гладкої ендоплазматичної сітки. Спостерігали значну деструкцію органел цитоплазми. За умов розвитку некротичних змін хондроцитів перехідної зони, окрім каріопікнозу, відзначали різке просвітлення цитоплазми та нагромадження в ній чисельних вакуоль.
- **42 доби** експериментального опіоїдного впливу виявлено дезорганізацію матриксу, у хондроцитах дегенеративні - некротичні зміни, а також розвиток апоптозу. На суглобовій поверхні досить часто траплялись заглиблення, глибокі дефекти, що супроводжувалось розволокненням та руйнуванням фібрил колагенових волокон поверхневої зони. Значне збільшення об’єму хрящового матриксу відзначали у всіх зонах суглобового хряща. У багатьох хондроцитах перехідної зони відзначали збільшення кількості гетерохроматину в ядрі та значну деструкцію органел цитоплазми. Усі зазначені процеси мали характер наростаючих та агресивних хондродегенеративних змін.

**Результати дослідження, викладені в підрозділі 3.2., опубліковані:**

1. Войценко К.І. Ранні морфологічні зміни колінного суглоба щурів після опіоїдного впливу. Патологія, Україна 2018 Том 15,№3(44):386-389.

2. Voytsenko K.I. Pathologic signs in the cartilaginous layer structures of the knee joint of rats at the end of the second week of experimental opioid effect. Deutscher Wissenschaftsherold German Science Herald, Німеччина 2018; №4:32-35.

3. Войценко К.І. Динаміка наростання патологічних змін у структурних компонентах хрящового покриття колінного суглоба щура наприкінці третього та четвертого тижнів експериментального опіоїдного впливу. Science Review Польща 2018;9(16):11-18.

4. Войценко К.І., Кривко Ю.Я., Пальтов Є.В. Патоморфологічні прояви у структурах хрящового покриття колінного суглоба наприкінці п'ятого та шостого тижнів експериментального опіоїдного впливу. Science Review Польща 2018;10(17):9-15.

5. Войценко К.І., Пальтов Є.В., Кривко Ю.Я., Голейко М.В. Динаміка морфологічних змін структурних компонентів хрящового покриття колінного суглоба на ультраструктурному рівні наприкінці першого, другого та третього тижнів опіоїдного впливу. Science Review Польща 2019;1(18):3-10.

6. Войценко К.І., Пальтов Є.В., Фік В.Б., Кривко Ю.Я. Динаміка морфологічних змін структурних компонентів хрящового покриття колінного суглоба на ультраструктурному рівні на субхронічному та хронічному періодах експериментального опіоїдного впливу наприкінці четвертого, п'ятого та шостого тижнів. Science Review Польща 2019;2(19):15-24.

7. Войценко К.І., Пальтов Є.В., Фік В.Б., Кривко Ю.Я. Особливості морфологічних компонентів хрящового покриття колінного суглоба на мікроструктурному та ультраструктурному рівнях наприкінці двохтижневої відміни експериментального опіоїдного впливу. World Science Польща 2019; №2(42), Vol.2:10-14.

8. Войценко К.І., Пальтов Є.В., Кривко Ю.Я., Фік В.Б. Морфометричні показники суглобового покриття компонентів колінного суглоба в нормі, на різних термінах опіоїдного впливу та при відміні. World Science Польща 2019; №3:(43), Vol. 2:10-18.

9. Войценко К.І. Структурна дезорганізація компонентів хрящового покриття колінного суглоба щура наприкінці другого тижня експериментального опіоїдного впливу. МЕДИЧНА НАУКА-2018, Україна 2018:44-45.

10. Войценко К.І. Патологічні прояви у структурних компонентах хрящового покриття дистального кінця стегнової кістки та проксимального кінця великогомілкової кістки наприкінці третього тижня експериментального опіоїдного впливу. Сучасний рух науки: зб. матеріалів міжнародної наук.-практ. конф. (м. Дніпро, 3–4 жовтня 2019 р.). Дніпро 2019:327-332.

11. Войценко К.І. Структурна дезорганізація компонентів хрящового покриття дистального кінця стегнової кістки та проксимального кінця великогомілкової кістки щура наприкінці другого тижня експериментального опіоїдного впливу. Актуальні проблеми морфології в теоретичній та практичній медицині; зб. матеріалів наук.-практ. конф. (м. Чернівці, 24–25 жовтня 2019 р.)Чернівці 2019:40-41.

### 3.3. Динаміка зміни структурних компонентів хрящового покриття дистального кінця стегнової кістки та проксимального кінця великогомілкової кістки щурів при відміні опіоїдного впливу

У результаті проведеного забору експериментального матеріалу через **56 діб** у шурів, що знаходилися впродовж двотижневої відміни опіоїду на мікроструктурному рівні виявлено, що не відбувалося прогресування дистрофічно-дегенеративних змін, також не відзначили вираженої репаративної регенерації хрящової тканини. Суглобова поверхня хрящового покриття дистального кінця стегнової кістки та проксимального кінця великогомілкової кістки була нерівна, звивиста. БП була потовщена (рис. 3.3.58., 3.3.59.).

Рисунок. 3.3.58. Хрящове покриття проксимального кінця великогомілкової кістки щура через **56 діб** опіоїдного впливу. Забарвлення Гематоксиліном та еозином. Мікрофотографія. Зб. х 200. 1 – потовщення безклітинної пластинки;

2 – збільшення об’єму міжклітинного матриксу в усіх зонах суглобового хряща.

Кислі глікозаміноглікани в основній речовині безклітинної пластинки розташовувались неоднорідно. Вираженої узуризації суглобової поверхні та чіткої архітектоніки зон суглобового хряща не спостерігали. Візуалізувався фіброзний

паннус. Відзначали збільшення об’єму безклітинного матриксу, неоднорідне нагромадження в ньому кислих глікозаміногліканів. Не спостерігали розпаду колагенових волокон. Виражених дистрофічних та некротичних змін хондроцитів не виявили. Лакуни без хондроцитів зустрічались рідко.

Кісткові балки субхондральних ділянок були незначно потовщені. У матриксі перехідної зони дещо збільшувалась кількість кислих глікозаміногліканів.

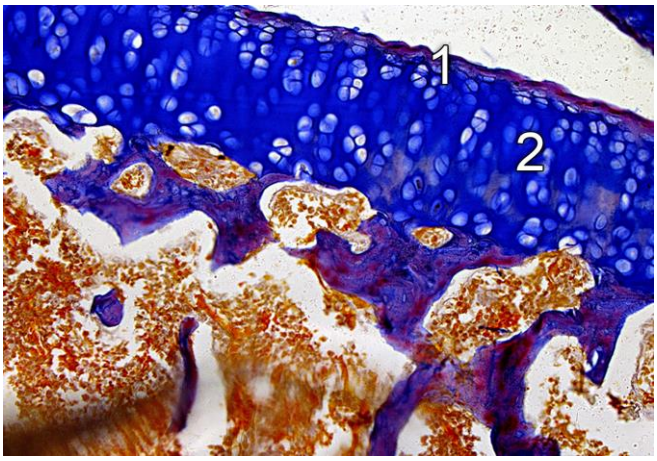


Рисунок. 3.3.59. Хрящове покриття дистального кінця стегнової кістки щура через **56 діб** опіоїдного впливу. Забарвлення Азаном. Мікрофотографія. Зб. х 200.

1 – потовщення безклітинної пластинки; 2 – збільшення кількості та потовщення колагенових волокон.

У результаті проведеного забору експериментального матеріалу через **56 діб** у шурів, що знаходилися впродовж двотижневої відміни опіоїду на ультраструктурному рівні виявлено, що прогресування дегенеративних змін не спостерігали. Суглобова поверхня була нерівною, містила заглибини. У поверхневій зоні збільшувалась кількість мктриксу, фібрили колагенових волокон розташовувались невпорядковано, хондроцити локалізувались нещільно. Матрикс поверхневої зони місцями ставав інтенсивноосміофільним, колагенові волокна в зазначених зонах набували паралельного розташування до поверхні суглоба. У деяких хондроцитах поверхневої зони реєстрували дегенеративні зміни, що супроводжувались розширенням цистерн гладкої ендоплазматичної сітки, та

зустрічались ділянки з деструкцією її мембран. Також траплялись хондроцити із збереженими цитоплазматичними органелами та помірно осміофільною цитоплазмою (рис. 3.3.60.).




Рисунок. 3.3.60. Хондроцит поверхневої зони суглобового хряща проксимального кінця великогомілкової кістки щура через **56 діб** опіоїдного впливу. Мікрофотографія. Зб. х 6000. 1 – збережене ядро; 2 – помірно осміофільна цитоплазма.

Об’єм міжтериторіального матриксу перехідної зони також збільшений. Поряд з ділянками просвітлення матриксу зустрічались зони із інтенсивно осміфофільним матриксом. Деструктивно змінені (у стані дегенерації, некрозу та апоптозу) хондроцити у проміжній та базальній зонах зустрічались рідше, ніж у тварин, яким безперервно вводили налбуфін. У перехідній зоні подекуди траплялись хондроцити цитоплазматичні органели, в яких переважно збережені (рис. 3.3.61.). У ядрі збільшувався об’єм ділянок, що заповнені еухроматином (рис. 3.3.62.), та гетерохроматином, що зосереджувався переважно біля внутрішньої поверхні каріолеми.

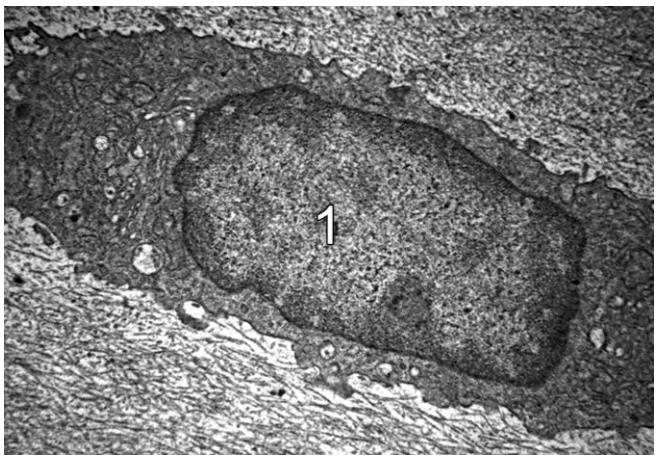


Рисунок. 3.3.61. Хондроцит перехідної зони суглобового хряща проксимального кінця великогомілкової кістки щура через **56 діб** опіоїдного впливу. Мікрофотографія. Зб. х 8000. 1 – збережений хондроцит.

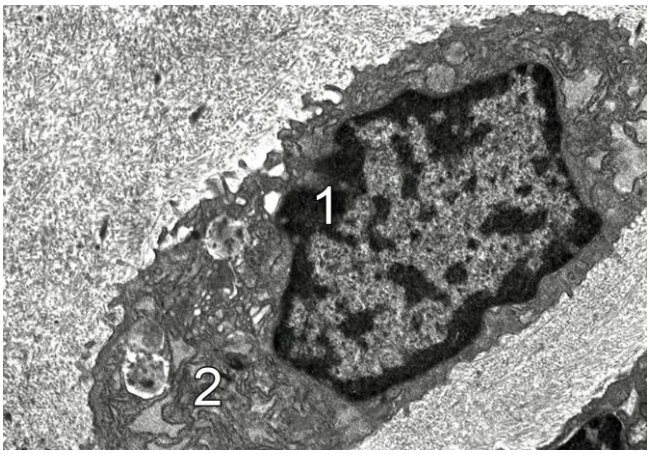


Рисунок. 3.3.62. Хондроцит перехідної зони суглобового хряща проксимального кінця великогомілкової кістки щура через **56 діб** опіоїдного впливу. Мікрофотографія. Зб. х 6000. 1 – збільшення об’єму еухроматинових ділянок у ядрі; 2 – розширення цистерн гладкої ендоплазматичної сітки.

Цистерни гранулярної ендоплазматичної сітки збережених хондроцитів містили значну кількість рибосом (рис. 3.3.63., 3.3.64.), помірну або значну кількість секреторних міхурців. У цитоплазмі також візуалізувались вільні рибосоми та полісоми.

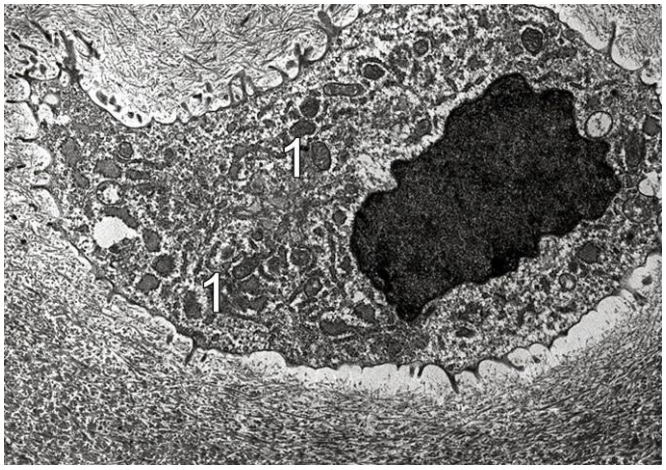


Рисунок. 3.3.63. Хондроцит перехідної зони суглобового хряща проксимального кінця великогомілкової кістки щура через **56 діб** опіоїдного впливу. Мікрофотографія. Зб. х 8000. 1 – значна кількість рибосом на мембранах гранулярної ендоплазматичної сітки.

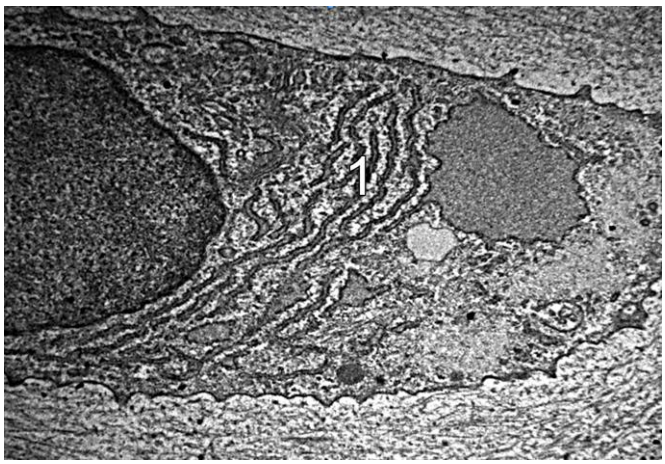


Рисунок. 3.3.64. Хондроцит перехідної зони суглобового хряща проксимального кінця великогомілкової кістки щура через **56 діб** опіоїдного впливу. Мікрофотографія. Зб. х 8000. 1 – розширення профілів гладкої ендоплазматичної сітки.

Профілі гладкої ендоплазматичної сітки місцями розширені. У збережених хондроцитах чітко візуалізувались невисокі цитоплазматичні ніжки, що контактували з територіальним матриксом, у якому розташовувалась значна кількість тонких новоутворених фібрил колагенових волокон.

У базальній зоні локалізувались збільшенні в об’ємі хондроцити в лакунах. У деяких хондроцитах цитоплазма виразно вакуолізована, просвітлена, кількість зерен глікогену в цитоплазмі помірна. Поряд з посиленням функціональної активності окремих хондроцитів відзначали помірну нормалізацію у хрящовому матриксі. Зокрема, зони просвітлення хрящового матриксу зустрічались рідше. Частіше візуалізувались ділянки інтенсивноосміофільного матриксу із збереженими колагеновими волокнами. Товсті фібрили колагенових волокон базальної зони набували радіального розташування. Посилення осифікації в субходральних ділянках не спостерігали.

При проведеному заборі експериментального матеріалу через **56 діб** у шурів, що знаходилися впродовж двотижневої відміни опіоїду, на морфометричному рівні виявлено, що показники хряща стегнової кістки мали рівномірну товщину із коливаннями від мінімального значення 78,09 мкм до максимального 202,41 мкм та середнім значенням 119,97±33,40 мкм, що достовірно менше ніж показник контрольної групи ($p<0,001$ при $t= 4,39$). Випинів не спостерігали. Показники хряща великогомілкової кістки мали рівномірне потовщення в центральній ділянці надвиростків. Форма поверхонь на перерізі переважно рівна, подібна до такої у контрольної групи, лише в окремих ділянках спостерігались невелики випини хряща в сторону епіфізу та фокальна вакуолізація клітин внутрішнього шару. ТХВГК коливалася в межах 200-330 мкм. Середнє значення товщини хряща великогомілкової кістки на 8-й тиждень становило 135,20±54,24 мкм із коливанням від мінімального значення 35,79 мкм до максимального 333,16 мкм. Такий показник був достовірно меншим за показник контрольної групи ($p<0,05$ при $t= 2,57$). Загалом впродовж експерименту морфометричні показники хрящового покриття дистального кінця стегнової та проксимального кінця великогомілкових кісток щура мають різні тенденції протягом перших термінів із загальною тенденцією до зменшення середніх значень після 21 доби дослідження з подальшим переважно наростанням товщини наступних термінів (виключення ТХВГК, яка зберігає стійку тенденцію до стоншення після 14 діб експерименту). Після відміни, через 56 діб дослідження,

усі параметри мали різке достовірне зменшення в порівнянні із показниками контрольної групи (таблиці 3.3.4., 3.3.5.) та (рис. 3.3.2., 3.3.4.). У контексті вищесказаного особливо показовими є зміни в місці передньої ділянки переходу хряща великогомілкової кістки в зону росту, як це показано на рис. 3.3.65., де чітко видно динаміку хряща, дистального кінця стегнової та проксимального кінця великогомілкових кісток (1) впродовж експерименту.

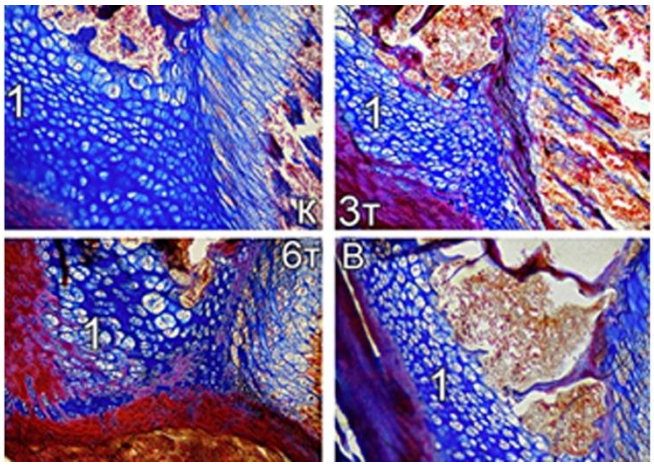


Рисунок. 3.3.65. Ділянка суглобового хряща (1) великогомілкової кістки контрольної групи (К), через **21 добу** експерименту (3т), через **42 доби** експерименту (6т) та після відміни (В).

*Таблиця. 3.3.4.*

**Динаміка показників товщини хрящового покриття дистальногот кінця стегнової кістки.**

| Групи | M | SD | Min | Max | N | p | t |
|---|---|---|---|---|---|---|---|
| Контроль | 144.88 | 31.2 | 72.23 | 219.97 | 81 | | |
| 1-тиждень | 150.22 | 40.19 | 81.56 | 320.04 | 82 | 0.35 | -0.95 |
| 2-тиждень | 194.24 | 72.03 | 91.47 | 349.77 | 47 | <0,001 | -5.37 |
| 3-тиждень | 128.31 | 45.33 | 57.74 | 244.24 | 62 | 0.01 | 2.59 |
| 4-тиждень | 137.34 | 50.34 | 73.73 | 363.78 | 94 | 0.24 | 1.17 |
| 5-тиждень | 118.72 | 51.21 | 58.94 | 317.17 | 90 | <0,001 | 3.98 |
| 6-тиждень | 104.13 | 27.42 | 52.06 | 172.37 | 62 | <0,001 | 8.15 |
| Відміна | 119.97 | 33.40 | 78.09 | 202.41 | 53 | <0,001 | 4.39 |

M – середнє значення, SD – стандартне відхилення, Min – мінімальне значення показника у цій групі, Max – максимальне значення показника у цій групі, N – об’єм вибірки, p – точне значення p, t – точне значення t-критерію.

*Таблиця.3.3.5.*

**Динаміка показників товщини хрящового покриття проксимальеного кінця великогомілкової кістки.**

| Групи | M | SD | Min | Max | N | p | t |
|---|---|---|---|---|---|---|---|
| Контроль | 158.22 | 46.72 | 96.08 | 241.96 | 51 | | |
| 1-тиждень | 179.94 | 47.54 | 91.19 | 275.74 | 90 | 0.01 | -2.62 |
| 2-тиждень | 174.99 | 38.64 | 83.94 | 285.48 | 36 | 0.08 | -1.77 |
| 3-тиждень | 154.34 | 43.82 | 81.30 | 271.33 | 40 | 0.69 | 0.41 |
| 4-тиждень | 156.93 | 47.57 | 68.68 | 512.67 | 58 | 0.88 | 0.14 |
| 5-тиждень | 188.47 | 96.62 | 62.18 | 502.94 | 70 | 0.041 | -2.07 |
| 6-тиждень | 186.54 | 89.79 | 65.85 | 554.66 | 95 | 0.04 | -2.10 |
| Відміна | 135.20 | 54.24 | 35.79 | 333.16 | 97 | 0.01 | 2.57 |

M – середнє значення, SD – стандартне відхилення, Min – мінімальне значення показника у цій групі, Max – максимальне значення показника у цій групі, N – об’єм вибірки, p – точне значення p, t – точне значення t-критерію.

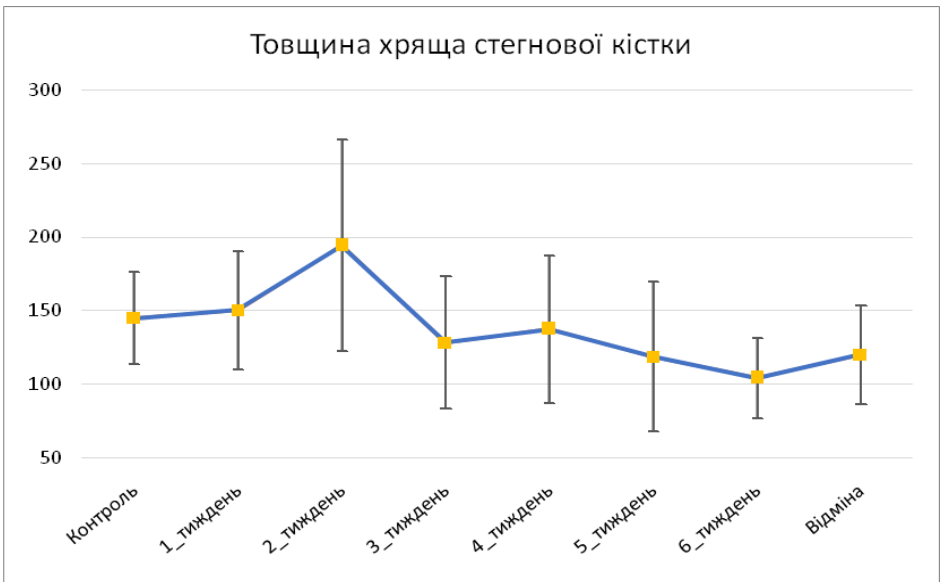


Рис.3.3.2. Динаміка значення товщини хрящового покриття дистального кінця стегнової кістки.

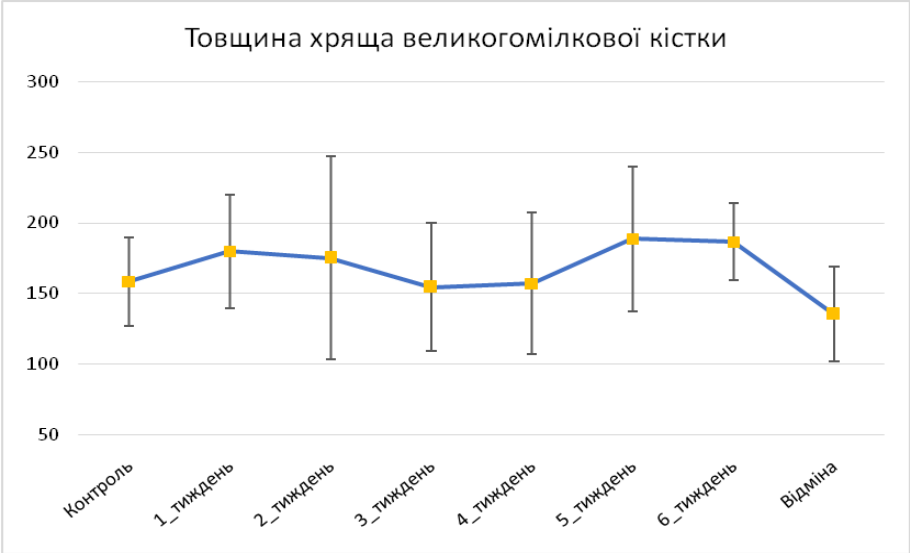


Рис. 3.3.3. Динаміка значення товщини хрящового покриття великогомілкової кістки.

**Висновки до підрозділу 3.3**

У результаті проведеного мікроструктурного, морфометричного та ультраструктурного дослідження хрящового покриття дистального кінця стегнової кістки та проксимального кінця великогомілкової кістки колінного суглоба при двотижневій відміні опіоїдного анальгетика через **56 діб** можна зробити такі висновки:

1. Через **56 діб** у шурів, що знаходилися впродовж двотижневої відміни опіоїду наприкінці 56 – ї доби на мікроструктурному рівні виявлено, що не відбувалося прогресування дистрофічно-дегенеративних змін, також не відзначили вираженої репаративної регенерації хрящової тканини. Лакуни без хондроцитів зустрічались рідко.
2. На ультраструктурному рівні впродовж двотижневої відміни через **56 діб** виявлено деструктивно змінені (у стані дегенерації, некрозу та апоптозу) хондроцити в проміжній та базальній зонах зустрічались рідше, ніж у тварин, яким безперервно вводили налбуфін. У перехідній зоні місцями траплялись хондроцити цитоплазматичні органели, в яких були переважно збережені. У збережених хондроцитах чітко візуалізувались невисокі цитоплазматичні ніжки, що контактували з територіальним матриксом, у якому розташовувалась значна кількість тонких новоутворених фібрил колагенових волокон.
3. У цілому впродовж двотижневої відміни через 56 діб протягом експерименту морфометричні показники хрящового покриття дистального відділу стегнової та проксимального відділу великогомілкової кісток щура мають різні тенденції щодо перших термінів із загальною тенденцією до зменшення середніх значень через **21 добу** дослідження з подальшим переважно наростанням товщини наступних термінів (виключення товщину хряща стегнової кістки, яка зберігає стійку тенденцію до стоншення через **14 діб** експерименту). Після відміни, на 8-му тижні дослідження, усі параметри мали різке достовірне зменшення в порівнянні із показниками контрольної групи.

**Результати дослідження, викладені в підрозділі 3.3., опубліковані:**

1. Войценко К.І., Пальтов Є.В., Фік В.Б., Кривко Ю.Я. Особливості морфологічних компонентів хрящового покриття колінного суглоба на мікроструктурному та ультраструктурному рівнях наприкінці двохтижневої відміни експериментального опіоїдного впливу. World Science Польща 2019; №2(42), Vol.2:10-14.

2. Войценко К.І., Пальтов Є.В., Кривко Ю.Я., Фік В.Б. Морфометричні показники суглобового покриття компонентів колінного суглоба в нормі, на різних термінах опіоїдного впливу та при відміні. World Science Польща 2019; №3:(43), Vol. 2:10-18.

# РОЗДІЛ 4
# АНАЛІЗ ТА УЗАГАЛЬНЕННЯ РЕЗУЛЬТАТІВ ДОСЛІДЖЕННЯ

У всьому світі, згідно даних ВООЗ, захворювання суглобів і хребта уражають 4% населення земної кулі. Значущість проблеми порушень опорно-рухового апарату набуває поширення з віком, яка складає 63,5% від усіх зареєстрованих пацієнтів працездатного віку [85, 95, 116, 138, 170, 187].

В Україні майже третина захворювань припадає на артрози, із них - перше місце займає артроз колінного суглобу [111]. Найбільш розповсюдженим захворюванням суглобів, на яке страждає від 6,4 до 13,9% дорослого населення, є остеоартроз [35]. Враховуючи актуальність проблеми, 2016 рік було визнано роком боротьби з артрозами [91, 131].

Таким чином, остеоартроз надзвичайно розповсюджене захворювання, являє собою соціально-економічну проблему і є однією з причин стійкої втрати непрацездатності з подальшою інвалідизацією [51, 160].

Забезпечення вирішення питання пошкодження мінералізованих тканин та необхідність їхньої регенерації, пов’язане з експериментальною морфологією, яка має можливість та дозволяє дослідити характер і динаміку змін структури та функції суглобу, а також хімічний склад кісток за умов різних впливів [34].

Отже процес ґрунтовного вивчення поведінки структурних компонентів хрящового покриття дистального кінця стегнової кістки та проксимального кінця великогомілкової кістки в експериментальній морфології має значне теоретичне та важливе практичне значення, яке дає можливість, на основі експериментальних моделей, розробити нові методи діагностики та лікування. Експериментальне моделювання [80, 184, 269] - відтворення, у вигляді експериментальних моделей патологічних процесів, відіграє велику роль у вивченні механізмів розвитку різноманітних захворювань. Така модель дозволяє проаналізувати певний патогенетичний шлях розвитку даної патології.

Неконтрольоване вживання сильнодіючих і психотропних препаратів медичного та сурогатного походження є складною й актуальною проблемою, а її наслідки на організм вражаючі [136, 300]. На це вказують автори робіт

присвячених вивченню впливу опіатів на морфологію внутрішніх органів і нервової системи: печінку [223], парадонт [126, 127], сітківку [104, 105], ободову кишку, мозолисте тіло. Опубліковані дані свідчать про ураження майже всіх органів в осіб із залежністю від опіатів, які приймають наркотичні знеболювальні препарати [159]. Автори також досліджували вплив морфіну на структурну організацію епіфізарного хряща статевозрілих щурів [123, 176, 177].

Аналіз літературних джерел [117, 125, 142, 151] підтверджує той факт, що патогенетичною основою остеоартрозу є порушення метаболізму хряща, передусім, його протеогліканового комплексу.

Зважаючи на достатню кількість наукових даних, можна стверджувати, що на сьогодні вивчено патогенез дегенеративно-дистрофічних процесів у суглобі [37, 39, 89, 124, 296]. Разом з тим не існує єдиної думки про пускові механізми і ступінь структурних змін його компонентів.

Відповідно до мети нашого дослідження було встановити зміни морфологічних компонентів у суглобовому хрящі та суглобовій капсулі колінного суглоба щура при впливі опіоїду. Тому поставлено і вирішено п’ять завдань.

Для досягнення поставленої мети наукової роботи проведено препарування, експериментальне моделювання опіоїдного впливу, гістологічний, електромікроскопічний, морфометричний і статистичний методи дослідження особливостей структурних компонентів суглобового хряща та суглобової капсули колінного суглоба щура в нормі та на різних термінах експериментального опіоїдного впливу.

В основу експериментального дослідження покладено матеріал дослідження 127 статево зрілих, беспородних щурів (самців), які були поділені на вісім груп: контроль та сім дослідних груп.

**Першим етапом дисертаційної роботи було** вивчення набору структурних компонентів, що беруть участь в утворенні колінного суглоба щура в нормі.

Кістки гомілки щура представлені великою та малою гомілковими кістками, що в ділянці проксимального кінця гомілки роз’єднані між собою, а в ділянці дистального кінця гомілки вони є зрощені.

Ділянка проксимального епіфіза великогомілкової кістки містить медіальний та латеральний виростки, які розмежовані міжвиростковою ямкою. Ця ділянка великогомілкової кістки зчленовуючись із дистальним кінцем стегнової кістки бере участь у формуванні колінного суглоба задньої кінцівки щура.

У результаті проведеного мікроструктурного дослідження було встановлено, що СХ складається з трьох нечітко відокремлених зон клітинних шарів: тангенційної (поверхневої), перехідної (проміжної) і променистої (базальної).

Статистична обробка морфометричних даних дозволила встановити середнє значення товщини хряща стегнової кістки у тварин контрольної групи становило 144,88±31,20мкм.

Середнє значення показника товщини хряща великогомілкової кістки становило 158,22±46,72мкм.

При проведенні ультраструктурного дослідження встановлено, що зовнішня поверхня безклітинної пластинки гладка, вкрита тонким електроннощільним шаром. У цій зоні безклітинної пластинки розташовується значна кількість мікрофібрил колагенових волокон, які впорядковані паралельно до суглобової поверхні. Поодинокі ХПЗ видовженої форми та вузькі.

ХПеЗ округлої форми розташовуються в лакунах ізогенними парами. На поверхні хондроцитів цієї зони чітко візуалізуються мікроворсинки та вирости. Структурна організація хондроцитів перехідної зони свідчить про високу активність синтезу білків, зокрема колагену.

У зоні гіпертрофії локалізуються в основному об’ємні зрілі хондроцити із електронносвітлою цитоплазмою, що містить чисельні вакуолі, ліпідні включення та чисельні зерна глікогену, нагромадження яких є сигналом для оссифікації.

Отримані нами висновки на підґрунті результатів проведеного дослідження дозволяють обґрунтувати доцільність використання тварин (щурів) для експериментального вивчення процесів хондродистрофічних змін при експериментальному опіоїдному впливі.

Наукові джерела дають підставу стверджувати те, що кожна кінцівка складається з сегментів-важелів. Кістка бере на себе статичне навантаження (саме

епіфізи кістки), а м’язи – динамічне [197]. Головне статичне навантаження припадає на хрящ епіфізу. При фізіологічному навантаженні хрящ витримує силу, яка припадає на нього. Коли навантаження збільшується, частина статичної сили з хряща спрямовується на м’язи, які починають працювати в посиленому, спеціальному режимі. Таким чином, м’язи, через сигнал, який надсилає мозок, отримують частину статичного навантаження, яке призначалося для хряща. Зміна ритму роботи м’язів провокує запуск інших механізмів. Отже, сила, яка діє на нижню кінцівку, в тому числі, на колінний суглоб, а саме на епіфіз з хрящовим покриттям, перевищує протекторні властивості хряща, яка порушує фізіологічну адаптацію (вільний рух суглобових поверхонь), що, в свою чергу, впливає на зворотній зв'язок і порушує морфологічну структуру суглобу [2, 70, 289]. Тому для повного розуміння змін морфологічної структури хряща важливим є норма на макро-, мікро- та ультраструктурних рівнях [12, 22]. Згідно норми - формування кісткової тканини врівноважене процесами резорбції.

Кожановв Т.Г. (2010) [71] встановила, що структурна організація епіфізарного хряща колінного суглоба інтактних тварин зберігає архітектоніку хрящової тканини.

**Другим етапом дисертаційної роботи було** встановлення змін на мікроструктурному, морфометричному та ультраструктурному досліджені хрящового покриття дистального кінця стегна та проксимального кінця великогомілкової кістки у динаміці перебігу експериментального опіоїдного впливу.

На **мікроструктурному** рівні через **7 діб** виникало розволокнення та руйнування основної речовини безклітинної пластинки, з формуванням неоднорідності рельєфу суглобової поверхні хряща. З’являлись зміни тинкторіальних властивостей колагенових волокон тангенціальної та перехідної зони суглобового хряща.

Виникали передумови секторального формування лакун унаслідок руйнування та лізису окремих хондроцитів. У ділянці променистої зони хряща з’являлись клітини з ознаками вираженої вакуольної дистрофії та некрозу.

Починали з’являтись ознаки ураження ланок гемомікроциркуляторного русла, що проявлялись периваскулярними набряками, гіперемією артеріол дрібного калібру та венозних судин. Вище зазначені патоморфологічні зміни виявлені в результаті опіоїдного впливу призводили до виражених деструктивно-дегенеративних змін суглобового хряща, що супроводжувались появою узурів та формуванням фіброзного паннуса, а також формуванням підстав для розвитку синовіту.

Через **14 діб** в результаті експериментального впливу опіоїдного анальгетика встановлено, що у порівнянні з попереднім терміном викали процеси поглиблення патоморфологічних змін, у хрящовому покритті дистального кінця стегнової кістки та проксимального кінця великогомілкової кістки, що призводило до появи ділянок зниження висоти хрящової тканини як в межах суглобового хряща, так і в ділянках локалізації епіфізарного хряща. Дані прояви свідчать про поглиблення деструктивно-дегенеративних змін суглобового хряща.

У результаті експериментального впливу опіоїдного анальгетика через **21 та 28 діб** встановлено, що починаючи з **21 – ої доби** базофільна лінія здебільшого не візуалізується, а через **28 діб** репаративна регенерація, супроводжувалась появою низькодиференційованих хондроцитів, хрящ в таких ділянках не містив чіткої стратифікації клітин на зони.

Під час експериментального опіоїдного впливу через **35 діб** по всій площі присутня значна кількість ділянок, у яких СХ значно втрачав свою товщину, містив невелику кількість хондроцитів та заміщувався фіброзним хрящем. Формування колонок з хондроцитів у перехідній зоні на даному терміні експерименту ми не спостерігали. В окремих ділянках суглобового хряща були присутні ділянки проліферації хондроцитів. В деяких ділянках хрящового покриття колінного суглоба виникали вогнища формування радіально та хаотично розташованих хондроцитів, у центрі яких є помірна кількість гомогенної безструктурної неоднорідно забарвленої маси. По периферії таких вогнищ у субхондральних ділянках присутня проліферація остеобластів, поява остеоцитів в остеоцитарних лакунах, з поступовим формуванням кісткових виростів (ознаки

формування остеофітів), що наближались до хрящової тканини (особливо до ділянок з радіально розташованими хондроцитами). Були присутні вогнища, де у субхондральних ділянках візуалізувались потовщені колагенові волокна.

При проведені забору експериментального матеріалу через **42 доби** у шурів, нами було виявлено виражені структурні зміни суглобового хряща. БП була неоднорідно потовщена, її поверхня нерівна, містила різної величини дефекти. Візуалізувався фіброзний паннус. Кількість колагенових волокон в безклітинній пластинці, в тангенційній зоні, а в дещо меншій мірі, у перехідній та променистій зонах збільшувалась. Відзначали потовщення колагенових волокон.

Також відзначали збільшення міжклітинного матриксу в усіх зонах суглобового хряща. Хондроцити здебільшого розташовувались невпорядковано. Відзначали некротичні та дистрофічні зміни хондроцитів. Місцями візуалізувались лакуни без хондроцитів. У ділянках інтенсивного збільшення об'єму основної речовини хрящового матриксу хондроцити розташовувались невпорядковано.

У результаті експериментального опіоїдного впливу через **35 та 42 доби** встановлено, що репаративна регенерація супроводжувалась появою низькодиференційованих хондроцитів, а хрящ у цих ділянках не був чітко поділений на зони з ознаками порушення стратифікації шарів.

На основі проведеного **морфометричного** дослідження гістологічних препаратів хрящового покриття дистального кінця стегнової кістки та проксимального кінця великогомілкової кістки колінного суглоба щурів через:

- **7 діб** експериментального опіоїдного впливу виявлено, що показники товщини хряща стегнової кістки були без змін. СХ великогомілкової кістки був потовщенний;

- **14 діб** показники хряща стегнової кістки - без змін. Показники хряща великогомілкової кістки – на рівні попереднього терміну, більше контролю;

- **21 добу** показники хряща стегнової кістки і показники хряща великогомілкової кістки зменшувалися в порівнянні із попереднім терміном до показника контролю;

- **28 діб** виявляли незначне збільшення показників хряща стегнової кістки від попереднього терміну майже до рівня контролю. Показники хряща великогомілкової кістки на рівні попереднього терміну (на рівні контролю);

**-35 діб** показники хряща стегнової кістки зменшувалися. Показники хряща великогомілкової кістки свідчили про її потовщення;

- **42 доби** показники хряща стегнової кістки зменшувалися. Показники хряща великогомілкової кістки були на рівні попереднього терміну, більше контролю.

У результаті **електронно-мікроскопічного** дослідженя клітинного складу хрящового покриття дистального кінця стегнової кістки та проксимального кінця великогомілкової кістки експериментальної групи тварин через **7 діб** експериментального опіоїдного впливу нами виявлені ознаки, що проявлялися розволокненням та руйнуванням фібрил колагенових волокон. У хондроцитах поверхневої зони відзначали ознаки деструкції цитоплазми. Зустрічались ділянки значного просвітлення хрящового матриксу, що майже не містили фібрил колагенових волокон. Візуалізувались хондроцити з різко просвітленою цитоплазмою та виразною деструкцією органел.

При проведенні забору експериментального матеріалу через **14 діб** у шурів, що знаходилися під впливом експериментального опіоїдного впливу прогресували ознаки опіоїдної інтоксикації, що проявлялися руйнуванням безклітинної пластинки з формуванням тріщин та поверхневих узурів. У перехідній та базальній зоні досить часто зустрічались хондроцити, що зазнавали некротичних змін.

Під час проведення забору експериментального матеріалу через **21 добу** експериментального опіоїдного впливу в багатьох хондроцитах перехідної та базальної зон виявили розвиток загибелі клітин шляхом некрозу та апоптозу. У деяких хондроцитах ядра не візуалізувались у наслідок каріолізису. У перехідній зоні локалізуються хондроцити, які зазнають “темно-клітинної загибелі”.

У результаті проведеного забору експериментального матеріалу через **28 діб** експериментального опіоїдного впливу нами виявлені у хондроцитах проміжної та базальної зони процеси розвитку дегенеративних та некротичних змін, а також

апоптозу. У багатьох хондроцитах проміжної зони відзначали розширення цистерн гладкої, рідше гранулярної ендоплазматичної сітки та нагромадження чисельних вакуолей.

При проведенні забору експериментального матеріалу через **35 діб** експериментального опіоїдного впливу в хондроцитах перехідної зони констатували наростання дегенеративних змін, зустрічались хондроцити в стані некрозу та апоптозу. Прогресували процеси фрагментації та лізису мембран гладкої ендоплазматичної сітки. Спостерігали значну деструкцію органел цитоплазми. За умов розвитку некротичних змін хондроцитів перехідної зони, окрім каріопікнозу, виникало різке просвітлення цитоплазми та нагромадження в ній чисельних вакуоль.

Під час проведення забору експериментального матеріалу через **42 доби** експериментального опіоїдного впливу виявлено дезорганізацію матриксу, а у хондроцитах дегенеративні, некротичні зміни, а також розвиток апоптозу. На суглобовій поверхні досить часто траплялись заглиблення, глибокі дефекти, що супроводжувалось розволокненням та руйнуванням фібрил колагенових волокон поверхневої зони. Значне збільшення об’єму хрящового матриксу було у всіх зонах суглобового хряща. У багатьох хондроцитах перехідної зони виявляли збільшення кількості гетерохроматину в ядрі та значну деструкцію органел цитоплазми. Усі зазначені процеси мали характер наростаючих та агресивних хондродегенеративних змін.

Аналіз наукових джерел [117, 125, 142, 151] підтверджує той факт, що патогенетичною основою остеоартрозу є порушення метаболізму хряща, передусім, його протеогліканового комплексу. Таким чином, автори [193, 296] встановили статистичну достовірну залежність ступеня дегенеративно-дистрофічних змін у віддаленому періоді від проявів запалення суглоба в ранні терміни хвороби.

Зважаючи на достатню кількість наукових даних, можна стверджувати, що на сьогодні вивчено патогенез дегенеративно-дистрофічних процесів в суглобі [37, 39, 89, 124, 296]. Разом з тим не існує єдиної думки про пускові механізми і

ступінь структурних змін його компонентів.

**Третім етапом дисертаційної роботи було** проведення мікроструктурне, морфометричне та ультраструктурне дослідження хрящового покриття дистального кінця стегна та проксимального кінця великогомілкової кістки при двотижневій відміні опіоїдного анальгетика через **56 діб** можна зробити такі висновки:

У результаті проведеного забору експериментального матеріалу через **56 діб** у шурів, що знаходилися впродовж двотижневої відміни опіоїду на мікроструктурному рівні виявлено, що не відбувалося прогресування дистрофічно-дегенеративних змін, також не відзначили вираженої репаративної регенерації хрящової тканини. Лакуни без хондроцитів зустрічались рідко.

На ультраструктурному рівні впродовж двотижневої відміни через **56 діб** встановлено деструктивно змінені (у стані дегенерації, некрозу та апоптозу) хондроцити в проміжній та базальній зонах зустрічались рідше ніж у тварин, яким безперервно вводили налбуфін. У перехідній зоні місцями траплялись хондроцити цитоплазматичні органели в яких були переважно збережені. У збережених хондроцитах чітко візуалізувались невисокі цитоплазматичні ніжки, що контактували з територіальним матриксом, у якому розташовувалась значна кількість тонких новоутворених фібрил колагенових волокон.

У цілому впродовж двотижневої відміни через 56 діб впродовж експерименту морфометричні показники хрящового покриття дистального відділу стегнової та проксимального кінця великогомілкової кісток щура мають різні тенденції протягом перших термінів із загальною тенденцією до зменшення середніх значень через **21 добу** дослідження з подальшим переважно наростанням товщини протягом наступних термінів (виключення товщину хряща стегнової кістки, яка зберігає стійку тенденцію до стоншення через **14 діб** експерименту). Після відміни, через **56 діб** дослідження, усі параметри мали різке достовірне зменшення у порівнянні із показниками контрольної групи.

Морфологічні та фізіологічні особливості хрящового покриття колінного суглоба, що зумовлюють клінічні варіанти його змін на підґрунті різноманітних

патоморфологічних станів давно привертають увагу вчених [71, 87, 92, 103]. Захворювання супроводжується порушенням функціонування клітин кісткової тканини, формування органічного матриксу та демінералізацією кісток, хондродистрофічними змінами, що лежать в основі виникнення остеоартрозів [108, 114, 121, 122, 162, 164]. Ще в 1997році Curl W. W., виконавши 31516 артроскопій колінного суглоба, виявив ушкодження суглобового хряща різного ступеня в 19827 (63%) пацієнтів.

Результати, які отримали автори [127, 128, 160] показали, що зниження густини кістки при опіоїдній інтоксикації супроводжувалось активністю кісткової еластази. Тому зроблено припущення, що еластаза виконує деструктивну роль в патологічній і віковій резорбції кісткової тканини.

У результаті проведеного дослідження колінного суглоба на мікроструктурному рівні в нормі встановленно, що СХ складається з трьох нечітко відокремлених зон клітинних шарів: тангенційної, перехідної і променистої. При електронно-мікроскопічного досліджені в нормі виявлено, що зовнішня поверхня безклітинної пластинки суглобового хряща гладка, вкрита тонким електроннощільним шаром. Тут розташовується значна кількість мікрофібрил та колагенових волокон. Поодинокі ХПЗ видовженої форми та вузькі. ХПеЗ округлої форми розташовуються в лакунах ізогенними парами. На їх поверхні візуалізуються мікроворсинки та вирости. Структурна організація хондроцитів перехідної зони свідчить про високу активність синтезу білків. У зоні гіпертрофії локалізуються в основному зрілі хондроцити, що містять чисельні вакуолі, ліпідні включення та зерна глікогену.

Через **7** діб під впливом опіоїдного анальгетика в дозі 8 мг/кг на мікроструктурному рівні виникали початкові морфологічні прояви в суглобовому хрящі. Поодинокі хондроцити тангенційної зони з ознаками (каріопікнозу). Виникали порушення тинкторіальних властивостей колагенових волокон тангенційної та перехідної зон суглобового хряща. У променистій зоні клітини з ознаками вираженої вакуольної дистрофії та некрозу.

Під час електронно-мікроскопічного дослідженя виявлено, що поверхня хряща була нерівною, на ній з’являлись заглиблення. У хондроцитах поверхневої зони ознаки деструкції цитоплазми. У ділянках контакту поверхневої та перехідної зони матрикс набряклий з ознаками дегенеративних та некротичних змін. В окремих хондроцитах перехідної зони відзначали виражену деструкцію органел. У перехідній та базальній зонах збільшувався об’єм територіального та міжтериторіального матриксу. У базальній зоні зростала кількість клітин з ознаками некрозу.

Через **14** діб під впливом опіоїдного анальгетика в дозі 15 мг/кг на мікроструктурному рівні виявили виражені дегенеративно–дистрофічні зміни. Формувалися вертикальні мікротріщини, а в периферичних зонах хрящової поверхні утворювались узури. Хондроцити тангенційної зони зазнавали некротичних змін з утворенням лакун без хондроцитів. Розвивалась вакуольна дистрофія, а також некротичні зміни, що особливо часто траплялись у перехідній і дещо рідше у променистій зонах. Окремі хондроцити повністю лізувались.

У результаті електронно-мікроскопічного дослідження виявлено, що ХПЗ зазнавали деформації. Фібрили колагенових волокон місцями розміщувались хаотично, деякі з них зазнавали лізісу. У цитоплазмі хондроцитів перехідної зони явища розширення комплексу Гольджі та цистерн гладкої та гранулярної ендоплазматичної сітки. У перинуклеарній зоні ознаки просвітлення цитоплазми. Ділянки перехідної та базальної зони містили некротизовані хондроцити з ознаками деструкції органел.

Через **21** добу під впливом опіоїдного анальгетика в дозі 20 мг/кг на мікроструктурному рівні суглобова поверхня була нерівна та містила узури, що захоплювали безклітинну пластинку, тангенційну, а їхнє дно розташовувалось у перехідній зоні. СХ стоншений з порушенням зональної будови. Виникало вогнищеве розволокнення безклітинної пластинки, а також набряк, фрагментація та розпад колагенових волокон тангенційної зони. Кількість клітинних рядів у перехідній та променистій зоні зменшувалась. У променистій зоні хондроцити не формували колонок. У перехідній зоні зустрічались порожні лакуни.

При електронно-мікроскопічного досліджені встановлено виражені альтеративні зміни в хондроцитах, деструкцію хрящового матриксу та колагенових волокон. У периферичних зонах хряща на поверхні безклітинної пластинки утворювались глибокі дефекти, дно яких простягалось до перехідної зони. У хондроцитах поверхневої зони виявляли розвиток деструкції, а також ознаки некротичних змін. У багатьох хондроцитах перехідної та базальної зон визначався розвиток загибелі клітин як шляхом некрозу, так і апоптозу. Візуалізуються лакуни без хондроцитів.

Через **28** діб під впливом опіоїдного анальгетика в дозі 25 мг/кг на мікроструктурному рівні, окрім дистрофічних та некротичних змін хондроцитів, присутні незначні ознаки розвитку регенераторних процесів хрящової тканини. У хондроцитах променистої зони виявляли вакуольну дистрофію та некротичні зміни. Місцями зустрічались острівцеві ділянки хрящових вузликів регенератів.

У результаті електронно-мікроскопічного дослідження виявлено, що суглобова поверхня була нерівною, хондроцити розташовувались нещільно. У хондроцитах проміжної та базальної зони реєстрували розвиток дегенеративних та некротичних змін, а також апоптозу. У хондроцитах перехідної зони некротичні зміни. Крім хондроцитів, в яких розвивались дистрофічні та некротичні зміни, у поверхневій та проміжній зоні зустрічались клітини із збереженою структурою та з підвищеною функціональною активністю. Окремі кристи мітохондрій були вкорочені. У периферичних зонах суглобового хряща відзначали неоднорідне потовщення колагенових волокон, траплялись безклітинні зони.

Через **35** діб під впливом опіоїдного анальгетика в дозі 30 мг/кг на мікроструктурному рівні є ознаки неоднорідності змін суглобового хряща. Присутні ділянки заміщення хрящової тканини, потовщенням безклітинної пластинки та вогнищевим розволокнення строми тангенційної зони. В хондроцитах перехідної зони ознаки вакуольної дистрофії та некрозу. У променистій зоні вакуольна дистрофія хондроцитів, рідше їх некротичні зміни. Ділянки з явищами некротичних змін були в хондроцитах тангенційної зони.

Хондроцити перехідної та променистої зон розташовувались невпорядковано. СХ заміщувався фіброзним хрящем. У субхондральних ділянках ознаки проліферації остеобластів, поява остеоцитів в остеоцитарних лакунах, з формуванням кісткових виростів та потовщеням колагенових волокон.

У результаті електронно-мікроскопічного дослідження виявлено, що в товщі суглобового хряща виникало неоднорідне потовщення фібрил колагенових волокон безклітинної пластинки та збільшення об'єму хрящового матриксу. У хондроцитах перехідної зони зустрічались хондроцити в стані некрозу та апоптозу. У променистій зоні виражена вакуольна дистрофія багатьох хондроцитів, а також їх некротичні зміни. Профілі гранулярної ендоплазматичної сітки майже не містили рибосом, що супроводжувалось тотальною деструкцією органел та нагромадженням жирових включень та зерен глікогену. Ядро зазнавало вираженого пікнозу. У субхондральній зоні відзначали появу кісткових виростів. Присутні ділянки трансформації остеобластів у молоді остеоцити.

Під час проведення забору експериментального матеріалу через **42 доби** під впливом опіоїдного анальгетика в дозі 35 мг/кг на мікроструктурному рівні виявлено виражені структурні зміни суглобового хряща. БП була неоднорідно потовщена, присутній фіброзний панус. Кількість колагенових волокон у безклітинній пластинці, тангенційній, перехідній та променистій зонах збільшувалась. Відзначали вакуольну дистрофію та некротичні зміни хондроцитів зони проліферації.

При електронно-мікроскопічному досліджені нами було виявлено дезорганізацію матриксу, а у хондроцитах дегенеративні та некротичні зміни і розвиток апоптозу. На суглобовій поверхні досить часто траплялись заглиблення з руйнуванням фібрил колагенових волокон поверхневої зони. У перехідній та базальній зонах відзначали просвітлення матриксу, з руйнуванням фібрил колагенових волокон. Присутні хондроцити у стані "темноклітинної загибелі". У субхондральних ділянках неоднорідний інтенсивноосміофільний матрикс, фронт осифікації був нерівним.

Через **56 діб** у шурів, після двотижневої **відміни опіоїду** на

мікроструктурному рівні не відбувалося прогресування дистрофічно-дегенеративних змін та вираженої репаративної регенерації хрящової тканини. Вираженої узуризації суглобової поверхні та чіткої архітектоніки зон суглобового хряща не спостерігали. Відсутні прояви розпаду колагенових волокон. Лакуни без хондроцитів зустрічались рідко. Кісткові балки субхондральних ділянок були незначно потовщені.

У результаті електронно-мікроскопічного дослідження виявлено у хондроцитах поверхневої зони дегенеративні зміни. Траплялись хондроцити із збереженими цитоплазматичними органелами та помірноосміофільною цитоплазмою. Об'єм міжтериторіального матриксу перехідної зони був збільшеним. Деструктивно змінені хондроцити в проміжній та базальній зонах зустрічались рідше, ніж у тварин, яким не відміняли налбуфін. У перехідній зоні траплялись хондроцити, цитоплазматичні органели в яких збережені. У базальній зоні локалізувались збільшенні в об'ємі хондроцити. Поряд з посиленням функціональної активності окремих хондроцитів виявляли помірну нормалізацію у хрящовому матриксі. Візуалізували ділянки матриксу із збереженими колагеновими волокнами. Посилення осифікації у субходральних ділянках не спостерігали.

Таким чином, за допомогою сучасних взаємодоповнюючих методів дослідження отримано нову інформацію щодо структурних особливостей компонентів колінного суглоба в нормі та динаміку їх змін на різних термінах перебігу експериментального опіоїдного впливу. Використаний у роботі метод статистичного аналізу дозволив систематизувати отримані результати, провести паралелі процесів, які відбуваються у структурних компонентах колінного суглоба в нормі, та в динаміці експериментального опіоїдного впливу.

Отже, отримані нами дані дозволяють розширити та поглибити існуючі знання про зміни морфологічних компонентів у хрящовому покритті дистального кінця стегнової кістки та проксимального кінця великогомілкової колінного суглоба щура при впливі опіоїду.

# ВИСНОВКИ

У дисертації проведено теоретичне узагальнення та нове вирішення наукового завдання експериментальної морфології щодо встановлення закономірностей структурної організації компонентів хрящового покриття колінного суглоба в нормі та їх перебудови на різних термінах хронічного впливу опіоїдного анальгетика. У науковій роботі завдання вирішено в комплексі з використанням усіх рівнів морфологічного дослідження.

1. Кістки гомілки щура представлені великою та малою гомілковими кістками, що в ділянці проксимального кінця гомілки роз'єднані між собою, а в ділянці дистального кінця гомілки зрощені. Ділянка проксимального епіфіза великогомілкової кістки містить медіальний та латеральний виростки, які розмежовані міжвиростковою ямкою. Ця ділянка великогомілкової кістки, зчленовуючись з дистальним кінцем стегнової кістки, бере участь у формуванні колінного суглоба задньої кінцівки щура. Суглобовий хрящ складається з трьох нечітко відокремлених клітинних шарів: тангенційного (поверхневого), перехідного (проміжного) і променистого (базального). Середнє значення товщини хряща стегнової кістки у тварин контрольної групи становило 144,88±31,20мкм. Середнє значення показника товщини хряща великогомілкової кістки становило 158,22±46,72мкм.

2. На ультрамікроскопічному рівні зовнішня поверхня безклітинної пластинки гладка, містить значну кількість мікрофібрил колагенових волокон. Поодинокі хондроцити поверхневої зони видовженої форми та вузькі. Структурна організація хондроцитів перехідної зони свідчить про високу синтетичну активність. У зоні гіпертрофії локалізуються в основному об'ємні зрілі хондроцити із електронно світлою цитоплазмою, що містить чисельні вакуолі, ліпідні включення та чисельні зерна глікогену, нагромадження яких є сигналом для оссифікації.

3. При мікроскопічному дослідженні встановлено, що через 7 та 14 діб виникало розволокнення та руйнування основної речовини безклітинної пластинки, з'являлись зміни тинторіальних властивостей колагенових волокон

тангенціальної й перехідної зони суглобового хряща. У ділянці променистої зони хряща з'являлись клітини з ознаками вираженої вакуольної дистрофії та некрозу. Через 14 діб виникали ділянки зниження висоти хрящової тканини в межах суглобового хряща. Дані прояви свідчать про поглиблення деструктивно-дегенеративних змін суглобового хряща.

4. Мікроскопічним дослідженням через 21 та 28 добу встановлено, що починаючи з 21-ої доби базофільна лінія здебільшого не візуалізується, а у кінці 28-ої доби репаративна регенерація, супроводжувалась появою низькодиференційованих хондроцитов.

5. Під час мікроскопічного дослідженні через 35 та 42 доби, виявлено що, наприкінці 35-ої доби присутні ознаки формування остеофітів з паралельно встановленими ознаками зниження проліферативної активності хондроцитів епіфізарного хряща, а наприкінці 42-ої доби репаративна регенерація супроводжувалась ознаками порушення стратифікації шарів.

6. На основі проведеного морфометричного дослідження гістологічних препаратів хрящового покриття з 7 до 42 доби включно експериментального опіоїдного впливу виявлено, що показники постійно змінювалися в динаміці перебігу експерименту і наприкінці показники хряща стегнової кістки зменшувалися. Показники хряща великогомілкової кістки були більше контролю.

7. При ультраструктурному дослідженні встановлено, що через 7 та 14 діб експериментального опіоїдного впливу виявлено, що у хондроцитах поверхневої зони відзначали ознаки виразної деструкції цитоплазми – органел. У перехідній та базальній зоні досить часто зустрічались хондроцити, що зазнавали некротичних змін. Через 21 та 28 діб опіоїдного впливу в багатьох хондроцитах перехідної та базальної зон виявили структурні незворотні дезорганізаційні зміни, а також були присутні поодинокі клітини з явищами апаптозу. У перехідній зоні локалізуються хондроцити, які зазнають "темно-клітинної загибелі". Через 35 та 42 діб експериментального опіоїдного впливу в хондроцитах перехідної зони процеси мали характер наростаючих та агресивних хондродегенеративних змін.

8. У результаті проведеного аналізу динаміки зміни структурних компонентів

хрящового покриття колінного суглоба щурів після двотижневої відміни опіоїдного впливу на 56 добу експерименту на мікроскопічному рівні нами виявлено, що не відбувалося прогресування дистрофічно-дегенеративних змін, також не відзначили вираженої репаративної регенерації хрящової тканини. Лакуни без хондроцитів зустрічались рідко. На ультраструктурному рівні впродовж двотижневої відміни через 56 діб відмічено деструктивно змінені хондроцити в проміжній та базальній зонах, які зустрічались рідше ніж у тварин, яким безперервно вводили налбуфін.

9. Після двотижневої відміни через 56 діб експерименту морфометричні показники хрящів дистального відділу стегнової та проксимального відділу великогомілкової кісток щура мають різні тенденції впродовж перших термінів із загальною тенденцією до зменшення середніх значень. Після двох тижнів відміни ОВ, через 56 діб експеримента, усі параметри мали різке достовірне зменшення в порівнянні із показниками контрольної групи.

## Список використаних джерел


1. Яковенчук НМ, Дєдух НВ. Морфологія суглобового хряща та субхондральної кістки після моделювання остеопорозу. Вісник проблем біології і медицини. 2017;3(4):324-327.
2. Пелипенко ОВ, Шепітько ВІ, Пелипенко ЛБ. Особливості просторової організації суглобового хрящу колінного суглобу щурів при введенні кріоконсервованої плаценти. Світ медицини та біології. 2018;4(66):188-190. doi: 10.26724/2079-8334-2018-4-66-188-190.
3. Мальцева ВЄ. Вплив свинцю на клітини кісткової та хрящової тканин (огляд літератури). Молодий вчений. 2017;47(7):5-9.
4. Liu J, Khalil RA. Matrix Metalloproteinase Inhibitors as Investigational and Therapeutic Tools in Unrestrained Tissue Remodeling and Pathological Disorders. Prog Mol Biol Transl Sci. 2017;148:355-420
5. Cui N, Min H, Raouf AK. Biochemical and Biological Attributes of Matrix Metalloproteinases. Prog Mol Biol Transl Sci. 2017;147:1-73
6. Paltov Y, Kryvko Y, Fik V, Vilkhova I, Ivasivka Kh, Pankiv M, Voitsenko K. Dynamics of the onset of pathological changes in the retinal layers at the end of the first week of opioid exposure. Deutscher Wissenschaftsherold. German Science Herald. 2016;2:30-33.
7. Пальтов ЄВ, Челпанова ІВ, Фік ВБ, Вільхова ІВ, Кирик ХА, Кривко ЮЯ. Патоморфологічні зміни у шарах сітківки через шість тижнів опіоїдного впливу в експерименті. Світ медицини та біології. 2017;2(60):146-150.
8. Fik VB, Paltov EV, Lohash MV, Kryvko YuYa. Pecularities of morphological manifestation of the periodontal tissue in experimental animals against the ground of a short-term effect of opioid analgesic. Deutsch Wissenscaftsch. 2017 Jul;2:54-58.
9. Фік В. Б., Пальтов Є. В., Кривко Ю. Я. (2019) Ultrastrukturna Orhanizatsiia Parodonta pryChotyrokhtyzhnevii Dii Opioidnoho Analhetyka. Science Review**.** 7(24). doi: 10.31435/rsglobal_sr/30092019/6677
10. Ivasivka K., Paltov E., Kryvko Yu. (2019) The Influence of Opioid Molecules on

the Pathomorphological Disorganization of Bodies and Systems**.** World Science. 8(48), Vol.2. doi:10.31435/rsglobal_ws/31082019/6635

11. Ivasivka K. P., Paltov E. V., Kryvko Yu. Ya. (2019) Influence of Opioid Analgesic Molecule inthe Spectrum of Action on Organ Structure**.** World Science. 9(49), Vol.2. doi:10.31435/rsglobal_ws/30092019/6706
12. Фік В. Б., Ковалишин О. А., Пальтов Є. В., Кривко Ю. Я. (2019) Ultrastruktura Tkanyn Parodonta Naprykintsi Druhoho Tyzhnia Eksperymentalnoho Opioidnoho Vplyvu**.** World Science**.** 8(48), Vol.2.doi: 10.31435/rsglobal_ws/31082019/6638
13. Nazir MA. Prevalence of periodontal disease, its association with systemic diseases and prevention. In J Health Sci (Qassim). 2017; 11(2):72–80. PMID: 28539867
14. V.B. Fik, E.V. Paltov, Y.Y. Kryvko Morphofunctional peculiarities of the periodontal tissue under conditions of simulated eight-weekopioid effect. Deutscher Wissenschaftscherold German Science Herald. 2018; 1: 14-17. DOI:10.19221/201814
15. J Pang, KR Tringale, VJ Tapia,WJ Moss, ME May, T Furnish Chronic Opioid Use Following Surgery for Oral Cavity Cancer. Otolaryngol. Head Neck Surg. 2017; Apr.26, 143(12): 1187-94.doi: 10.1001/jamaoto.2017.0582
16. Seth P, Rudd RA, Noonan RK, Haegerich TM. Quantifying the Epidemic of Prescription Opioid Overdose Deaths. Am J Public Health. 2018 Mar 7;108(4):500–2.
17. Войцеховский В.В., Коржова Н.В., Гоборов Н.Д. Поражение легких у больных с наркотической зависимостью. Бюллетень физиологии и патологии дыхания. 2018. №68. С. 79-91.
18. Plein L. M. Opioids and the immune system—friend or foe. / L. M. Plein, H. L. Rittner // Br. J. Pharmacol. 2018; 175 (14):2717-25. doi: 10.1111/bph.13750\
19. Liaqat N., Dar SH. Comparison of single-dose nalbuphine versus tramadol for postoperative pain management in children: a randomized, controlled trial. // Korean J. Anesthesiol. 2017; 70: 184–187.doi:10.4097/kjae.2017.70.2.184

20. Фік ВБ, Кривко ЮЯ, Пальтов ЄВ. Мікроструктурні зміни тканин пародонта за умов дії опіоїдного анальгетика на ранніх термінах. Буковинський медичний вісник. 2018. 22. 1 (85). С.141-148.
21. Lee CM, Terrizzi AR, Bozzini C. [et al.] Chronic lead poisoning magnifies bone detrimental effects in an ovariectomized rat model of postmenopausal osteoporosis. Exp Toxicol Pathol. – 2016. – Vol. 68, № 1. – P. 47-53.
22. Бекесевич А.М. Морфологічні особливості структури кори мозочка щура в нормі та за умов тривалого впливу опіоїду. Запорожский медицинский журнал. – 2015. – № 3 (90). – С. 82–85.
23. Mateshuk-Vatseba L., Vilkhova I., Bekesevych A., Paltov E., Kantser E. Comparative Characteristics of the Morphological Changes of Nephron Tubules at the Early and Late Stages of the Chronic Opioid Effect. Science Review. 2019. 9(26). P.19-22
24. Пальтов Є. В., Ковалишин О. А., Фік В. Б., Подолюк М.В., Голейко М.В., Кривко Ю. Я. Динаміка патоморфологічних змін в щарах сітківки через двохтижневий опіоїдний вплив з подальшою відміною опіоїду та чотирьохтижневою корекцією в експерименті. World Science. 2019. 11(51), Т.2. – С.34-39.
25. Волошин МА, Григор’єва ОА. Сучасний погляд на будову та класифікацію структур суглоба. Вісник проблем біології і медицини. 2011;2:56–59.
26. Волошин МА, Григор'єва ОА, Федотченко АВ, Моніна ОВ, Абросімов ЮЮ. Особливості судинної інвазії при формуванні колінного суглоба щурів. Таврический медико-биологический вестник. 2013;1(61):49–52.
27. Волошин МА, Федотченко АВ. Особливості формування капсули суглоба після антенатальної дії антигену. Проблеми остеології. 2014;17(4):48–56.
28. Герасименко СІ, Бабко АМ. Сучасні підходи до оптимізації терапії остеоартрозу колінного суглоба. Биологическая терапия. 2012; 3/4:14–18.
29. Герасименко СІ, Григоровський ВВ, Бабко АМ. Клініко-рентгенологічні та патоморфологічні зміни тканин плечового та ліктьового суглобів у хворих на ревматоїдний артрит. Ортопедия, травматология и протезирование.

2014;2:69–74.

30. Герцен ГИ, Остапчук РН, Хуцишвилли ГВ, Прибилюк СВ. Эффективность хондроцерина после артроскопии при повреждениях суставного хряща коленного сустава. Медицина неотложных состояний. 2012;45:39–43.
31. Герцен ГИ, Остапчук НП, Остапчук РН. Диагностическая и хирургическая артроскопия посттравматических повреждений суставного хряща коленного сустава. Вісник ортопедії, травматології та протезування. 2007;3:30–33.
32. Гетманец АВ. Гистологическое строение проксимального эпифизарного хряща большеберцовой кости при экспериментальном артрите коленного сустава. Український морфологічний альманах. 2012;10(2):29–31.
33. Гетманец АВ. Оценка влияния экспериментального артрита коленного сустава на строение проксимального эпифизарного хряща большеберцовой кости. Український морфологічний альманах. 2012;10(3):149–152.
34. Говда РВ. Ультрамікроскопічні зміни епіфізарного хряща щурів адаптованих до позаклітинного зневоднення при важкому ступені дегідратації та їх реадаптації залежно від типу автономної нервової системи. Вісник морфології. 2009;15(2):266–270.
35. Головаха МЛ. Алгоритм дифференцированного лечения остеоартроза коленного сустава. Запорожский медицинский журнал. 2011;13(4):16-19.
36. Головач ИЮ, Чипко ТМ, Зазирный ИМ, Лазоренко ЕА. Внутрисуставное лечение синовита с помощью лорноксикама у пациентов с остеоартритом коленных суставов. Актуальні проблеми клінічної та профілактичної медицини. 2014;1(2):240–246.
37. Головач ІЮ. Хворобомодифікуюча терапія остеоартриту в чинних рекомендаціях: уроки минулого та можливості для майбутнього. Травма. 2017;18(3):11–21.
38. Головач ІЮ, Семенів ІП, Чіпко ТМ, Лазоренко ОО, Власенко АМ, Матійко ВМ. Нейропатичний біль у пацієнтів з остеоартрозом колінних суглобів та ефективність застосування Тебантину. Ліки України. 2011;10:96–102.
39. Горальський ЛП, Хомич ВТ, Кононський ОІ. Основи гістологічної техніки і

морфофункціональної методи досліджень у нормі та при патології. Житомир: Полісся; 2011. 288 с

40. Григор'єва НВ, Поворознюк ВВ, Гриценко ГМ, Крочак СП. Вікові та статеві особливості перебігу остеоартрозу колінних суглобів у хворих старших вікових груп. Проблемы старения и долголетия. 2012;21(4):526–533.
41. Григор'єва ОА. Особливості динаміки масо-ростових показників і довжини тазової кінцівки щурів в постнатальному періоді в нормі і експерименті. Вісник проблем біології і медицини. 2016; 2 (2): 62–65.
42. Григор'єва ОА, Скаковський ЕР. Морфологічна характеристика формування капсули суглобу щурів у післянатальному періоді у нормі та експерименті. Вісник проблем біології і медицини. 2017;2:279–286.
43. Григоровський ВВ, Герасименко АС, Полулях ДМ. Гістопатологія, частота виникнення і кореляційна залежність морфологічних показників ураження голівки стегнової кістки та капсули кульшового суглоба у хворих на анкілозивний спондиліт. Український ревматологічний журнал. 2014;4: 42–49.
44. Григоровський ВВ, Грицай МП, Цокало ВМ. Патоморфологічні показники ураження, їхня частота та кореляційні залежності при тубекульозному остеомієліті кісток кінцівок у дітей. Вісник ортопедії, травматології та протезування. 2010;2:22–29.
45. Григорьева ЕА. Особенности распределения лимфоцитов в синовиальной оболочке крыс в раннем постнатальном периоде. Мир медицины и биологии. 2009;5(3-2):71–74.
46. Григорьева ЕА, Волошин НА. Особенности формирования синовиальной оболочки коленного сустава крыс в раннем постнатальном периоде. Мир медицины и биологии. 2009;5(2-1):68–72.
47. Гумеров РА, Вагапова ВШ, Трофимова ТН. Мениски коленного сустава: морфология, современные методы диагностики их повреждений. Здравоохранение Башкортостана. 2010;1:81–83.
48. Давішня НВ, Зупанець ІА, Шебеко СК. Дослідження впливу комбінації

глюкозаміну з кетопрофеном у формі крем-гелю на спонтанну больову реакцію в щурів. Фармацевтичний часопис. 2015;2:90–93.

49. Демкин СА, Маланин ДА, Рогова ЛН, Снигур ГЛ, Григорьева НВ, Байдова КВ. Морфогенез гиалинового хряща коленного сустава на фоне внутрисуставного введения обогащенной тромбоцитами аутологичной плазмы и/или препарата гиалуроновой кислотыу крыс с экспериментальным остеоартрозом. Травматология и ортопедия России. 2016;22(4):76–87.
50. Демкин СА, Маланин ДА, Рогова ЛН, Снигур ГЛ, Григорьева НВ, Байдова КВ. Экспериментальная модель остеоартроза коленного сустава у крыс на фоне внутрисуставного введения обогащенной тромбоцитами аутологичной плазмы. Волгоградский научно-медицинский журнал. 2016;1(49): 28–32.
51. Денисюк ВИ, Денисюк ЕВ. Остеоартроз: стандарти діагностики та лікування за результатами доказової медицини. Український медичний часопис. 2012;1(87): 91–95.
52. Деримедвідь ЛВ. Роль препаратов, влияющих на метаболизм хряща, в комплексной терапии остеоартрита. Семейная медицина. 2016;2(64): 39–43.
53. Дідух НВ, Бенгус ЛМ, Осадченко СМ, Туляков ВО. Структурні зміни колінних суглобів щурів з посттравматичним остеоартрозом після лікування комбінації глюкозаміну гідрохлориду з глюкозаміну ацетилсаліцилатом. Клінічна фармація. 2011;15(2): 59–62.
54. Доленко ОВ. Можливості ультразвукової діагностики патології складок синовіальної оболонки колінного суглоба та хвороби Гоффа. Проблеми остеології. 2013;16(2): 45–50.
55. Дудка ВБ. Репаративний адаптогенез колінного суглоба після однобічної меніскектомії. Вісник Житомирського національного агроекологічного університету.2015;1(1):240–244
56. Дудко ОГ, Васюк ВЛ, Дудко ГЄ. Регенерація внутрішньосуглобових переломів при остеосинтезі полімерними гвинтами в експерименті. Клінічна анатомія та оперативна хірургія. 2009;8(2):52–57.
57. Дьякова ГВ, Дьяков КА, Карасева ТЮ, Карасев ЕА. МРТ-диагностика

изменений капсульно-связочного аппарата и менисков у больных деформирующим артрозом коленного сустава. Журнал клинической и экспериментальной ортопедии им. Г.А.Илизарова. 2015;2:40–46.

58. Жуликов АЛ. Применение методик холодноплазменной аблации для лечения повреждений гиалинового хряща у больных с гонартрозом: автореф. дисс. на соискание канд. мед. наук: 14.01.15. Саратов, ГОУВПО "Саратовский государственный медицинский университет, 2011. 158 с.
59. Журавльова ЛВ, Олійник МО. Сучасний погляд на лікування остеоартрозу як хронічного запального захворювання. Ліки України Плюс. 2015;3(24):9–12.
60. Зазірний ІМ. Обґрунтування методики хірургічного лікування малих дефектів хряща колінного суглоба. Ортопедична травматологія. 2006; 2:31–37.
61. Зазірний ІМ. Результати коригувальної остеотомії великогомілкової кістки при остеоартрозі медіального відділу колінного суглоба. Ортопедия, травматология и протезирование. 2009;4:10–15.
62. Захарова ИН, Творогова ТМ, Воробьева АС, Кузнецова ОА. Микроэлементоз как фактор формирования остеопении у подростков. Педиатрия. 2012;(1):67–75.
63. Зоткин ЕГ, Шкиреева СЮ. Особенности ведения пациентов с остеоартрозом в первичном звене здравоохранения. Русский медицинский журнал. 2012;20(34):1665–1667.
64. Іванова К.І. Клініко-інструментальний аналіз перебігу та лікування комор бідності остеоартрозу та дисліпідемії: автореф.дис.на здобуття наук ступеня канд..мед.наук:14.01.12,ревматологія. Київ,2015.21
65. Каралин АН, Кокуркин ГВ, Николаев СА. К вопросу о классификации синдрома «гусиной лапки» коленного сустава. Казанский медицинский журнал. 2011;92(4):499–453.
66. Карпеева ЕВ, Шуматов ББ, Шуматова ТА, Дунц ПВ, Андреева НА. Сравнительная клиническая и лабораторная оценка применения кеторолака

и кетопрофена при посттравматическом болевом синдроме. Бюллетень Восточно-Сибирского научного центра Сибирского отделения Российской академии медицинских наук. 2005; 4: 73–74.

67. Карусинов ПС. Магнитно-резонансная томография при повреждениях связочных структур коленного сустава. Бюллетень Восточно-Сибирского научного центра Сибирского отделения Российской академии медицинских наук. 2014;3(97):30–34.
68. Катеренчук ІП. Ефективність і безпека застосування німесуліду в терапії захворювань із провідним суглобовим синдромом. Практикуючий лікар. 2012;2(2): 53–59.
69. Катеренчук ІП, Ярмола ТІ. Гострий і хронічний суглобовий біль: оптимізація терапії нестероїдними протизапальними засобами в загальнолікарській практиці. Практикуючий лікар. 2014; 1:53–60.
70. Киреева ЮВ, Грызлова ЛВ. Морфологическая характеристика эпифизарного хряща потомства белых крыс в условиях свинцовой интоксикации материнского организма. Фундаментальные исследования. 2013; 11(2): 200–204.
71. Кожанова ТГ. Структурно-функциональная характеристика синовиальной оболочки коленного сустава в норме и патологии. Вестник новых медицинских технологий. 2010;17(2):155–158.
72. Кожанова ТГ, Полякова ВС, Мхитарян ЕЕ, Мещеряков КН. Морфологические особенности синовиальной мембраны коленного сустава человека в зрелом возрасте. Морфология. 2013;144(5):50–53.
73. Кондратюк ВЄ, Тер-Вартаньян СХ. Ефективність і безпечність лікування хворих на остеоартроз колінних суглобів гідролізатом колагену (FORTIGEL®). Травма. 2016;17(1):35–41.
74. Конев ВП. Основные морфологические феномены для секционной диагностики дисплазии соединительной ткани. Сибирский медицинский журнал. 2011;26(3-2):19–22.
75. Корочина КВ. Определение оптимального возраста крыс линии Вистар для

моделирования остеоартроза. Материалы научно-практической конференции с международным участием "Молодые учёные – от технологий XXI века к практическому здравоохранению". ФГБОУ ВО Самарский государственный медицинский университет Минздрава России. 2016:277–279.

76. Корочина КВ, Полякова ВС, Корочина ИЭ. Реорганизация структур коленных суставов крыс с хронической сердечной недостаточностью. Фундаментальные исследования. 2014;10(7):1335–1340.
77. Корпан МИ, Магомедов С, Бруско АТ, Чекман ИС, Бурьянов АА, Костогрыз ОА, Фиалка-Мозер В. Роль нарушений метаболизма гликозаминогликанов в патогенезе остеоартроза и их медикаментозная коррекция (обзор литературы). Вісник ортопедії, травматології та протезування. 2011; 3:74–79.
78. Корпан МІ, Чекман ІС, Магомедов ОМ, Бруско АТ, Бур'янов ОА, Свінціцький АС, Фіалка-Мозер В. Хондроцити. структура, функція, зміни при остеоартрозі, вплив лікарських засобів. Літопис травматології та ортопедії. 2011;1(2):207–215.
79. Костина ЮВ, Вагапова ВШ. Строение синовиальных сумок коленного сустава у детей, подростков и юношей. Медицинский вестник Башкортостана. 2011;6(4):104–107.
80. Коструб ОО. Лікування пошкоджень суглобового хряща: реальність та перспективи (огляд літератури). Вісник ортопедії, травматології та протезування. 2006;2:80–85.
81. Котельников ГП, Ларцев ЮВ, Махова АН. Сравнительная оценка структурных изменений тканей сустава при различных моделях экспериментального артроза. Казанский медицинский журнал. 2006; 87(1):31–35.
82. Кузнецов СЛ, Молотков АО. Активность канонической wnt сигнальной системы в артикулярных хондроцитах гиалинового хряща в процессе формирования синовиального сустава. Саратовский научно-медицинский

журнал. 2009;5(1):26–31.

83. Левенец ВН, Бруско АТ, Риган ММ. Клиника и диагностика свежих острых трансхондральных повреждений суставного хряща у спортсменов. Вестник морской медицины. 2006; 3: 34–36.
84. Летягин АЮ, Берген ТА. Магнитно-резонансная томография послеоперационных анатомических изменений менисков коленного сустава. Вестник Новосибирского государственного университета. Серия: биология, клиническая медицинаю. 2008;6.2: 108–113.
85. Лук'янцева ГВ. Вплив тривалого введення бензоату натрію на структуру проксимального епіфізарного хряща плечової кістки у білих щурів та можливості його корекції натрію селенітом. Вісник проблем біології і медицини. 2016;2.1:49–52.
86. Лесняк ОМ, Баранова ИА, Белая ЖЕ. Остеопороз: руководство для врачей.Москва: ГЭОТАР–Медиа; 2016. 464 с.
87. Маколінець КВ, Малишкіна СВ, Бенгус ЛМ. Морфологічні зміни в тканинах колінного суглоба щурів після комплексного лікування експериментального гонартрозу. Український медичний альманах.2012;15(6):109–113.
88. Меркулов ВН, Супрунов КН, Гаврюшенко НС. Биомеханические аспекты коррекции околосуставных деформаций коленного сустава. Вопросы современной педиатрии.2006;S:377a.
89. Миронов СП, Еськин НА, Орлецкий АК, Лялин ЛЛ, Богдашевский ДР. Эхография патологии коленного сустава. SonoAce international. 2006;14:78–89.
90. Митрофанов ВА, Жаденов ИИ, Пучиньян ДМ. Остеоартроз: факторы риска, патогенез и современная терапия. Саратовский научно-медицинский журнал.2008;4(2):23–31.
91. Могила ОО. Вплив ступеня артрозу колінного суглобу на вираженість синовіїту. Результати УЗД. Вісник проблем біології і медицини. 2017; (2):161–167.
92. Моніна ОВ. Використання методів лектинової гістохімії для вивчення

процесів формування субхондральної кістки. Вісник проблем біології і медицини.2016;2 (2): 225–228.

93. Мота ОМ, Костишин НМ. Випадок вузлового фасциїту. Ультразвукова та патоморфологічна характеристика. Український морфологічний альманах. 2012;10(2):74–75.
94. Мустафаев НР, Любарский МС, Бгатова НП, Шумков ОА. Морфологические аспекты состояния микроциркуляции и лимфатического дренажа в синовиальной оболочке коленного сустава у пациентов с различными стадиями гонартроза. Бюллетень Восточно-Сибирского научного центра Сибирского отделения Российской академии медицинских наук. 2011;3(1):81–85.
95. Насонова ВА. Остеоартроз - проблема полиморбидности. Consilium-Medicum. 2009;2:5–8.
96. Наумов АВ, Насонова ВА, Верткин АЛ. Остеоартроз и ожирение:клинико-патогенетические взаимосвязи. Профилактическая медицина. 2011;1:29–37.
97. Нетяга СВ, Дубровин ГМ, Нетяга АА. Роль цитологического исследования синовиальной жидкости в диагностике дегенеративно-дистрофических изменений суставов. Курский научно-практический вестник «Человек и его здоровье».2005;1: 45–49.
98. Новак ВП, Мельниченко АП. Потенційні властивості деяких сполучнотканинних елементів локомоторного апарату в експерименті Вісник ДАЕУ. 2008;1(21): 154–159.
99. Новак ВП, Мельниченко АП. Гістогенез деяких сполучнотканинних елементів опорно-рухового апарату в експерименті. Український морфологічний альманах. 2010; 8(2): 71–72.
100. Новак ВП, Мельниченко АП. Морфоадаптивний гістогенез волокнистого хряща в експерименті. Таврический медико-биологический вестник. 2013;16(1):163–164.
101. Новак ВП, Павловский ЮА, Мельниченко АП, Сторожук ВА, Дудка В. Б. Морфофункциональный анализ реактивности некоторых

соединительнотканных элементов локомоторного аппарата млекопитающих в эксперименте. Таврический медико-биологический вестник. .2006;9(2): 122–124.

102. Новочадов ВВ, Гайфуллин НМ, Фролов ДМ. Ремоделирование суставного хряща в условиях эндогенной интоксикации. Фундаментальные исследования. 2012;10:271–275.
103. Носков СМ, Дыбин СД, Цурко ВВ, Елисеева МЕ. Поражение суставов и мягких тканей при депонировании кристаллов кальция. Русский медицинский журнал. 2013; 21:1046–1050.
104. Нуднов НВ, Николаева МВ. Ультразвуковые признаки воспалительного процесса в различных отделах коленного сустава. Вестник Российского научного центра рентгенорадиологии Минздрава России.2013;13:6–8.
105. Пальтов ЕВ, Фік ВБ, Онисько РМ,Челпанова ІВ, Вільхова ІВ, Войтенко КІ, Кривко ЮЯ. Морфологічна характеристика артеріальних магістралей, що беруть участь у кровопостачанні ока та сітківки щура в нормі. Експериментальна та клінічна фізіологія і біохімія.2014;4:29–34.
106. Пальтов ЕВ, Онисько РМ,Челпанова ІВ, Фік ВБ, Вільхова ІВ, Кирик ХА, Кривко ЮЯ. Патоморфологічні зміни у шарах сітківки через шість тижнів опіоїдного впливу в експерименті.Світ медицини та біології.2017;2(60):54-58.
107. Поворознюк ВВ. Глюкозамін і хондроїтин у лікування остеоартрозу: дані літератури та результати власних досліджень. Проблеми остеології. 2006;1:3–8.
108. Поворознюк ВВ, Насонов ЕЛ. Эффективность и безопасность двух схем лечения препаратом Терафлекс у пациентов с остеоартрозом коленного сустава. Клиническое исследование. Российский медицинский журнал. 2008;5: 316–320.
109. Поворознюк ВВ, Орлик ТВ, Крочак СП, Парахіна ТВ. Оцінка ефективності та безпечності етодолаку в комплексному лікуванні пацієнтів з остеоартрозом колінних суглобів. Ортопедия, травматология и

протезирование. 2013;3:55–60.

110. Поворознюк ВВ, Орлик ІВ, Дзерович НІ. Вертебральний больовий синдром: з'вязок із мінеральною щільністю та якістю кісткової тканини. Травма. 2015; 16(3):56–61.
111. Поворознюк ВВ, Резниченко НА, Майлян ЭА. Современные представления о механизмах прямой регуляции эстрогенами процессов ремоделирования костной ткани. Проблеми остеології. 2013; 16(4):19–23.
112. Поворознюк ВВ. Гіперурикемія, індекс маси тіла та показники мінеральної щільності кісткової тканини у жінок у постменопаузальний період. Український ревматологічний журнал. 2013; (3):148–9.
113. Потебня ГП, Чорний ВС. Роль хондропротекторів у менеджменті клінічного перебігу остеоартрозу: реалії та перспективи. Практикуючий лікар.2016;1: 34–37.
114. Романенко КК, Ашукіна НО, Батура ІО, Прозоровський ДВ. Морфологія суглобового хряща колінного суглоба щурів за умов позасуглобової деформації стегнової кістки. Ортопедия, травматология и протезирование. 2017; 1: С.63–71.
115. Рибалко ДЮ, Вагапова ВШ, Борзилова ОХ. Особенности гистологического строения различных зон менисков коленного сустава человека на этапах постнатального онтогенеза. Медицинский вестник Башкортостана. 2015;1(55): 99–102.
116. Рибалко ЛМ. Патогенез остеопенії й остеопорозу в жінок у пре- і постменопаузальному періоді життя [автореферат]. Донецьк: Донец. нац. мед. ун-т ім. М. Горького; 2011. – 20 с.
117. Свінціцький АС. Сучасні засади діагностики та лікування остеоартрозу колінних суглобів. Практикуючий лікар. 2013; 4:7–14.
118. Сільченко ВП, Григоровська АВ, Григоровський ВВ, Жадов ЛВ. Морфогенез та гістологічна диференційна діагностика синовіальних гігантоклітинних пухлин дифузного типу. Збірник наукових праць співробітників НМАПО ім. ПЛ Шупика. 2015;24 (1):419–427.

119. Слуцкий ЛИ. Биохимия нормальной и патологически измененной соединительной ткани. Л. : Медицина; 1969. – 376 с.
120. Смирнова ЛА. Некоторые актуальные проблемы биохимической диагностики патологии соединительной ткани. Лікарська справа. 2004; (3):22–25.
121. Ташпулатов АГ, Исроилов Р, Яхшимуратов КХ. Морфологическая оценка репаративной регенерации тканей в зоне ложных суставов и дефектов длинных костей в условиях гнойной инфекции. Гений ортопедии. 2010;4: 51–54.
122. Тертерян МА. Морфофункциональная характеристика культур клеток из стромы гиалиновой хрящевой ткани, используемых для хондропластики в эксперименте. Аспирантский вестник Поволжья.2009; 1:230–233.
123. Тиханов ВИ, Воронин НИ, Бурлаков ВН, Битюцкая ЛГ. Активность каталазы в хрящевой ткани суставных поверхностей костей экспериментальных животных в период формирования холодовой адаптации и при возбуждении периферических М-холинореактивных структур. Дальневосточный медицинский журнал.2005; 4: 60–62.
124. Федоров ВГ. Структурная единица «Синовиальный сустав» и основные принципы лечения остеоартроза и других дегенеративных заболеваний синовиального сустава. Успехи современного естествознания. 2015; 1(4): 594–600.
125. Федотченко АВ, Щербаков МС, Молчанов ОО, Ситова АВ. Особливості динаміки зміни товщини вісцеральної частини синовіального шару капсули кульшового суглобу в нормі та після внутрішньоплідного введення антигенів. Вісник проблем біології і медицини. 2011;2(2): 269–272.
126. Федотченко АВ. Особливості розподілу глікозаміногліканів в капсулі суглобу у щурів протягом перших трьох місяців життя в нормі та після антенатальної дії антигенів. Український морфологічний альманах.2011;9(3D):64–66.
127. Фік ВБ, Пальтов ЕВ, Кривко ЮЯ. Морфологічна картина тканин

парадонтального комплексу при чотирьох-тижневій дії опіоїдного анальгетика. Innovative thechnology in medicine: Experience of po9land and Ukraine. Lublin Republic of Poland.2017; 28–29:136.

128. Фік ВБ, Кривко ЮЯ. Пальтов ЕВ, Мікроструктурні зміни тканин пародонта за умов дії опіоїдного впливу в експерименті. 2018; 22–(85):141–148.
129. Храновська Н, Скачкова О, Сидор Р, Сківка Л. Вплив анальгетиків омнопону та декскетопрофену на ендоцитарну активність фагоцитів різної локалізації на моделі хірургічного видалення пухлини. Вісник Київського національного университету ім. Тараса Шевченко. Серія: Проблеми регуляції фізіологічних функцій. 2016;1:69–73.
130. Чеміріс АЙ. Теоретичне обґрунтування побудови концептуальної моделі «Гострі ушкодження сумково-зв'язкового апарату колінного суглоба» Український журнал екстремальної медицини імені Г. О. Можаєва.2009;10(4):126–129.
131. Чикова ИА, Авраменко ВВ, Красногорская ОЛ, Калашникова ОВ, Насыров РА, Часнык ВГ. Гонит в структуре ювенильного идиопатического артрита: описание сустава в терминах артроскопии как способ дифференциальной диагностики. Педиатр. 2012;3(3):57–63.
132. Шараев ПН, Вольхина ИВ, Наумова НГ. Биохимические методы анализа показателей обмена биополимеров соединительной ткани: Метод рекомендации. Ижевск; 1990. – 14 с.
133. Щуров ИВ, Воронцов АА, Ватников ЮА. Методы оценки структурных изменений коленного сустава у животных. Международный вестник ветеринарии. 2008;2:18–24.
134. Некрасова НБ. Изменение маркеров ремоделирования костной ткани при остеоартрите, сочетанном с гипертонической болезнью, у женщин в постменопаузальный период. Український ревматологічний журнал. 2013; 3:139–40.
135. Яковенчук НМ, Дєдух НВ. Морфологія суглобового хряща та субхондральної кістки після моделювання остеопорозу. Вісник проблем

біології і медицини. 2017;4:324–327.

136. Aigner T, Hemmel M, Neureiter D, Gebhard PM, Zeiler G, Kirchner T, McKenna L. Apoptotic cell death is not a widespread phenomenon in normal aging and osteoarthritic human articular knee cartilage: a study of proliferation, programmed cell death (apoptosis), and viability of chondrocytes in normal and osteoarthritic human knee cartilage. Arthritis Rheumatology. 2001;44(6):1304–1312.
137. Akinci SB, Sarıcaoğlu F, Atay OA, Doral MN, Kanbak M. Analgesic effect of intra-articular tramadol compared with morphine after arthroscopic knee surgery. Journal of Arthroscopic Related Surgery.2005;21(9): 1060–1065.
138. Alibegović A, Balažic J, Petrovič D, Velikonja NK, Blagus R, Šuput D, Drobnič M. The Optimal Combination of Cartilage Source and Apparatus for Long-Term In Vitro Chondrocyte Viability Analysis. Journal of forensic sciences. 2012;57(6):1601–1607.
139. Alshami AM. Knee osteoarthritis related pain: a narrative review of diagnosis and treatment. International journal of health sciences. 2014;8(1): 85–86.
140. AndjelkovN, Elvenes J, Martin J, Johansen O. Opiate regulation of IL-1β and TNF-α in cultured human articular chondrocytes. Biochemical and biophysical research communications. 2005;333(4):1295–1299.
141. Ashraf S, Mapp PI, Burston J, Bennett AJ, Chapman V, Walsh DA. Augmented pain behavioural responses to intra-articular injection of nerve growth factor in two animal models of osteoarthritis. Annals of the rheumatic diseases.2014;73(9):1710–1718.
142. Atanda JrA, Ruiz D, Dodson CC, Frederick RW. Approach to the active patient with chronic anterior knee pain. Physician and sportsmedicine. 2012;40(1): 41–50.
143. Attur M, Statnikov A, Samuels J, Li Z, Alekseyenko AV, Greenberg JD, Zhou H. Plasma levels of interleukin-1 receptor antagonist (IL1Ra) predict radiographic progression of symptomatic knee osteoarthritis.Osteoarthritis and cartilage. 2015;23(11):1915–1924.

144. Ayoglu H, Altunkaya H, Bayar A, Turan IO, Ozer Y, Ege A. The effect of intraarticular combinations of tramadol and ropivacaine with ketamine on postoperative pain after arthroscopic meniscectomy. Archives of orthopaedic and trauma surgery.2010;130(3):307–312.
145. Beck PR, Nho SJ, Balin J, Badrinath SK, Bush-Joseph CA, Bach BR, Hayden JK. Postoperative pain management after anterior cruciate ligament reconstruction. Journal of knee surgery.2004;17(01):18–23.
146. Bentley G, Biant LC, Vijayan S, Macmull S, Skinner JA, Carrington RWJ. Minimum ten-year results of a prospective randomised study of autologous chondrocyte implantation versus mosaicplasty for symptomatic articular cartilage lesions of the knee. Journal Bone Joint Surg Br.2012; 94(4):504–509.
147. Beyreuther B, Callizot N, Stöhr T. Antinociceptive efficacy of lacosamide in the monosodium iodoacetate rat model for osteoarthritis pain. Arthritis research therapy.2007;9(1):R14.
148. Bianchi E, Mannelli LDC, Menicacci C, Lorenzoni P, Aglianò M, Ghelardini C. Prophylactic role of acetyl-l-carnitine on knee lesions and associated pain in a rat model of osteoarthritis. Life sciences. 2014;106(1): 32–39.
149. Biant LC, Bentley G, Vijayan S, Skinner JA, Carrington RW. Long-term results of autologous chondrocyte implantation in the knee for chronic chondral and osteochondral defects. American journal of sports medicine. 2014; 42(9):2178–2183.
150. Bijlsma JW, Berenbaum F, Lafeber FP. Osteoarthritis: an update with relevance for clinical practice. Lancet.2011;377(9783):2115–2126.
151. Blasioli DJ, Matthews GL, Kaplan DL. The degradation of chondrogenic pellets using cocultures of synovial fibroblasts and U937 cells. Biomaterials. 2014; 35(4):1185–1191.
152. Bonnet CS, Williams AS, Gilbert SJ, Harvey AK, Evans BA, Mason DJ. AMPA/kainate glutamate receptors contribute to inflammation, degeneration and pain related behaviour in inflammatory stages of arthritis. Annals of the rheumatic diseases.2015;74(1):242–251.

153. Briggs TWR, Mahroof S, David LA, Flannelly J, Pringle J, Bayliss M. Histological evaluation of chondral defects after autologous chondrocyte implantation of the knee. Bone Joint Journal. 2003;85(7): 1077–1083.
154. Brittberg M. Cell carriers as the next generation of cell therapy for cartilage repair: a review of the matrix-induced autologous chondrocyte implantation procedure. American journal of sports medicine.2010;38(6):1259–1271.
155. Calamia V, Ruiz-Romero C, Rocha B, Fernández-Puente P, Mateos J, Montell E, Blanco FJ. Pharmacoproteomic study of the effects of chondroitin and glucosamine sulfate on human articular chondrocytes.Arthritis research therapy.2010;12(4): R138.
156. Calmet J, Esteve C. Boada S, Gine J. Analgesic effect of intra-articular ketorolac in knee arthroscopy: comparison of morphine and bupivacaine. Knee Surgery, Sports Traumatology, Arthroscopy. 2004;12(6): 552–555.
157. Castro RR, Cunha FQ, Silva FS, Rocha FAC. A quantitative approach to measure joint pain in experimental osteoarthritis—evidence of a role for nitric oxide. Osteoarthritis and cartilage. 2006;14(8):769–776.
158. Chaipinyo K, Oakes BW, Van Damme MPI. The use of debrided human articular cartilage for autologous chondrocyte implantation: maintenance of chondrocyte differentiation and proliferation in type I collagen gels. Journal of orthopaedic research. 2004;22(2):446–455.
159. Chan DD, Li J, Luo W, Predescu DN, Cole BJ, Plaas A. Pirfenidone reduces subchondral bone loss and fibrosis after murine knee cartilage injury. Journal of Orthopaedic Research. 2017;25(6):816-820.
160. Chechik O, Arbel R, Salai M, Gigi R, Beilin M, Flaishon R, Yayon A. Opiates do not violate the viability and proliferative activity of human articular chondrocytes. Cell and tissue banking. 2014;15(3): 391–395.
161. Chiba K, Osaki M, Ito M, Majumdar S. Osteoarthritis and bone structural changes. Clinical calcium. 2013; 23(7): 973–981.
162. Cho H, Walker A, Williams J, Hasty KA. Study of osteoarthritis treatment with anti-inflammatory drugs: cyclooxygenase-2 inhibitor and steroids. BioMed

research international. 2015; 20:145.

163. Chua KH, Aminuddin BS, Fuzina NH, Ruszymah BH. Basic fibroblast growth factor with human serum supplementation: enhancement of human chondrocyte proliferation and promotion of cartilage regeneration. Singapore medical journal.2007;48(4): 324–332.
164. Clements KM, Ball AD, Jones HB, Brinckmann S, Read SJ, Murray F. Cellular and histopathological changes in the infrapatellar fat pad in the monoiodoacetate model of osteoarthritis pain. Osteoarthritis and cartilage.2009;17(6):805–812.
165. Conaghan PG, Bijlsma JW, Kneer W, Wise E, Kvien TK., Rother M. Drug-free gel containing ultra-deformable phospholipid vesicles (TDT 064) as topical therapy for the treatment of pain associated with osteoarthritis: a review of clinical efficacy and safety. Current medical research and opinion. 2014;30(4):599–611.
166. Cotofana S, Benichou O, Hitzl W, Wirth W, Eckstein F. Is loss in femorotibial cartilage thickness related to severity of contra-lateral radiographic knee osteoarthritis?–Longitudinal data from the Osteoarthritis Initiative. Osteoarthritis and Cartilage.2014;22(12): 2059–2066.
167. Dai XS, Cai YZ. Matrix-induced autologous chondrocyte implantation addressing focal chondral defect in adolescent knee. Chinese medical journal. 2012;125(22):4130–4133.
168. Dawes JM, Kiesewetter H, Perkins JR, Bennett DL, McMahon SB. Chemokine expression in peripheral tissues from the Monosodium Iodoacetate model of chronic joint pain. Molecular pain. 2013;9(1):57.
169. de Faria Garcia E, de Oliveira MA, Candido LC, Coelho FM, Costa VV, Queiroz-Junior CM, Braga FC. Effect of the Hydroethanolic Extract from Echinodorus grandiflorus Leaves and a Fraction Enriched in Flavone-C-Glycosides on Antigen-Induced Arthritis in Mice. Planta medica. 2016;82(05):407–413.
170. De Girolamo L, Kon E, Filardo G, Marmotti AG, Soler F, Peretti GM, Chubinskaya S. Regenerative approaches for the treatment of early OA. Knee Surgery. Sports Traumatology, Arthroscopy. 2016;24(6): 1826–1835.

171. de Visser HM, Weinans H, Coeleveld K, van Rijen MH, Lafeber FP, Mastbergen SC. Groove model of tibia-femoral osteoarthritis in the rat. Journal of Orthopaedic Research. 2017;35(3): 496–505.
172. Demange MK, Minas T, Gomoll AH. Autologous Chondrocyte Implantation After Previous Treatment with Marrow Stimulation Techniques. InDeveloping Insights in Cartilage Repair. 2014; Springer London: 213–225.
173. Denadai-Souza A, Ribeiro CM, Rolland C, Thouard A, Deraison C, Scavone C, Avellar MCW. Effect of tryptase inhibition on joint inflammation: a pharmacological and lentivirus-mediated gene transfer study. Arthritis research therapy. 2017;19(1):124.
174. Diaz-Romero J, Gaillard JP, Grogan SP, Nesic D, Trub T, Mainil Varlet P. Immunophenotypic analysis of human articular chondrocytes: changes in surface markers associated with cell expansion in monolayer culture. Journal of cellular physiology. 2005;202(3):731–742.
175. Diaz Romero J, Nesic D, Grogan SP, Heini P, Mainil-Varlet P. Immunophenotypic changes of human articular chondrocytes during monolayer culture reflect bona fide dedifferentiation rather than amplification of progenitor cells. Journal of cellular physiology, (2008). 214(1), 75-83.
176. Dierking GW, Øtergaard HT, Dissing CK, Kristensen JE, Dalhl JB. Analgesic effect of intraarticular morphine after arthroscopic meniscectomy. Anaesthesia.1994;49(7): 627–629.
177. Dogan N, Erdem AF, Gundogdu C, Kursad H, Kizilkaya M. The effects of ketorolac and morphine on articular cartilage and synovium in the rabbit knee joint. Canadian journal of physiology and pharmacology.2004; 82(7):502–505.
178. Ebert JR, Robertson WB, Woodhouse J, Fallon M, Zheng MH, Ackland T, Wood DJ. Clinical and magnetic resonance imaging–based outcomes to 5 years after matrix-induced autologous chondrocyte implantation to address articular cartilage defects in the knee. American journal of sports medicine. 2011;39(4): 753–763.
179. Eckstein F, Le Graverand MPH. Plain radiography or magnetic resonance imaging (MRI): which is better in assessing outcome in clinical trials of disease-

modifying osteoarthritis drugs? Summary of a debate held at the World Congress of Osteoarthritis 2014. Seminars in arthritis and rheumatism. 2015; 45( 3): 251–256.

180. Elvenes J, Andjelkov N, Figenschau Y, Seternes T, Bjørkøy G, Johansen O. Expression of functional μ-opioid receptors in human osteoarthritic cartilage and chondrocytes. Biochemical and biophysical research communications.2003; 311(1): 202–207.
181. Erggelet C, Browne JE, Fu F, Mandelbaum BR, Micheli LJ, Mosely JB. Autologous chondrocyte transplantation for treatment of cartilage defects of the knee joint. Clinical results. Zentralblatt fur Chirurgie.2000;125(6):516–522.
182. Erggelet C, Sittinger M, Lahm A. The arthroscopic implantation of autologous chondrocytes for the treatment of full-thickness cartilage defects of the knee joint. Arthroscopy. Journal of Arthroscopic Related Surgery. 2003;19(1): 108–110.
183. Erggelet C, Steinwachs MR, Reichelt A. The operative treatment of full thickness cartilage defects in the knee joint with autologous chondrocyte transplantation. Saudi medical journal. 2000;21(8):715–721.
184. Essen EV, Bovill JG, Ploeger EJ. Extradural clonidine does not potentiate analgesia produced by extradural morphine after meniscectomy. British Journal of Anaesthesia. 1991;66(2): 237–241.
185. Fernihough J, Gentry C, Malcangio M, Fox A, Rediske J, Pellas T, Winter J. Pain related behaviour in two models of osteoarthritis in the rat knee. Pain. 2004;112(1): 83–93.
186. Filardo G, Kon E, Andriolo L, Di Matteo B, Balboni F, Marcacci M. Clinical profiling in cartilage regeneration: prognostic factors for midterm results of matrix-assisted autologous chondrocyte transplantation. American journal of sports medicine, 2014; 42(4): 898–905.
187. Fischer J, Dickhut A, Rickert M, Richter W. Human articular chondrocytes secrete parathyroid hormone–related protein and inhibit hypertrophy of mesenchymal stem cells in coculture during chondrogenesis. Arthritis

Rheumatology. 2010;62(9):2696–2706.

188. Flugsrud GB, Nordsletten L, Reinholt FP, Risberg MA, Rydevik K, Uhlig T. Osteoarthritis. Tidsskr Nor Laegeforen. 2010;130(21): 2136–2140.
189. Foldager CB. Advances in autologous chondrocyte implantation and related techniques for cartilage repair. Dan Med J. 2013; 60(4): B4600.
190. Follak N, Ganzer D Postoperative analgesic value of the intra-articular instillation of bupivacaine and morphine after arthroscopic knee surgery. Archives of orthopaedic and trauma surgery. 2001;121(5):278–281.
191. Friedman H, Newton C, Klein TW. Microbial infections, immunomodulation and drugs of abuse. Clinical Microbiology Reviews. 2003;16(2):209–219.
192. Gillogly SD, Arnold RM. Autologous chondrocyte implantation and anteromedialization for isolated patellar articular cartilage lesions: 5-to 11-year follow-up. American journal of sports medicine. 2014;42(4):912–920.
193. Goyal D, Goyal A, Adachi N. Joint Preservation Surgery for Medial Compartment Osteoarthritis. Arthroscopy Techniques. 2017;213:543–546.
194. Guermazi A, Alizai H, Crema MD, Trattnig S, Regatte RR, Roemer FW. Compositional MRI techniques for evaluation of cartilage degeneration in osteoarthritis. Osteoarthritis and Cartilage. 2015; 23(10): 1639–1653.
195. Guo Y, Ma Y, Dong R, Liu S, Tu J. Effect of allogeneic chondrocytes-calcium alginate gel composite under intervention of low intensive pulsed ultrasound for repairing rabbit knee articular cartilage defect. Zhongguo xiu fu chong jian wai ke za zhi= Zhongguo xiufu chongjian waike zazhi= Chinese journal of reparative and reconstructive surgery.2013; 27(8): 928–934.
196. Guzman RE, Evans MG, Bove S, Morenko B, Kilgore K. Mono-iodoacetate-induced histologic changes in subchondral bone and articular cartilage of rat femorotibial joints: an animal model of osteoarthritis. Toxicologic Pathology. 2003; 31(6):619–624.
197. Harrison PE, Pfeifer PM, Turner SL, Richardson JB, Jones PW, Ashton BA. Serum from patients anesthetized with opiates less effective in the support of chondrocyte growth in vitro. Tissue engineering. 2003;9(1):37–39.

198. Hildebrand C, Öqvist G, Brax L, Tuisku F. Anatomy of the rat knee joint and fibre composition of a major articular nerve. Anatomical Record. 1991;229(4): 545–555.

199. Holsgaard-Larsen A, Clausen B, Søndergaard J, Christensen R, Andriacchi T. P, Roos EM. The effect of instruction in analgesic use compared with neuromuscular exercise on knee-joint load in patients with knee osteoarthritis: a randomized, single-blind, controlled trial. Osteoarthritis and cartilage. 2017; 25(4): 470–480.

200. Izumi M, Ikeuchi M, Ji Q, Tani T. Local ASIC3 modulates pain and disease progression in a rat model of osteoarthritis. Journal of biomedical science.2012;19(1): 77.

201. Jaiswal PK, Wong K, Khan WS. Current cell-based strategies for knee cartilage injuries. Journal of Stem cells. 2010;5(4): 177–185.

202. Jørgensen DR, Dam EB, Lillholm M. Predicting knee cartilage loss using adaptive partitioning of cartilage thickness maps. Computers in biology and medicine. 2013; 43(8):1045–1052.

203. Kang SW, Yoo SP, Kim BS. Effect of chondrocyte passage number on histological aspects of tissue-engineered cartilage. Bio-medical materials and engineering. 2007; 17(5):269–276.

204. Kaps C, Fuchs S, Endres M, Vetterlein S, Krenn V, Perka C, Sittinger M. Molecular characterization of tissue-engineered articular chondrocyte transplants based on resorbable polymer fleece. Der Orthopade. 2004; 33(1):76–85.

205. Karahan S, Kincaid SA, Baird AN, Kammermann JR. Distribution of β-Endorphin and Substance P in the Shoulder Joint of the Dog Before and After a Low Impact Exercise Programme. Anatomia, histologia, embryologia. 2002; 31(2): 72–77.

206. Karim AR, Cherian JJ, Jauregui JJ, Pierce T, Mont MA. Osteonecrosis of the knee. Annals of translational medicine. 2015;3(1):36–39.

207. Katz J N, Smith SR, Collins JE, Solomon DH, Jordan JM, Hunter DJ, Losina E. Cost-effectiveness of nonsteroidal anti-inflammatory drugs and opioids in the

treatment of knee osteoarthritis in older patients with multiple comorbidities. Osteoarthritis and cartilage.2016;24(3):409–418.

208. Kelly S, Dobson KL, Harris J. Spinal nociceptive reflexes are sensitized in the monosodium iodoacetate model of osteoarthritis pain in the rat. Osteoarthritis and Cartilage. 2013; 21(9):1327–1335.
209. Kelly S, Dobson KL, Harris J. Spinal nociceptive reflexes are sensitized in the monosodium iodoacetate model of osteoarthritis pain in the rat. Osteoarthritis and Cartilage. 2013; 21(9): 1327–1335.
210. Kim M, Hong B, Lee J, Kim SE, Kang SS, Kim YH, Tae G. Composite system of PLCL scaffold and heparin-based hydrogel for regeneration of partial-thickness cartilage defects. Biomacromolecules. 2012; 13(8): 2287–2298.
211. Kraus VB, McDaniel G, Huebner JL, Stabler TV, Pieper CF, Shipes SW, Mitchell P. Direct in vivo evidence of activated macrophages in human osteoarthritis. Osteoarthritis and Cartilage. 2016; 24(9):1613–1621.
212. Kreulen C, Giza E, Kim J, Campanelli V, Sullivan M. Viability of talus osteochondral defect cartilage for chondrocyte harvesting: results of 151 patients. Foot ankle international. 2014;35(4): 341–345.
213. Kuhne M, John T, El-Sayed K, Marzahn U, Aue A, Kohl B, Schulze-Tanzil G. Characterization of auricular chondrocytes and auricular/articular chondrocyte co-cultures in terms of an application in articular cartilage repair. International journal of molecular medicine. 2010;25(5): 701–708.
214. Kumari RR, More AS, Gupta G, Lingaraju MC, Balaganur V, Kumar P, Tandan SK. Effect of alcoholic extract of Entada pursaetha DC on monosodium iodoacetate-induced osteoarthritis pain in rats. Indian journal of medical research. 2015;141(4):454.
215. Lagana M, Arrigoni C, Lopa S, Sansone V, Zagra L, Moretti M, Raimondi MT. Characterization of articular chondrocytes isolated from 211 osteoarthritic patients. Cell and tissue banking. 2014;15(1): 59–66.
216. Långsjö TK, Vasara AI, Hyttinen MM, Lammi MJ, Kaukinen A, Helminen HJ. Quantitative analysis of collagen network structure and fibril dimensions in

cartilage repair with autologous chondrocyte transplantation. Cells Tissues Organs. 2010;192(6):351–360.

217. Laslett LL, Quinn SJ, Darian-Smith E, Kwok M, Fedorova T, Körner H, Jones G. Treatment with 4Jointz reduces knee pain over 12 weeks of treatment in patients with clinical knee osteoarthritis: a randomised controlled trial. Osteoarthritis and cartilage. 2012;20(11):1209–1216.
218. Lee CH, Wen ZH, Chang YC, Huang SY, Tang CC, Chen WF, JeanYH. Intra-articular magnesium sulfate (MgSO 4) reduces experimental osteoarthritis and nociception: association with attenuation of N-methyl-D-aspartate (NMDA) receptor subunit 1 phosphorylation and apoptosis in rat chondrocytes. Osteoarthritis and cartilage. 2009;17(11):1485–1493.
219. Lee CR, Grodzinsky AJ, Hsu HP, Spector M.. Effects of a cultured autologous chondrocyte-seeded type II collagen scaffold on the healing of a chondral defect in a canine model. Journal of Orthopaedic Research. 2003; 21(2):272–281.
220. Lee DG, Park SY, Chung WS, Park JH, Hwang E, Mavlonov GT, Yi T H. Fucoidan prevents the progression of osteoarthritis in rats. Journal of medicinal food. 2015;18(9):1032–1041.
221. Lee WS, Lim JH, Sung MS, Lee EG, Oh YJ, Yoo WH. Ethyl acetate fraction from Angelica sinensis inhibits IL-1β-induced rheumatoid synovial fibroblast proliferation and COX-2, PGE2, and MMPs production. Biological research. 2014; 47(1): 41.
222. Lee Y, Pai M, Brederson JD, Wilcox D, Hsieh G, Jarvis MF, Bitner RS. Monosodium iodoacetate-induced joint pain is associated with increased phosphorylation of mitogen activated protein kinases in the rat spinal cord. Molecular pain. 2011;7(1): 39.
223. Lohan A, Marzahn U, Sayed K, Bock C, Haisch A, Kohl B, Schulze-Tanzil G. Heterotopic and orthotopic autologous chondrocyte implantation using a minipig chondral defect model. Annals of Anatomy-Anatomischer Anzeiger. 2013;195(5):488–497.
224. Lohan A, Marzahn U, Sayed K, Haisch A, Müller RD, Kohl B, Schulze-Tanzil G.

Osteochondral articular defect repair using auricle-derived autologous chondrocytes in a rabbit model. Annals of Anatomy-Anatomischer Anzeiger. 2014;196(5): 317–326.

225. Malfait AM, Ritchie J, Gil AS, Austin JS, Hartke J, Qin W, Mogil JS. ADAMTS-5 deficient mice do not develop mechanical allodynia associated with osteoarthritis following medial meniscal destabilization. Osteoarthritis and cartilage. 2010;18(4):572–580.
226. Maličev E, Barlič A, Kregar-Velikonja N, Stražar K, Drobnič M. Cartilage from the edge of a debrided articular defect is inferior to that from a standard donor site when used for autologous chondrocyte cultivation. J Bone Joint Surg Br. 2011; 93(3):421–426.
227. Maličev E, Wozniak G, Velikonja NK, Knežević M, Jeras M. Determination of optimal transport conditions for biopsies of human articular cartilage as well as for suspensions of cultured chondrocytes used in autologous transplantation. Pflügers Archiv. 2001;442(1): 171–173.
228. Manning L B , Li Y , Chickmagalur NS, Li X , Xu L. Discoidin Domain Receptor 2 as a Potential Therapeutic Target for Development of Disease-Modifying Osteoarthritis Drugs. American journal of pathology. 2016; 186(11):3000–3010.
229. Mapp PI, Sagar DR, Ashraf S., Burston JJ, Suri S, Chapman V, Walsh DA. Differences in structural and pain phenotypes in the sodium monoiodoacetate and meniscal transection models of osteoarthritis.Osteoarthritis and cartilage. 2013; 21(9): 1336–1345.
230. Maschek S, Wirth W, LadelC, Le Graverand MPH, Eckstein F. Rates and sensitivity of knee cartilage thickness loss in specific central reading radiographic strata from the osteoarthritis initiative. Osteoarthritis and cartilage. 2014; 22(10):1550–1553.
231. McCarty EC, Spindler KP, Tingstad E, Shyr Y, Higgins M. Does intraarticular morphine improve pain control with femoral nerve block after anterior cruciate ligament reconstruction?. American journal of sports medicine. 2001; 29(3): 327–332.

232. McDougall JJ, Watkins L, Li Z. Vasoactive intestinal peptide (VIP) is a modulator of joint pain in a rat model of osteoarthritis. Pain. 2006;123(1): 98–105.

233. Gomoll AH, Rosenberger R, Royce RO, Bryant T. Increased failure rate of autologous chondrocyte implantation after previous treatment with marrow stimulation techniques. American journal of sports medicine.2009;37(5):902–908.

234. Moilanen LJ, Hämäläinen M, Nummenmaa E, Ilmarinen P, Vuolteenaho K, Nieminen RM, Moilanen E. Monosodium iodoacetate-induced inflammation and joint pain are reduced in TRPA1 deficient mice–potential role of TRPA1 in osteoarthritis. Osteoarthritis and cartilage. 2015;23(11: 2017–2026.

235. Morenko BJ, Bove SE, Chen L, Guzman RE, Juneau P, Bocan T, Kilgore KS. In vivo micro computed tomography of subchondral bone in the rat after intra-articular administration of monosodium iodoacetate. American Association for Laboratory Animal Science. 2004;43(1): 39–43.

236. Muiños-López E, Rendal-Vázquez ME, Hermida-Gómez T, Fuentes-Boquete I, Díaz-Prado S, Blanco F. J. Cryopreservation effect on proliferative and chondrogenic potential of human chondrocytes isolated from superficial and deep cartilage. Open orthopaedics journal. 2012;6: 150.

237. Murray TG, Parker RD. Restoring cartilage defects: microfracture to autologous chondrocyte implantation using investigational 3D scaffold. Orthopedics. 2007; 30(9):308–310.

238. Musumeci G, Loreto C, Carnazza ML, Strehin I, Elisseeff J. OA cartilage derived chondrocytes encapsulated in poly (ethylene glycol) diacrylate (PEGDA) for the evaluation of cartilage restoration and apoptosis in an in vitro model. Histology and histopathology. 2011;26(10): 1265.

239. Nagase H, Kumakura S, Shimada K. Establishment of a novel objective and quantitative method to assess pain-related behavior in monosodium iodoacetate-induced osteoarthritis in rat knee. Pharmacological and toxicological methods. 2012; 65(1): 29–36.

240. Nejadnik H, Hui JH, Feng Choong EP, Tai BC, Lee EH. Autologous bone marrow–derived mesenchymal stem cells versus autologous chondrocyte implantation: an observational cohort study. The American journal of sports medicine. 2010;38(6): 1110–1116.
241. Nianhu L, Lei X, Sheng Y, Jianhui Y, Yi Z, Zhanwang X. Effect of Bushenhuoxue formula on interleukin-1 beta and discoidin domain receptor 2 levels in a rat model of osteoarthritis. Traditional Chinese Medicine. 2015;35(2):192–196.
242. Nicolin V, Ponti C, Baldini G, Gibellini D, Bortul R, Zweyer M, Narducci P. In vitro exposure of human chondrocytes to pulsed electromagnetic fields. European journal of histochemistry.2007; 51(3): 203.
243. Nielen JT, Emans PJ, Dagnelie PC, Boonen A, Lalmohamed A, de Boer A, de Vries F Severity of Diabetes Mellitus and Total Hip or Knee Replacement: A Population-Based Case–Control Study. Medicine.2016;95(20):420-426.
244. Niemeyer P, Pestka JM, Kreuz PC, Salzmann GM, Köstler W, Südkamp NP, Steinwachs M. Standardized cartilage biopsies from the intercondylar notch for autologous chondrocyte implantation (ACI). Knee Surgery, Sports Traumatology, Arthroscopy.2010;18(8): 1122–1127.
245. Niethammer TR, Müller PE, Safi E, Ficklscherer A, Roßbach BP, Jansson V, Pietschmann MF. Early resumption of physical activities leads to inferior clinical outcomes after matrix-based autologous chondrocyte implantation in the knee. Knee Surgery, Sports Traumatology, Arthroscopy.2014; 22(6):1345–1352.
246. Nirmal PS, Jagtap SD, Narkhede AN, Nagarkar BE, Harsulkar AM. New herbal composition (OA-F2) protects cartilage degeneration in a rat model of collagenase induced osteoarthritis. BMC complementary and alternative medicine. 2017;17(1):6.
247. Noyes FR, Fleckenstein CM, Barber-Westin SD. The development of postoperative knee chondrolysis after intra-articular pain pump infusion of an anesthetic medication: a series of twenty-one cases. JBJS. 2012;94(16): 1448–1457.

248. Ocal Y, Kurum B, Karahan S, Tezcaner A, Ozen S, Keskin D. Characterization and Evaluation of Triamcinolone, Raloxifene, and Their Dual-Loaded Microspheres as Prospective Local Treatment System in Rheumatic Rat Joints. Journal of pharmaceutical sciences. 2014;103(8):2396–2405.
249. Ogbonna AC, Clark AK, Gentry C, Hobbs C, Malcangio M. Pain-like behaviour and spinal changes in the monosodium iodoacetate model of osteoarthritis in C57Bl/6 mice. European journal of pain. 2013;17(4):514–526.
250. Oliveira MC, Tavares LP, Vago JP, Batista NV, Queiroz-Junior CM, Vieira AT, Amaral FA. Tumor necrosis factor, but not neutrophils, alters the metabolic profile in acute experimental arthritis. PloS one. 2016;11(1):e0146403.
251. Orak MM, Ak D, Midi A, Lacin B, Purisa S, Bulut G. Comparison of the effects of chronic intra-articular administration of tenoxicam, diclofenac, and methylprednisolone in healthy rats. Acta Orthop Traumatol Turc. 2015;49(4): 438–446.
252. Orita S, Ishikawa T, Miyagi M, Ochiai N, Inoue G, Eguchi Y, Oikawa Y. Percutaneously absorbed NSAIDs attenuate local production of proinflammatory cytokines and suppress the expression of c-Fos in the spinal cord of a rodent model of knee osteoarthritis. Journal of Orthopaedic Science. 2012;17(1): 77–86.
253. Panahifar A, Jaremko JL, Tessier AG, Lambert RG, Maksymowych WP, Fallone BG, Doschak MR. Development and reliability of a multi-modality scoring system for evaluation of disease progression in pre-clinical models of osteoarthritis: celecoxib may possess disease-modifying properties. Osteoarthritis and cartilage. 2014; 22(10):1639–1650.
254. Pascual-Garrido C, Slabaugh MA, L'heureux DR, Friel NA, Cole BJ. Recommendations and treatment outcomes for patellofemoral articular cartilage defects with autologous chondrocyte implantation. American journal of sports medicine. 2009;37(1_suppl):33S–41S.
255. Patti AM, Gabriele A, Vulcano A, Ramieri MT, Della Rocca C. Effect of hyaluronic acid on human chondrocyte cell lines from articular cartilage. Tissue and Cell. 2001;33(3):294–300.

256. Pelletier JP, Raynauld JP, Beaulieu AD, Bessette L, Morin F, de Brum-Fernandes AJ, Martel-Pelletier J. Chondroitin sulfate efficacy versus celecoxib on knee osteoarthritis structural changes using magnetic resonance imaging: a 2-year multicentre exploratory study. Arthritis research therapy. 2016;18(1):256.

257. Pelosi M, Lazzarano S, Thoms BL, Murphy CL. Parathyroid hormone-related protein is induced by hypoxia and promotes expression of the differentiated phenotype of human articular chondrocytes. Clinical Science. 2013;125(10):461–470.

258. Pelttari K, Lorenz H, Boeuf S, Templin MF, Bischel O, Goetzke K, Richter W. Secretion of matrix metalloproteinase 3 by expanded articular chondrocytes as a predictor of ectopic cartilage formation capacity in vivo. Arthritis Rheumatology. 2008;58(2):467–474.

259. Pestka JM, Schmal H, Salzmann G, Hecky J, Südkamp NP, Niemeyer P. In vitro cell quality of articular chondrocytes assigned for autologous implantation in dependence of specific patient characteristics. Archives of orthopaedic and trauma surgery. 2011;131(6): 779–789.

260. Pettersson S, Wetterö J, Tengvall P, Kratz G. Cell expansion of human articular chondrocytes on macroporous gelatine scaffolds—impact of microcarrier selection on cell proliferation. Biomedical materials. 2011;6(6): 065001.

261. Pitcher T, Sousa-Valente J, Malcangio M. The monoiodoacetate model of osteoarthritis pain in the mouse. Journal of visualized experiments. 2016;111:244–247.

262. Podskubka A, Povýsil C, Kubes R, Sprindrich J, Sedlacek R. Treatment of deep cartilage defects of the knee with autologous chondrocyte transplantation on a hyaluronic Acid ester scaffolds (Hyalograft C). Acta chirurgiae orthopaedicae et traumatologiae Cechoslovaca. 2006;73(4):251–263.

263. Pomonis JD, Boulet JM, Gottshall SL, Phillips S, Sellers R, Bunton T, Walker K. Development and pharmacological characterization of a rat model of osteoarthritis pain. Pain. 2005;114(3): 339–346.

264. Pulai JI, Del Carlo M, Loeser RF. The α5β1 integrin provides matrix survival

signals for normal and osteoarthritic human articular chondrocytes in vitro. Arthritis Rheumatology. 2002;46(6): 1528–1535.

265. Rajagopal K, Chilbule SK, Madhuri V. Viability, proliferation and phenotype maintenance in cryopreserved human iliac apophyseal chondrocytes. Cell and tissue banking. 2014;15(1): 153–163.
266. Rani N, Sabbioni G, Mazzotta A, Rocchi M, Stagni C, Filanti M, Dallari D. Infiltrative therapy as conservative treatment in hip osteoarthritis: a literature review. Clinical and experimental research on hip pathology and therapy.2016;26: 8–13.
267. Rasmussen S, Larsen AS, Thomsen ST, Kehlet H. Intra-articular glucocorticoid, bupivacaine and morphine reduces pain, inflammatory response and convalescence after arthroscopic meniscectomy. Pain. 1998;78(2): 131–134.
268. Ravnihar K, Barlič A, Drobnič M. Effect of intra-articular local anesthesia on articular cartilage in the knee. Journal of Arthroscopic Related Surgery. 2014;30(5):607–612.
269. Rendal-Vázquez ME, Maneiro-Pampín E, Rodríguez-Cabarcos M, Fernández-Mallo O, de Ullibarri IL, Andión-Núñez C, Blanco FJ. Effect of cryopreservation on human articular chondrocyte viability, proliferation, and collagen expression. Cryobiology.2001; 42(1): 2–10.
270. Rezende MU, Hernandez AJ, Oliveira CM, Bolliger Neto R. Experimental osteoarthritis model by means of medial meniscectomy in rats and effects of diacerein administration and hyaluronic acid injection. Sao Paulo Medical Journal. 2015;133(1): 4–12.
271. Ricci M, Micheloni GM, Berti M, Perusi F, Sambugaro E, Vecchini E, Magnan B. Clinical comparison of oral administration and viscosupplementation of hyaluronic acid (HA) in early knee osteoarthritis.Musculoskeletal surgery.2017;101(1): 45–49.
272. Robert H, Bahuaud J, Kerdiles N, Passuti N, Capelli M, Pujol JP, Coudane H. Treatment of deep cartilage defects in the knee with autologous chondrocyte transplantation: a review of 28 cases. Revue de chirurgie orthopedique et

reparatrice de l'appareil moteur. 2007;93(7): 701–709.

273. Roemer FW, Hunter DJ, Crema MD, Kwoh CK, Ochoa-Albiztegui E, Guermazi A. An illustrative overview of semi-quantitative MRI scoring of knee osteoarthritis: lessons learned from longitudinal observational studies. Osteoarthritis and cartilage. 2016; 24(2): 274–289.
274. Rogers BA, David LA, Briggs TW. Sequential outcome following autologous chondrocyte implantation of the knee: a six-year follow-up. International orthopaedics. 2010;34(7): 959–964.
275. Roth MD, Tashkin DP, Choi R, Jamieson BD, Zack JA, Baldwin GC. Cocaine enhances human immunodeficiency virus replication in a model of severe combined immunodeficient mice implanted with human peripheral blood leukocytes. Journal of infectious diseases. 2002;185(5): 701–705.
276. Sagar DR, Nwosu L, Walsh DA, Chapman V. Dissecting the contribution of knee joint NGF to spinal nociceptive sensitization in a model of OA pain in the rat. Osteoarthritis and cartilage. 2015;23(6):906–913.
277. Sagir O, Sunay FB, Yildirim H, Aksoz E, Ozaslan S, Koroglu A, Kockar F. Evaluation of the effects of dexketoprofen trometamol on knee joınt: an in vivo in vitro study. Indian journal of medical research.2013; 138(6): 912.
278. Sanel S, Arpaz O, Unay K, Turkmen I, Simsek S, Ugutmen E. Comparison of intra-articular bupivacaine–morphine with bupivacaine–tenoxicam combinations on post-operative analgesia in patients with arthroscopic meniscectomy: a prospective, randomised study. International orthopaedics. 2016;40(3):601–605.
279. Sayed KE, Haisch A, John T, Marzahn U, Lohan A, Müller R D, Schulze-Tanzil G. Heterotopic autologous chondrocyte transplantation—a realistic approach to support articular cartilage repair?. Tissue Engineering Part B: Reviews. 2010;16(6): 603–616.
280. Scott CC, Athanasiou KA. Mechanical impact and articular cartilage. Critical Reviews™ in Biomedical Engineering. 2006;34(5):244–248.
281. Scott C, Osmokrovic A, Wolf F, Miot S, Peretti GM, Barbero A, Martin I. Response of human engineered cartilage based on articular or nasal chondrocytes

to interleukin-1β and low oxygen. Tissue engineering Part A. 2011;18(3-4): 362–372.

282. Sepriano A, Roman-Blas JA, Little RD, Pimentel-Santos F, Arribas JM, Largo R, Herrero-Beaumont G. DXA in the assessment of subchondral bone mineral density in knee osteoarthritis—A semi-standardized protocol after systematic review. Seminars in arthritis and rheumatism. 2015, December; 45( 3): 275–283. WB Saunders.
283. Shao H, Han G, Ling P, Zhu X, Wang F, Zhao L, Zhang T. Intra-articular injection of xanthan gum reduces pain and cartilage damage in a rat osteoarthritis model. Carbohydrate polymers. 2013;92(2): 1850–1857.
284. Shao XX, Duncan NA, Lin L, Fu X, Zhang JY, Yu CL. Serum-free media for articular chondrocytes in vitro expansion. Chinese medical journal. 2013; 126(13): 2523–2529.
285. Sim S, Chevrier A, Garon M, Quenneville E, Lavigne P, Yaroshinsky A, Buschmann MD. Electromechanical probe and automated indentation maps are sensitive techniques in assessing early degenerated human articular cartilage. Journal of Orthopaedic Research.2017;35(4):858–867.
286. Son SJ, Kim H, Seeley MK, Hopkins JT. Efficacy of sensory transcutaneous electrical nerve stimulation on perceived pain and gait patterns in individuals with experimental knee pain. Archives of physical medicine and rehabilitation. 2017;98(1): 25–35.
287. Son SJ, Kim H, Seeley MK, Feland JB, Hopkins JT. Effects of transcutaneous electrical nerve stimulation on quadriceps function in individuals with experimental knee pain. Scandinavian journal of medicine science in sports. 2016;26(9):1080–1090.
288. Stålman A, Tsai JA, Wredmark T, Dungner E, Arner P, Felländer-Tsai L. Local inflammatory and metabolic response in the knee synovium after arthroscopy or arthroscopic anterior cruciate ligament reconstruction. Journal of Arthroscopic Related Surgery. 2008;24(5): 579–584.
289. Şükür E, Talu C, Akman YE, Çirci E, Öztürkmen Y, Tüzüner T. Comparison of

the chondroprotective effect of a novel hydrogel compound and traditional hyaluronate on rat cartilage in a papain-induced osteoarthritis model. Acta orthopaedica et traumatologica turcica. 2016;50(4):458–463.

290. Sun Y, Mauerhan DR. Meniscal calcification, pathogenesis and implications. Current opinion in rheumatology. 2012;24(2):152–157.
291. Takeshita N, Yoshimi E, Hatori C, Kumakura F, Seki N, Shimizu Y. Alleviating effects of AS1892802, a Rho kinase inhibitor, on osteoarthritic disorders in rodents. Journal of pharmacological sciences. 2011;115(4):481–489.
292. Taniguchi A, Ishikawa T, Miyagi M, Kamoda H, Sakuma Y, Oikawa Y, Aoki Y. Decreased calcitonin gene-related peptide expression in the dorsal root ganglia of TNF-deficient mice in a monoiodoacetate-induced knee osteoarthritis model. International journal of clinical and experimental pathology. 2015;8(10):12967.
293. Tao SC, Yuan T, Zhang YL, Yin WJ, Guo SC, Zhang CQ. Exosomes derived from miR-140-5p-overexpressing human synovial mesenchymal stem cells enhance cartilage tissue regeneration and prevent osteoarthritis of the knee in a rat model. Theranostics. 2017;7(1): 180.
294. Ucuncu Y, Celik N, Ozturk C, Turkoglu M, Cetin N, Kockara N, Kurt N. Chondroprotective effects of a new glucosamine combination in rats: Gene expression, biochemical and histopathological evaluation. Life sciences. 2015;130: 31–37.
295. Vaca-González JJ, Gutiérrez ML, Guevara JM, Garzón-Alvarado DA. Cellular automata model for human articular chondrocytes migration, proliferation and cell death: an in vitro validation. Silico biology. 2017;12(3-4):83–93.
296. Vaishya R, Pariyo GB, Agarwal AK, Vijay V. Non-operative management of osteoarthritis of the knee joint. Journal of clinical orthopaedics and trauma. 2016;7(3):170–176.
297. van Buul GM, Siebelt M, Leijs MJ, Bos PK, Waarsing JH, Kops N, van Osch GJ. Mesenchymal stem cells reduce pain but not degenerative changes in a monoiodoacetate rat model of osteoarthritis. Journal of Orthopaedic Research.

2014;32(9): 1167–1174.

298. Vidinov N, Djerov A. Ultrastructural changes in the transitional zone between articular cartilage and synovial membrane during the development of experimental osteoarthrosis. International orthopaedics. 2002; 26(3):137–140.
299. Visna P, Pasa L, Adler J, Folvarský J, Horký D. Treatment of deep chondral defects of the knee using autologous chondrocytes cultured on a support--preparation of the cartilage graft. Acta chirurgiae orthopaedicae et traumatologiae Cechoslovaca. 2002;70(6):350–355.
300. Visna P, Pasa L, Hart R, Kocis J, Cizmar I, Adler J. Treatment of deep chondral defects of the knee using autologous chondrocytes cultured on a support--results after one year. Acta chirurgiae orthopaedicae et traumatologiae Cechoslovaca. 2003: 70(6): 356–362.
301. Vonsy JL, Ghandehari J, Dickenson AH. Differential analgesic effects of morphine and gabapentin on behavioural measures of pain and disability in a model of osteoarthritis pain in rats. European journal of pain. 2009;13(8): 786–793.
302. Wakitani S, Mitsuoka T, Nakamura N, Toritsuka Y, Nakamura Y, Horibe S. Autologous bone marrow stromal cell transplantation for repair of full-thickness articular cartilage defects in human patellae: two case reports. Cell transplantation. 2004;13(5): 595–600.
303. Wang B, Chen MZ. Astragaloside IV possesses antiarthritic effect by preventing interleukin 1β-induced joint inflammation and cartilage damage. Archives of pharmacal research. 2014;37(6): 793–802.
304. Wang J, Dong FF, Li XF, Shu B, Shi Q, Wang YJ, Zhou CJ. Effects of Yiqi Huayu prescription on knee cartilage degeneration in HIF-1alpha gene knockout mice. Zhongguo gu shang= China journal of orthopaedics and traumatology. 2013;26(6): 486–492.
305. Wang Y, Hall S, Hanna F, Wluka AE, Grant G, Marks P, Cicuttini FM. Effects of Hylan GF 20 supplementation on cartilage preservation detected by magnetic resonance imaging in osteoarthritis of the knee: a two-year single-blind clinical

trial. BMC musculoskeletal disorders. 2011;12(1):195.

306. Wen ZH, Tang CC, Chang YC, Huang SY, Chen CH, Wu SC, Lee HL. Intra-articular injection of the selective cyclooxygenase-2 inhibitor meloxicam (Mobic) reduces experimental osteoarthritis and nociception in rats. Osteoarthritis and cartilage. 2013;21(12): 1976–1986.
307. Williams SK, Amiel D, Ball ST, Allen RT, Tontz WL, Emmerson BC, Bugbee WD. Analysis of cartilage tissue on a cellular level in fresh osteochondral allograft retrievals. American journal of sports medicine. 2007; 35(12):2022–2032.
308. Winkler S, Grässel S, Baier C, Anders S, Lechler P, Grifka J, Schaumburger J. The impact of chemical synovectomy with sodium morrhuate on human chondrocytes and cartilage in vitro. Rheumatology international. 2013;33(5): 1201–1206.
309. Wu J, Ding Q, Dutta A, Wang Y, Huang YH, Weng H, Hong Y. An injectable extracellular matrix derived hydrogel for meniscus repair and regeneration. Acta biomaterialia. 2015;16:49–59.
310. Wysocka A, Mann K, Bursig H, Dec J, Gaździk TS. Chondrocyte suspension in fibrin glue. Cell and tissue banking. 2010;11(2): 209–215.
311. Xia Z, Duan X, Murray D, Triffitt JT, Price AJ. A method of isolating viable chondrocytes with proliferative capacity from cryopreserved human articular cartilage. Cell and tissue banking. 2013;14(2): 267–276.
312. Xie GP, Jiang N, Wang SN, Qi RZ, Wang L, Zhao PR, Yu B. Eucommia ulmoides Oliv. bark aqueous extract inhibits osteoarthritis in a rat model of osteoarthritis. Journal of ethnopharmacology. 2015;162: 148–154.
313. Yang HQ, Chen LR. Effects of sinomenine on synovial fluid and serum content of interleukin-1beta in rabbits with osteoarthritis. Zhong xi yi jie he xue bao= Journal of Chinese integrative medicine. 2008;6(12):1275–1279.
314. Ying B, Kelimujiang Maimaiti A, Song D, Zhu S. Myrtol ameliorates cartilage lesions in an osteoarthritis rat model. International journal of clinical and experimental pathology. 2015;8(2): 1435.

315. Zarpelon AC, Fattori V, Souto FO, Pinto LG, Pinho-Ribeiro FA, Ruiz-Miyazawa KW, Casagrande R. The Sesquiterpene Lactone, Budlein A, Inhibits Antigen-Induced Arthritis in Mice: Role of NF-κB and Cytokines. Inflammation. 2017; 1-13:674.

316. Zaslav K, Cole B, Brewster R, DeBerardino T, Farr J, Fowler P, Nissen C. A prospective study of autologous chondrocyte implantation in patients with failed prior treatment for articular cartilage defect of the knee. American journal of sports medicine. 2009;37(1):42–55.

317. Zeifang F, Oberle D, Nierhoff C, Richter W, Moradi B, Schmitt H. Autologous chondrocyte implantation using the original periosteum-cover technique versus matrix-associated autologous chondrocyte implantation. American journal of sports medicine. 2010;38(5): 924–933.

318. Zhang Z, Wei X, Gao J, Zhao Y, Zhao Y, Guo L, Wei L. Intra-articular injection of cross-linked hyaluronic acid-dexamethasone hydrogel attenuates osteoarthritis: an experimental study in a rat model of osteoarthritis. International journal of molecular sciences. 2016;17(4): 411.

319. Zywiel MG, McGrath MS, Seyler TM, Marker DR, Bonutti PM, Mont MA. Osteonecrosis of the knee: a review of three disorders. Orthopedic Clinics of North America. 2009;40(2): 193–211.

320. Abràmoff MD, Magalhães PJ, Ram SJ. Image processing with ImageJ. Biophotonics Int. 2004;11(7):36–42.

321. Schneider CA, Rasband WS, Eliceiri KW, others. NIH Image to ImageJ: 25 years of image analysis. Nat Methods. 2012;9(7):671–675.

322. Schindelin J, Arganda-Carreras I, Frise E, Kaynig V, Longair M, Pietzsch T, et al. Fiji: an open-source platform for biological-image analysis. Nat Methods. 2012;9(7):676–682.

323. Jensen E, Gundersen H, Østerby R. Determination of membrane thickness distribution from orthogonal intercepts. J Microsc. 1979;115(1):19–33.

324. Coan PM, Ferguson-Smith AC, Burton GJ. Developmental Dynamics of the Definitive Mouse Placenta Assessed by Stereology. Biol Reprod. 2004 Jun 1;70(6):1806–13.

325. Johnson LR, Karunakaran UD. How to Choose the Appropriate Statistical Test Using the Free Program “Statistics Open For All” (SOFA). Ann Community Health. 2014 Jun 30;2(2):54–62.

326. Меркулов Г.А. Курс патологогистологической техник.– Л., 1969.– 406 с.

327. Б.Ромейс Микроскопическая техника. – М.: Медицина, 1953. – с. 71 – 72.

328. Glauert A.M. Fixatson, dehydration and embedding of biological specimens.- In: Practical methods in electron microscopi / Ed. by Glauert A.M.–North – Hollond (American Elsevier), 1975.–207 p.

329. Stempac J.G., Ward R.T. An improved staining method for electron microscopy // J.CellBiol.–1964.–№.22.– P.697–701.

330. Reynolds E.S. The use of lead citrate at high pH as an electronopague stain in electron microscopy // J.Cell Biol.–1963.–№17.– P.208–212.

331. Онисько Р.М., Пальтов Є.В., Фік В.Б., Вільхова І.В., Кривко Ю.Я., Якимів Н.А., Фітькало О.С., 2013 р. деклараційний патент на винахід №76564.

# ДОДАТКИ

## Додаток 1

## СПИСОК ПУБЛІКАЦІЙ ЗДОБУВАЧА ЗА ТЕМОЮ ДИСЕРТАЦІЇ

1. Kryvko Y., Voitsenko K. Morphology of bones in the posterior limbs or rats in the norm. Deutscher Wissenschaftsherold German Science Herald, Німеччина 2017; №5:34-37.

2. Voytsenko K.I. Microstructural characteristics of the knee joint cartilaginous surface in rats within the norm. Deutscher Wissenschaftsherold German Science Herald, Німеччина 2018; №3:33-37.

3. Войценко К.І. Ранні морфологічні зміни колінного суглоба щурів після опіоїдного впливу. Патологія, Україна 2018 Том 15,№3(44):386-389.

4. Voytsenko K.I. Pathologic signs in the cartilaginous layer structures of the knee joint of rats at the end of the second week of experimental opioid effect. Deutscher Wissenschaftsherold German Science Herald, Німеччина 2018; №4:32-35.

5. Войценко К.І. Динаміка наростання патологічних змін у структурних компонентах хрящового покриття колінного суглоба щура наприкінці третього та четвертого тижнів експериментального опіоїдного впливу. Science Review Польща 2018;9(16):11-18.

6. Войценко К.І., Кривко Ю.Я., Пальтов Є.В. Патоморфологічні прояви у структурах хрящового покриття колінного суглоба наприкінці п’ятого та шостого тижнів експериментального опіоїдного впливу. Science Review Польща 2018;10(17):9-15.

7. Войценко К.І., Пальтов Є.В., Кривко Ю.Я. Морфологічна характеристика структурних компонентів хрящового покриття колінного суглоба на ультраструктурному рівні в нормі. World Science Польща 2019;1(41), Vol.2:7-10.

8. Войценко К.І., Пальтов Є.В., Кривко Ю.Я., Голейко М.В. Динаміка морфологічних змін структурних компонентів хрящового покриття колінного суглоба на ультраструктурному рівні наприкінці першого, другого та третього тижнів опіоїдного впливу. Science Review Польща 2019;1(18):3-10.

9. Войценко К.І., Пальтов Є.В., Фік В.Б., Кривко Ю.Я. Динаміка морфологічних змін структурних компонентів хрящового покриття колінного суглоба на ультраструктурному рівні на субхронічному та хронічному періодах експериментального опіоїдного впливу наприкінці четвертого, п’ятого та шостого тижнів. Science Review Польща 2019;2(19):15-24.

10. Войценко К.І., Пальтов Є.В., Фік В.Б., Кривко Ю.Я. Особливості морфологічних компонентів хрящового покриття колінного суглоба на мікроструктурному та ультраструктурному рівнях наприкінці двохтижневої відміни експериментального опіоїдного впливу. World Science Польща 2019; №2(42), Vol.2:10-14.

11. Войценко К.І., Пальтов Є.В., Кривко Ю.Я., Фік В.Б. Морфометричні показники суглобового покриття компонентів колінного суглоба в нормі, на різних термінах опіоїдного впливу та при відміні. World Science Польща 2019; №3:(43), Vol. 2:10-18.

## Додаток 2

## ВІДОМОСТІ ПРО АПРОБАЦІЮ РЕЗУЛЬТАТІВ ДИСЕРТАЦІЇ

1. Войценко К.І. Структурна дезорганізація компонентів хрящового покриття колінного суглоба щура наприкінці другого тижня експериментального опіоїдного впливу. МЕДИЧНА НАУКА-2018, Полтава Україна 2018:44-45.

2. Войценко К.І. Особливості ультраструктурної організації компонентів хрящового покриття дистального кінця стегнової кістки та проксимального кінця великогомілкової кістки в нормі. Київський медичний науковий центр. Актуальні досягнення медичних наукових досліджень в Україні та країнах ближнього зарубіжжя: зб. матеріалів міжнародної наук.-практ. конф. (м. Київ, 4–5 жовтня 2019 р.). Київ, 2019: 12-16.

3. Войценко К.І. Патологічні прояви у структурних компонентах хрящового покриття дистального кінця стегнової кістки та проксимального кінця великогомілкової кістки наприкінці третього тижня експериментального опіоїдного впливу. Сучасний рух науки: зб. матеріалів міжнародної наук.-практ. конф. (м. Дніпро, 3–4 жовтня 2019 р.). Дніпро 2019:327-332.

4. Войценко К.І. Структурна дезорганізація компонентів хрящового покриття дистального кінця стегнової кістки та проксимального кінця великогомілкової кістки щура наприкінці другого тижня експериментального опіоїдного впливу. Актуальні проблеми морфології в теоретичній та практичній медицині; зб. матеріалів наук.-практ. конф. (м. Чернівці, 24–25 жовтня 2019 р.)Чернівці 2019:40-41.

# Додаток 3

**ЗАТВЕРДЖУЮ**

**Проректор**
**з наукової роботи**
**Ужгородського національного університету**
**д. фіз.-мат. наук, професор Студеняк І.П.**
_____
"_____"_____2019 р.

## АКТ ВПРОВАДЖЕННЯ

1.**Пропозиція для впровадження:** Морфологічні особливості структурних компонентів колінного суглоба на різних термінах опіоїдного впливу.
**2.Установа-розробник:** Львівський національний медичний університет імені Данила Галицького МОЗ України, кафедра нормальної анатомії (79010 м. Львів, вул. Пекарська,69), Войценко Костянтин Іванович.
**3. Джерело інформації:**
3.1 Voytsenko K.I. Microstructural characteristics of the knee joint cartilaginous surface in rats within the norm. Deutscher Wissenschaftsherold German Science Herald, Німеччина 2018; №3:33-37.
3.2 Войценко К.І., Кривко Ю.Я., Пальтов Є.В. Патоморфологічні прояви у структурах хрящового покриття колінного суглоба наприкінці п'ятого та шостого тижнів експериментального опіоїдного впливу. Science Reviewjrr^ina 2018;10(17):9-15.
3.3 Войценко К.І., Пальтов Є.В., Кривко Ю.Я. Морфологічна характеристика структурних компонентів хрящового покриття колінного суглоба на ультраструктурному рівні в нормі. World Science Польща. 2019;l(41),Vol.2:7-10.
**4.Базова установа, яка проводить впровадження:** Львівський національний медичний університет імені Данила Галицького, кафедра нормальної анатомії.
**5. Термін впровадження:** квітень -травень 2019 року.
**6. Форма впровадження**: в наукову роботу кафедри.
**7. Зауваження та пропозиції:** не поступило.
**8. Протокол засідання кафедри** №____від _____2019 р.

Відповідальний за впровадження:
завідувач кафедри анатомії людини
та гістології медичного факультету
Ужгородського національного
університету, к. мед. наук, доцент Кочмарь М.Ю.

**ЗАТВЕРДЖУЮ**
Проректор з наукової роботи
Української медичної
стоматологічної академії
д. мед. н., професор Кайдашев І. П.
_____
«____» _____ 2019 р.

# АКТ ВПРОВАДЖЕННЯ

1. **Пропозиція для впровадження:** Морфологічні особливості структурних компонентів колінного суглоба на різних термінах опіоїдного впливу.
2. **Установа-розробник:** Львівський національний медичний університет імені Данила Галицького МОЗ України, кафедра нормальної анатомії (79010 м. Львів, вул. Пекарська, 69), Войценко Костянтин Іванович.
3. **Джерело інформації:**
   3.1 Voytseako K.I. Microstructural characteristics of the knee joint cartilaginous surface in rats within the norm. Deutscher Wissenschaftsherold German Science Herald, Німеччина 2018; №3:33-37.
   3.2 Войценко К.І., Кривко Ю.Я., Пальтов Є.В. Патоморфологічні прояви у структурах хрящового покриття колінного суглоба наприкінці п'ятого та шостого тижнів експериментального опіоїдного впливу. Science Review,Польща 2018; 10(17):9-15.
   3.3 Войценко К.І., Пальтов Є.В., Кривко Ю.Я. Морфологічна характеристика структурних компонентів хрящового покриття колінного суглоба на ультраструктурному рівні в нормі. World Science Польща. 2019;l(41),Vol.2:7- 10.
4. **Базова установа, яка проводить впровадження:** Львівський національний медичний університет імені Данила Галицького, кафедра нормальної анатомії.
5. **Термін впровадження:** квітень -травень 2019 року.
6. **Форма впровадження:** в наукову роботу кафедри.
7. **Зауваження та пропозиції:** не поступило.
8. **Протокол засідання кафедри №** 28 від 27 березня 2019 р.

Відповідальний за
впровадження:
завідувач кафедри
анатомії людини
д. мед. н:, професор Шерстюк О. О.

«ЗАТВЕРДЖУЮ»
Проректор з науково-педагогічної роботи
Запорізького державного медичного університету
д.мед.наук, професор Візір В.А.
«___» _____2019 р.

**АКТ ВПРОВАДЖЕННЯ**

**1. Пропозиція для впровадження:** Морфологічні особливості структурних компонентів колінного суглоба на різних термінах опіоїдного впливу.
**2. Установа-розробник:** Львівський національний медичний університет імені Данила Галицького МОЗ України, кафедра нормальної анатомії (790110 м. Львів, вул. Пекарська, 69), Войценко Костянтин Іванович.
**3. Джерело інформації:**
3.1 Voytsenko K.I. Microstructural characteristics of the knee joint cartilaginous surface in rats within the norm. Deutsher Wissenschaftsherold German Science Herald, Німеччина 2018; № 3: 33-37.
3.2 Войценко К.І., Кривко Ю.Я., Пальтов Є.В. Патоморфологічні прояви у структурах хрящового покриття колінного суглоба наприкінці п'ятого та шостого тижнів експериментального опіоїдного впливу. Science Review, Польща 2018; 10(17):9-15.
3.3 Войценко К.І., Пальтов Є.В., Кривко Ю.Я. Морфологічна характеристика структурних компонентів хрящового покриття колінного суглоба на ультраструктурному рівні в нормі. World Science Польща. 2019;1(41), Vol. 2:7-10.
**4. Базова установа, яка проводить впрвадження:** кафедра анатомії людини, оперативної хірургії та топографічної анатомії Запорізького державного медичного університету.
**5. Термін впровадження:** квітень-травень 2019 року.
**6. Форма впрвадження:** введено у навчальний процес - у матеріали лекцій та практичних занять з анатомії людини.
**7. Зауваження та пропозиції:** не поступило
**8. Протокол засідання кафедри №____від _____2019 року.**

Відповідальний за впровадження:
завідувач кафедри анатомії людини,
оперативної хірургії та топографічної анатомії,
д. мед. наук, професор Григор'єва О.А.

**ЗАТВЕРДЖУЮ**

Проректор
з наукової-педагогічної роботи
Тернопільського національного
медичного університету імені І.Я. Горбачевського
МОЗ України
д.мед.н., проф. Шульгай А. Г.
"____" _____ 2019 р.

## АКТ ВПРОВАДЖЕННЯ

1. **Пропозиція для впровадження:** Морфологічні особливості структурних компонентів колінного суглоба на різних термінах опіоїдного впливу.
2. **Установа-розробник:** Львівський національний медичний університет імені Данила Галицького МОЗ України, кафедра нормальної анатомії (79010 м. Львів, вул. Пекарська, 69), Войценко Костянтин Іванович.
3. **Джерела інформації:**
   Voytsenko K.I. Microstructural charakteristics of the knee joint cartilaginous surface in rats within the norm. Deutsch Wissenschaft sherold German Science Herald, Німеччина 2018; № 3:33-37
   Войценко К. І., Кривко Ю. Я., Пальтов Є. В. Патоморфологічні прояви у структурах хрящового покриття колінного суглобу наприкінці п'ятого та шостого тижнів експериментального опіоїдного впливу. Science Review, Польща 2018; 10 (17): 9-15.
   Вройценко К. І., Пальтов Є. В., Кривко Ю. Я. Морфологічна характеристика структурних компонентів хрящового покриття колінного суглоба та ультраструктурному рівні в нормі.
4. **Базова установа, яка проводить впровадження:** Тернопільський національний медичний університет імені І. Я. Горбачевського МОЗ України, кафедра оперативної хірургії та топографічної анатомії.
5. **Термін впровадження:** квітень-травень 2019 р.
6. **Форми впровадження:** у навчальний процес та наукову роботу кафедри.
7. **Зауваження та пропозиції:** не поступило.
8. **Протокол засідання кафедри № 4 від 22 квітня 2019 р.**

Відповідальний за впровадження:
Завідувач кафедри
оперативної хірургії з
топографічною анатомією
Заслужений працівник освіти України
д.мед. н., професор проф. Гнатюк М. С.

**ЗАТВЕРДЖУЮ**
**Проректор з наукової роботи**
**Харківського національного**
**медичного університету**
**проф. В.В. М'ясоєдов**
**«___» _____ 2019 р.**

# АКТ ПРО ВПРОВАДЖЕННЯ

1. Найменування пропозиції: «Морфологічні особливості структурних компонентів колінного суглоба на різних термінах опіоїдного впливу».
2. Ким і коли запропонований: Львівський національний медичний університет імені Данила Галицького МОЗ України, кафедра нормальної анатомії, здобувач – Войценко Костянтин Іванович, 2019 р.
3. Джерела інформації: наукові роботи у фахових виданнях України та зарубіжжя:
   3.1 Voytsenko K.I. Microstructural characteristics of the knee joint cartilaginous surface in rats within the norm. Deutscher Wissenschaftsherold German Science Herald, Німеччина 2018; №3:33-37.
   3.2 Войценко К.І., Кривко Ю.Я., Пальтов Є.В. Патоморфологічні прояви у структурах хрящового покриття колінного суглоба наприкінці п'ятого та шостого тижнів експериментального опіоїдного впливу. Science Review,Польща 2018;10(17):9-15.
   3.3 Войценко К.І., Пальтов Є.В., Кривко Ю.Я. Морфологічна характеристика структурних компонентів хрящового покриття колінного суглоба на ультраструктурному рівні в нормі. World Science Польща. 2019;l(41),Vol.2:7- 10.
4. Де і коли впроваджено: кафедра анатомії людини Харківського національного медичного університету, завідувач кафедри д. мед. н., доц. Вовк О.Ю., березень 2019 р. - квітень 2019 р.
5. Результати застосування методу за період з 1 березня 2019 р. по 27 квітня 2019 р. Впровадження у навчальний процес в лекційному курсі, при проведенні практичних занять зі студентами, аспірантами, а також у наукову-дослідну роботу кафедри.
6. Ефективність впровадження за критеріями, висловленими в джерелі інформації (п.3): Поглиблення знань студентів, аспірантів про вплив хімічних речовин на анатомічні структури великих суглобів.
7. Зауваження, пропозиції – немає.

**Відповідальний за впровадження**
Завідувач кафедри анатомії людини
Харківського національного
медичного університету,
д. мед. н., доц. Вовк О.Ю.

3.05.19
(дата)

(підпис)

**Затверджую**
Проректор з науково-педагогічної роботи
Вищого державного навчального
закладу України "Буковинський державний
медичний університет"
доц. _____І.В. Геруш
«___» _____2019 р.

## АКТ ВПРОВАДЖЕННЯ

**Пропозиція для впровадження:** «Морфологічні особливості структурних компонентів колінного суглоба на різних термінах опіоїдного впливу».
**Установа-розробник:** Львівський національний медичний університет імені Данила Галицького МОЗ України, кафедра нормальної анатомії, Войценко Костянтин Іванович.
**Джерела інформації:**
1. Voytsenko K.I. Microstructural characteristics of the knee joint cartilaginous surface in rats within the norm // Deutscher Wissenschaftsherold, 2018; №3:33-37. DOI:10.19221/2018310
2. Войценко К.І., Кривко Ю.Я., Пальтов Є.В. Патоморфологічні прояви у структурах хрящового покриття колінного суглоба наприкінці п'ятого та шостого тижнів експериментального опіоїдного впливу. Science Review, Польща 2018; 10(17):9-15.
3. Войценко К.І., Пальтов Є.В., Кривко Ю.Я. Морфологічна характеристика структурних компонентів хрящового покриття колінного суглоба на ультрасруктурному рівні в нормі. World Science, Польща. 2019; 1(41), Vol. 2:7-10.
**Базова установа, яка проводить впровадження:** кафедра анатомії, топографічної анатомії та оперативної хірургії Вищого державного навчального закладу України "Буковинський державний медичний університет".
**Термін впровадження:** квітень-травень 2019 року.
**Форми впровадження:** введено у навчальний процес – у матеріали лекцій та практичних занять з анатомії, топографічної анатомії та оперативної хірургії.
Затверджено на засіданні кафедри (протокол № 18 від 15.04.2019 р.).

**Завідувач кафедри анатомії,**
**топографічної анатомії та оперативної**
**хірургії Вищого державного**
**навчального закладу України**
**"Буковинський державний**
**медичний університет",**
**доктор медичних наук, професор** **О.М. Слободян**

**ЗАТВЕРДЖУЮ**

Проректор з наукової роботи
ДВНЗ «Тернопільського державного медичного університету імені І.Я. Горбачевського МОЗ України»

д.б.н., проф. Кліщ І.М.

«__» _____ 2019 р.

## АКТ ВПРОВАДЖЕННЯ

1. **Пропозиція для впровадження**: Морфологічні особливості структурних компонентів колінного суглоба на різних термінах опіоїдного впливу.
2. **Установа-розробник:** Львівський національний медичний університет імені Данила Галицького МОЗ України, кафедра нормальної анатомії (79010 м. Львів, вул. Пекарська,69), Войценко Костянтин Іванович.
3. **Джерело інформації:**
   3.1 Voytsenko K.I. Microstructural characteristics of the knee joint cartilaginous surface in rats within the norm. Deutscher Wissenschaftsherold German Science Herald, Німеччина 2018; №3:33-37.
   3.2 Войценко К.І., Кривко Ю.Я., Пальтов Є.В. Патоморфологічні прояви у структурах хрящового покриття колінного суглоба наприкінці п'ятого та шостого тижнів експериментального опіоїдного впливу.Science Review,Польща 2018;10(17):9-15.
   3.3 Войценко К.І., Пальтов Є.В., Кривко Ю.Я. Морфологічна характеристика структурних компонентів хрящового покриття колінного суглоба на ультраструктурному рівні в нормі. World Science Польща. 2019;1(41),Vol.2:7-10.
4. **Базова установа, яка проводить впровадження:** Львівський національний медичний університет імені Данила Галицького, кафедра нормальної анатомії.
5. **Термін впровадження:** квітень - травень 2019року.
6. **Форма впровадження:** в наукову роботу кафедри.
7. **Зауваження та пропозиції**: не поступило.
8. **Протокол засідання кафедри** №_5_ від _13 травня_ 2019 р.

Відповідальний за впровадження:
завідувач кафедри
анатомії людини
д. мед. наук, професор Герасимюк І.Є.

«ЗАТВЕРДЖУЮ»
Проректор з наукової роботи
Вінницького національного медичного
університету ім. М.І. Пирогова
_____ проф. О.В. Власенко
«___» _____ 201 р.

**АКТ ВПРОВАДЖЕННЯ**

результатів, отриманих у дисертаційній роботі, у наукову роботу та навчальний процес

**1. Пропозиція для впровадження:** Морфологічні особливості структурних компонентів колінного суглоба на різних термінах опіоїдного впливу.

**2. Установа-розробник:** Львівський національний медичний університет імені Данила Галицького МОЗ України, кафедра нормальної анатомії (79010 м. Львів, вул. Пекарська,69), Войценко Костянтин Іванович.

**3. Джерела інформації:**

1. Voytsenko K.I. Microstmctural characteristics of the knee joint cartilaginous surface in rats within the norm. Deutscher Wissenschaftsherold German Science Herald, Німеччина 2018; №3:33-37.
2. Войценко К.І., Кривко Ю.Я., Пальтов Є.В. Патоморфологічні прояви у структурах хрящового покриття колінного суглоба наприкінці п'ятого та шостого тижнів експериментального опіоїдного впливу. Science Review,Польща 2018;10(17):9-15.
3. Войценко К.І., Пальтов Є.В., Кривко Ю.Я. Морфологічна характеристика структурних компонентів хрящового покриття колінного суглоба на ультраструктурному рівні в нормі. World Science Польща. 2019; l(41),Vol.2:7- 10.

**4. Базова установа, яка проводить впровадження**: Вінницький національний медичний університет ім. М.І. Пирогова, кафедра клінічної анатомії та оперативної хірургії.

**5. Результати застосування** пропозиції за період з квітня 2019 року по травень 2019 року. Матеріали використовуються у науковій та навчальній роботі кафедри клінічної анатомії та оперативної хірургії.

**6. Ефективність впровадження за критеріями, висловленими в джерелах інформації (п. 3):** Використання результатів наукових досліджень дозволило розширити знання щодо змін структурних компонентів колінного суглоба на різних термінах опіоїдного впливу.

**7. Зауваження, пропозиції:** не вносилися.

**8. Обговорено і затверджено** на засіданні кафедри, протокол № 5 від «16» травня 2019 р.

**Відповідальна за впровадження особа:**
завідувач кафедри клінічної анатомії
та оперативної хірургії
Вінницького національного медичного
університету ім. М.І. Пирогова МОЗ України»,
доктор медичних наук, професор **В.І. Півторак**

**«ЗАТВЕРДЖУЮ»**
Проректор з науково-педагогічної роботи ВДНЗ України "Буковинський державний медичний університет"
доцент І.В. Геруш
«__» _____ 2019р.

## АКТ ВПРОВАДЖЕННЯ

**1. Пропозиція для впровадження:** Морфологічні особливості структурних компонентів колінного суглоба на різних термінах опіоїдного впливу.

**2. Установа-розробника, автор:** Львівський національний медичний університет імені Данила Галицького МОЗ України, кафедра нормальної анатомії (79010 м. Львів, вул. Пекарська 69), Войценко Костянтин Іванович.

**3. Джерела інформації:**

**3.1.** Voytsenko K.I. Microstructural characteristics of the knee joint cartilaginous surface in rats within the norm. Deutscher Wissenschaftsherold German Science Herald, Німеччина 2018;№3:33-37.

**3.2.** Войценко К.І., Кривко Ю.Я., Пальтов Є.В. Патоморфологічні прояви у структурах хрящового покриття колінного суглоба наприкінці п'ятого та шостого тижнів експериментального опіоїдного впливу. Science Review, Польща. 2018;10(17):9-15.

**3.3.** Войценко К.І., Пальтов Є.В., Кривко Ю.Я. Морфологічна характеристика структурних компонентів хрящового покриття колінного суглоба на ультраструктурному рівні в нормі. World Science Польща. 2019;l(41),Vol.2:7-10.

**4. Базова установа, яка проводить впровадження:** кафедра анатомії людини ім. М.Г. Туркевича ВДНЗ України "Буковинський державний медичний університет".

**5. Термін впровадження:** квітень – травень 2019 року.

**6. Форма впровадження:** в наукову роботу кафедри.

**7. Зауваження та пропозиції:** не поступило.

**8. Протокол засідання кафедри** № 61 від 4 квітня 2019 р

Відповідальний за впровадження:
завідувач кафедри
анатомії людини імені М.Г. Туркевича
доктор медичних наук, професор Кривецький В.В.

**ЗАТВЕРДЖУЮ**

Проректор
з наукової роботи
Івано-Франківського національного
медичного університету
д. мед. наук, професор Вакалюк І.П.
«____» _____ 2019 р.

# АКТ ВПРОВАДЖЕННЯ

1. **Пропозиція для впровадження**: Морфологічні особливості структурних компонентів колінного суглоба на різних термінах опіоїдного впливу.
2. **Установа-розробник:** Львівський національний медичний університет імені Данила Галицького МОЗ України, кафедра нормальної анатомії (79010 м. Львів, вул. Пекарська,69), Войценко Костянтин Іванович.
3. **Джерело інформації:**
   3.1 Voytsenko K.I. Microstructural characteristics of the knee joint cartilaginous surface in rats within the norm. Deutscher Wissenschaftsherold German Science Herald, Німеччина 2018; №3:33-37.
   3.2 Войценко К.І., Кривко Ю.Я., Пальтов Є.В. Патоморфологічні прояви у структурах хрящового покриття колінного суглоба наприкінці п'ятого та шостого тижнів експериментального опіоїдного впливу.Science Review,Польща 2018;10(17):9-15.
   3.3 Войценко К.І., Пальтов Є.В., Кривко Ю.Я. Морфологічна характеристика структурних компонентів хрящового покриття колінного суглоба на ультраструктурному рівні в нормі. World Science Польща. 2019;1(41),Vol.2:7-10.
4. **Базова установа, яка проводить впровадження:** Львівський національний медичний університет імені Данила Галицького, кафедра нормальної анатомії.
5. **Термін впровадження:** квітень -травень 2019 року.
6. **Форма впровадження:** в наукову роботу кафедри.
7. **Зауваження та пропозиції**: не поступило.
8. **Протокол засідання кафедри** №12 від 10.04. 2019 р.

Відповідальний за впровадження:
завідувач кафедри
анатомії людини, оперативної хірургії
і топографічної анатомії,
д. мед. наук, професор Попович Ю.І.

***«ЗАТВЕРДЖУЮ»***
***Проректор з наукової роботи***
***Вінницького національного медичного***
***університету ім. М.І. Пирогова***
***_____д.мед.н., проф. О.В. Власенко***
***«___»_____ 2019 р.***

АКТ ВПРОВАДЖЕННЯ

1. Пропозиція для впровадження: морфологічні особливості структурних компонентів колінного суглоба на різних термінах опіоїдного впливу.

2. Установа-розробник, автор: ДВНЗ Львівський національний медичний університет імені Данила Галицького МОЗ України, кафедра нормальної анатомії (79010 м. Львів, вул. Петренка, 69), Войценко Костянтин Іванович.

3. Джерела інформації:

3.1. Voicenko K.I., Microstructal characteristics of the knee joint cartilaginous surface in rats withen the norm. Deurscher Wissenschaftsherold German Science Herald, Німеччина 2018; №3, 33-37.

3.2. Войценко К.І., Кривко Ю.Я., Пальтов Є.В. Патоморфологічні прояви у структурах хрящового покриття колінного суглоба наприкінці п'ятого та шостого тіжнів експериментального опіоїдного впливу. Science Review, Польща 2018; 10 (17): 9-15.

3.3 Войценко К.І., Пальтов Є.В., Кривко Ю.Я. Морфологічна характеристика структурних компонентів хрящового покрить тя колінного суглоба на ультраструктурному рівні в нормі. World Science, Польща 2019$ 1 (41), Vol.2:7-10.

4. Базова установа, яка проводить впровадження: Вінницький національний медичний університет ім. М.І. Пирогова, кафедра анатомії людини. Затверджено на кафедральному засіданні від 28 березня 2019 р., протокол №12.

5. Форма впровадження: впроваджено в наукову роботу кафедри.

6. Термін впровадження: січень - березень 2019 р.

7. Суть впровадження: матеріали, що подаються здобувачем, мають теоретичне та практичне значення для розуміння морфофункціонального стану структурних компонентівколінного суглоба при опіоїдному впливі.

8. Зауваження та пропозиції: немає.

***Завідувач кафедри анатомії людини***
***Вінницького національного медичного***
***університету ім. М.І. Пирогова***
***д.мед.н., професор*** ***Тихолаз В.О.***

**ЗАТВЕРДЖУЮ**
Заступник директора з наукової роботи
Медичного інституту
Сумського державного університету
д. мед. наук, професор Погорелов М.В.
« 03 » 05 2019 р.

## АКТ ВПРОВАДЖЕННЯ

**1. Пропозиція для впровадження:** Морфологічні особливості структурних компонентів колінного суглоба на різних термінах опіоїдного впливу.

**2. Установа-розробник:** Львівських національний медичний університет імені Данила Галицького МОЗ України, кафедра нормальної анатомії (79010 м. Львів, вул. Пекарська, 69) Войценко Костянтин Іванович.

**3. Джерело інформації:**

**3.1**. Voytsenko K.I. Microstructural characteristics of the knee joint cartilaginous surface in rats within the norm. Deutscher Wissenschaftsherold German Science Herald, Німеччина 2018; №3:33-37.

**3.2.** Войценко К.І., Кривко Ю.Я., Пальтов Є.В. Патоморфологічні прояви у структурах хрящового покриття колінного суглоба наприкінці п`ятого та шостого тижнів експериментального опіоїдного впливу. Science Review, Польща 2018; 10(17):9-15.

**3.3.** Войценко К.І., Пальтов Є.В., Кривко Ю.Я. Морфологічна характеристика структурних компонентів хрящового покриття колінного суглоба на ультраструктурному рівні в нормі. Word Science, Польща. 2019;1(41), Vol.2:7-10.

**4. Базова установа, яка проводить впровадження:** кафедра морфології Медичного інституту Сумського державного університету.

**5. Термін впровадження:** квітень-травень 2019 року.

**6. Форма впровадження:** в наукову роботу кафедри.

**7. Зауваження і пропозиції:** не вносилися.

Завідувач кафедри морфології
медичного інституту Сумського
державного університету.
д. біол. наук, професор В. І. Бумейстер

**ЗАТВЕРДЖУЮ**

Перший проректор з науково-педагогічної роботи
Львівського національного медичного
університету імені Данила Галицького
Заслужений діяч науки і техніки України, член-кореспондент НАМН України,
доктор медичних наук, професор, заслужений професор
ЛНМУ, професор кафедри нормальної фізіології Львівського національного
медичного університету
Гжегоцький М.Р.
«__» _____ 2019р.

# АКТ ВПРОВАДЖЕННЯ

**1. Пропозиція для впровадження:** Морфологічні особливості структурних компонентів колінного суглоба на різних термінах опіоїдного впливу.
**2. Установа-розробник:** Львівський національний медичний університет імені Данила Галицького
МОЗ України, кафедра нормальної анатомії (79010 м. Львів, вул. Пекарська, 69), Войценко Костянтин Іванович.
**3. Джерело інформації:**
3.1 Voytsenko K.I. Microstructural characteristics of the knee joint cartilaginous surface in rats within the norm. Deutscher Wissenschaftsherold German Science Herald, Німеччина 2018;№3:33-37.
3.2 Войценко К.І., Кривко Ю.Я., Пальтов Є.В. Патоморфологічні прояви у структурах хрящового покриття колінного суглоба наприкінці п'ятого та шостого тижнів експериментального опіоїдного впливу.Science Review,Польща 2018;10(17):9-15.
3.3 Войценко К.І., Пальтов Є.В., Кривко Ю.Я. Морфологічна характеристика структурних компонентів хрящового покриття колінного суглоба на ультраструктурному рівні в нормі. World Science Польща 2019;1(41),Vol.2:7-10.
**4. Базова установа,яка проводить впровадження:** Львівський національний медичний університет імені Данила Галицького, кафедра гістології, цитології та ембріології.
**5. Термін впровадження:** травень-червень 2019
**6. Форма впровадження:** в наукову роботу кафедри.
**7. Зауваження та пропозиції:** не поступило.
**8.Протокол засідання кафедри №** 20 **від** травня 22 **2019 р.**

Відповідальний за впровадження:
д.мед.н., професор, завідувач кафедри
гістології, цитології та ембріології О.Д. Луцик

**ЗАТВЕРДЖУЮ**

Перший проректор з науково-педагогічної роботи
Львівського національного медичного
університету імені Данила Галицького
Заслужений діяч науки і техніки України, член-кореспондент НАМН України,
доктор медичних наук, професор, заслужений професор
ЛНМУ, професор кафедри нормальної фізіології Львівського національного
медичного університету
Гжегоцький М.Р.

«__» _____ 2019р.

# АКТ ВПРОВАДЖЕННЯ

**1. Пропозиція для впровадження:** Морфологічні особливості структурних компонентів колінного суглоба на різних термінах опіоїдного впливу.

**2. Установа-розробник:** Львівський національний медичний університет імені Данила Галицького
МОЗ України, кафедра нормальної анатомії (79010 м. Львів, вул. Пекарська, 69), Войценко Костянтин Іванович.

**3. Джерело інформації:**

3.1 Voytsenko K.I. Microstructural characteristics of the knee joint cartilaginous surface in rats within the norm. Deutscher Wissenschaftsherold German Science Herald, Німеччина 2018;№3:33-37.

3.2 Войценко К.І., Кривко Ю.Я., Пальтов Є.В. Патоморфологічні прояви у структурах хрящового покриття колінного суглоба наприкінці п'ятого та шостого тижнів експериментального опіоїдного впливу.Science Review,Польща 2018;10(17):9-15.

3.3 Войценко К.І., Пальтов Є.В., Кривко Ю.Я. Морфологічна характеристика структурних компонентів хрящового покриття колінного суглоба на ультраструктурному рівні в нормі. World Science Польща 2019;1(41),Vol.2:7-10.

**4. Базова установа, яка проводить впровадження:** Львівський національний медичний університет імені Данила Галицького, кафедра нормальної анатомії.

**5. Термін впровадження:** травень-червень 2019 року

**6. Форма впровадження:** в наукову роботу кафедри.

**7. Зауваження та пропозиції:** не поступило.

**8.Протокол засідання кафедри №_12_від 04.06.2019 р.**

Відповідальний за впровадження:
д.мед.н., професор, завідувач кафедри
нормальної анатомії Л.Р. Матешук-Вацеба

**ЗАТВЕРДЖУЮ**

Перший проректор з науково-педагогічної роботи
Львівського національного медичного
університету імені Данила Галицького
Заслужений діяч науки і техніки України, член-кореспондент НАМН України,
доктор медичних наук, професор, заслужений професор
ЛНМУ, професор кафедри нормальної фізіології Львівського національного
медичного університету
Гжегоцький М.Р.

«__» _____2019р.

# АКТ ВПРОВАДЖЕННЯ

**1. Пропозиція для впровадження:** Морфологічні особливості структурних компонентів колінного суглоба на різних термінах опіоїдного впливу.

**2. Установа-розробник:** Львівський національний медичний університет імені Данила Галицького
МОЗ України, кафедра нормальної анатомії (79010 м. Львів, вул. Пекарська, 69), Войценко Костянтин Іванович.

**3. Джерело інформації:**

3.1 Voytsenko K.I. Microstructural characteristics of the knee joint cartilaginous surface in rats within the norm. Deutscher Wissenschaftsherold German Science Herald, Німеччина 2018;№3:33-37.

3.2 Войценко К.І., Кривко Ю.Я., Пальтов Є.В. Патоморфологічні прояви у структурах хрящового покриття колінного суглоба наприкінці п'ятого та шостого тижнів експериментального опіоїдного впливу.Science Review,Польща 2018;10(17):9-15.

3.3 Войценко К.І., Пальтов Є.В., Кривко Ю.Я. Морфологічна характеристика структурних компонентів хрящового покриття колінного суглоба на ультраструктурному рівні в нормі. World Science Польща 2019;1(41),Vol.2:7-10.

**4. Базова установа, яка проводить впровадження:** Львівський національний медичний університет імені Данила Галицького, кафедра оперативної хірургії з топографічною анатомією.

**5. Термін впровадження:** травень-червень 2019

**6. Форма впровадження:** в наукову роботу кафедри.

**7. Зауваження та пропозиції:** не поступило.

**8.Протокол засідання кафедри №**15 **від** 29 травня **2019 р.**

Відповідальний за впровадження:
д.мед.н., професор, завідувач кафедри
оперативної хірургії з топографічною анатомією З.З. Масна