

AZƏRBAYCAN RESPUBLİKASI SƏHIYYƏ NAZİRLİYİ

AZƏRBAYCAN 
TİBB JURNALI
AZERBAIJAN MEDICAL JOURNAL
АЗЕРБАЙДЖАНСКИЙ МЕДИЦИНСКИЙ ЖУРНАЛ

Rüblük elmi-praktik jurnal 2020, № 2

1925-ci ildən nəşr edilir

REDAKSIYA HEYƏTİ

Rafiq Məmməd həsənov (*baş redaktor*)

Fuad İslamzadə (*baş redaktor müavini*)

Cəmil Əliyev

Elmar Qasimov

Əhliman Əmiraslanov

Ədilə Namazova

Namiq Əliyev

BAKI

DOI: 10.34921/amj.2020.2.002

UDC: 616.34-007.272-072.1

Boyko V.V.¹, Mikitin V.Z.², Pak V.Ya.², Pındzın D.M.², Sikora V.V.², Lindin N.S.²

BITİŞMƏLƏRİN TÖRƏTDİYİ BAĞIRSAQ KEÇMƏZLİYİNİN MÜALİCƏSİNƏ DİFERENSİAL YANAŞMA

¹Ukrayna Milli Tibb Elmləri Akademiyasının V.A.Zaytsev adına
Ümumi və Təxirəsalınmaz Cərrahlıq İnstitutu, Xarkov, Ukrayna;

²Sumı Dövlət Universiteti nəzdində Tibb İnstitutu, Sumı, Ukrayna

Xülasə. Məqalədə bitişmələrin törətdiyi kəskin bağırsağ keçməzliyinin müalicə taktikasını fərqləndirmək və müalicə prosesində endovideolaparoskopik metodun rolunu aydınlaşdırmaq məqsədilə aparılmış tədqiqat işi haqqında məlumat verilir.

Kəskin bitişmə keçməzliyi olan 2 qrupa bölünmüş 80 xəstənin müalicəsinin nəticələri araşdırılmışdır. Laparotomik yolla əməliyyat icra olunmuş 43 xəstə müqayisə qrupuna, təklif edilən diaqnostika-müalicə üsulunun tətbiqi ilə müalicə almış 37 xəstə əsas qrupa daxil edilmişdir. Bütün xəstələrdə nazik bağırsağ intubasiya edilmiş və bundan sonra dekompressiya, bağırsağdaxili möhtəviyyətin selektiv dekontaminasiyası, enterosorbsiya, enteral zond vasitəsilə qidalandırılma aparılmışdır.

Hər iki qrupdan olan pasiyentlərin müalicəsinin nəticələrini qiymətləndirdikdə aydın olmuşdur ki, laparoskopik metodun laparotomiyaya nisbətən müəyyən üstünlükləri vardır. İkinci qrupdakı xəstələrdə bağırsağ profilaktikası təxminən 2 dəfə sürətlə bərpa olunmuşdur. Leykositar intoksikasiya indeksi və qanda C-reaktiv zülalın qatılığı 5-ci günə qədər normallaşaraq müvafiq surətdə 0,5-ə və 110,3 mq/ml-ə bərabər olmuşdur. Birinci qrupun xəstələrindən 15 nəfərdə, ikinci qrupda isə 5 nəfərdə postoperasion ağırlaşma olmuş, letal nəticə isə müvafiq olaraq 7,0% və 2,7% müşahidə edilmişdir. Əməliyyatdan sonrakı 2 il ərzində birinci qrupda xəstələrin 35,3%-də, ikinci qrupda isə 5,4%-də bitişmə xəstəliyi residiv vermişdir.

Açar sözlər: bitişmələrlə əlaqəli bağırsağ keçməzliyi, bitişmələrin laparoskopik yolla kəsilməsi, nazik bağırsağın intubasiyası

Ключевые слова: спаечная непроходимость кишечника, лапароскопическое рассечение спаек, интубация тонкой кишки

Key words: adhesive intestinal obstruction, laparoscopic dissection of adhesions, the small intestine intubation

Бойко В.В.¹, Микитин В.З.², Пак В.Я.², Пындзын Д.М.², Сикора В.В.², Лындин Н.С.²

ДИФФЕРЕНЦИРОВАННЫЙ ПОДХОД К ЛЕЧЕНИЮ СПАЕЧНОЙ НЕПРОХОДИМОСТИ КИШЕЧНИКА

¹Институт общей и неотложной хирургии им. В.А. Зайцева Национальной Академии
Медицинских Наук Украины, Харьков, Украина;

²Сумской государственной университет, Медицинский институт, Сумы, Украина

Проведено исследование с целью разработки индивидуализированной тактики лечения и уточнения места эндовидеолaparoskopического метода в лечении острой спаечной непроходимости кишечника.

Проанализированы результаты лечения 80 пациентов, оперированных по поводу острой спаечной непроходимости кишечника, разделённых на две группы: группу сравнения составили 43 пациента, оперированные из лапаротомного доступа; основную группу – 37 пациентов, которым применялся предлагаемый лечебно-диагностический подход. У всех пациентов выполнена интубация тонкой кишки с последующим проведением декомпрессии, внутрикишечного лаважа, селективной деконтаминации, энтеросорбции, энтерального зондового питания.

При оценке результатов лечения пациентов обеих исследуемых групп установлено, что лапароскопическая методика является приоритетной. Перистальтика у больных второй группы восстанавливалась быстрее почти в 2 раза. Лейкоцитарный индекс интоксикации и С-реактивный белок крови нормализовались на пятые сутки до 0,5 и 110,3 мг/л соответственно. Послеоперационных осложнений у больных первой группы было 15, во второй 5, а летальность составила 7,0% и 2,7% соответственно. На протяжении двух лет после операций, рецидивов спаечной болезни брюшины в первой группе было 35,3%, во второй 5,4%.

В хирургической практике чаще всего приходится сталкиваться с острой спаечной непроходимостью кишечника (ОСНК), как с формой проявления спаечной болезни, требующей экстренной помощи. Это одна из наиболее сложных и актуальных проблем в абдоминальной хирургии [1-3]. Летальность до настоящего времени сохраняется достаточно высокой [4]. Высокая летальность при ОСНК обусловлена тем, что хирургическое вмешательство, устраняя механическое препятствие, не ликвидирует, а наоборот усугубляет такие осложнения как парез кишечника, интоксикацию, нарушения микроциркуляции в кишечнике и его брыжейке. Несмотря на достижения современной науки и практической медицины, проблема борьбы с многими хирургическими патологиями и их осложнениями полностью не разрешена [5-7].

Техническая модернизация на рубеже 80-90-х годов привела к бурному прогрессу лапароскопических технологий. Современный уровень их развития, а также достигнутый в мировой практике опыт эндоскопических операций, создали серьезные предпосылки для применения этого метода у больных с разными видами непроходимости кишечника. Несмотря на то, что абсолютные и относительные местные и общие противопоказания к видеолапароскопическим вмешательствам в целом определены, преимущества и недостатки данного метода лечения до конца не изучены [4, 8].

Таким образом, на современном этапе методы лапароскопической хирургии при лечении больных с ОСНК позволяют разрешить клинические ситуации, которые ранее являлись абсолютным противопоказанием к лапароскопическому адгезиолизису. Практически во всех случаях можно точно установить диагноз заболевания, определить место обструкции и механизм нарушения пассажа по кишечнику, выполнить адекватное рассоединение вызывающих

непроходимость спаек, способных вызвать ее в дальнейшем и восстановить кишечную проходимость [9-12].

Малая травматичность эндовидеолапароскопического метода, быстрая реабилитация пациентов с восстановлением функции желудочно-кишечного тракта (ЖКТ), небольшое количество осложнений и хорошие результаты в отдаленном послеоперационном периоде открывают перспективу для его дальнейшего изучения.

Исследование проведено с целью разработки индивидуализированной тактики лечения и уточнения места эндовидеолапароскопического метода в лечении острой спаечной непроходимости кишечника.

Материал и методы исследования. Проанализированы результаты лечения 80 пациентов обоего пола в возрасте от 26 до 72 лет, оперированных по поводу острой спаечной непроходимости кишечника. В связи с задачами исследования пациенты были разделены на две группы: первую – группу сравнения составили 43 пациента, оперированные из лапаротомного доступа и вторую – основную группу, куда вошли 37 пациентов, у которых применялся предлагаемый лечебно-диагностический подход.

Диагноз ОСНК у больных обеих групп устанавливали на основании жалоб больного, анамнеза, результатов объективного, а также данных инструментальных методов обследования.

Рентгенологические исследования проводили при помощи рентгенологического стационарного диагностического аппарата Neo-Diagnomak Medikor № 1145-10-12, 1972 г. Ультразвуковое исследование (УЗИ), проводилось с помощью аппарата «Siemens Sonoline G-50» (Германия), а также ультразвуковой системы «Toshiba AplioXG» (Япония).

Эндовидеолапароскопические манипуляции у больных основной группы выполнялись с эксплуатацией стойки «ЭндоМИТ» с двумя ЖК-экранами, УЗ-аппаратом и набором инструментов, представленных атравматическими зажимами, диссекторами, ножницами, моно- и биполярным коагулятором. При выполнении эндовидеолапароскопии нами применялся малотравматичный метод вхождения в брюшную полость. После осмотра брюшной полости, производилось введение портов для манипуляционных инструментов в областях свободных от сращений в плоскостях, перпендикулярных плоскости лапароскопа. В дальнейшем решался вопрос о выборе метода оперативного

лечения – конверсия или лапароскопический адгезиолизис.

Уровень токсемии определяли на основании лейкоцитарного индекса интоксикации (ЛИИ), расчет которого выполнялся при поступлении, перед операцией, в 1-е, 3-и, 7-е и 10-е сутки послеоперационного периода.

Определение С-реактивного белка (СРБ) сыворотки крови проводили при помощи тест-системы фирмы CORMAY для полуколичественного анализа.

При оценке распространенности спаечного процесса руководствовались классификацией, которая подразумевает разделение распространенности спаек в брюшной полости на 4 типа: I тип – единичный «штранг» или плоскостная спайка, II тип – спаечный конгломерат, который ограничен одной анатомической областью, III тип – спайки располагаются более чем в 2-х областях брюшной полости, в спаечный процесс могут быть включены паренхиматозные органы, IV типа – все отделы брюшной полости заполнены спайками, фиксирующими петли кишечника.

Следуя данной классификации во время ревизии брюшной полости, определено, что спаечный процесс I типа встретился в 21,43% случаях у оперированных больных первой группы и в 29,41% – второй группы; II тип распространенности спаек в брюшной полости зафиксирован у больных первой и второй групп в 35,71% и 35,29% соответственно. Несколько выше показатель распространенности адгезивного сращения органов брюшной полости III типа был в первой группе – 40,48%, чем во второй – 13,0%. IV тип распространенности спаечного процесса обнаружен в 2,38% наблюдений среди пациентов первой группы и в 2,0% наблюдений среди пациентов второй группы.

У 10 (27,0%) пациентов основной группы трансназальная интубация тонкой кишки выполнялась по разработанной в клинике методике. Она заключалась в следующем: перед непосредственным устранением препятствия производили эндоскопическую назоеюнальную интубацию кишки, при этом, данный прием был применен у 8 пациентов (I-III типов спаечного процесса), которым «проекционную» лапаротомию выполняли на основании локализации спаечного процесса по данным УЗИ и видеолапароскопии, а также у 2-х пациентов со спаечным процессом IV типа. После выполнения лапаротомии и устранения препятствия продолжали назоинтестинальную интубацию вручную.

Важнейшим условием ведения больных с назоинтестинальной интубацией был уход за зондом и методически правильное выполнение энтеральной детоксикации: декомпрессии, внутрикишечного лаважа, энтеросорбции, селективной деконтаминации кишечника.

В раннем послеоперационном периоде у пациентов контролировали восстановление всасывательной функции тонкой кишки, определявшееся отсутствием плоской гликемической кривой после нагрузки глюкозой и всасыванием солевого электролитного раствора в пределах 65-95% от введенного количества при сегментарной энтероперфузии, служило основанием, начиная со 2-3 послеоперационных

суток, к расширению объема энтерального зондового питания с включением в его состав электролитно-мономерной смеси.

В исследовании рассчитывались относительные статистические показатели, а именно относительная величина структуры, которая указывает на долю (удельный вес) составных частей в их общем итоге и были представлены в процентах. Определение статистической значимости разницы полученных данных проводили после проверки нормальности распределения результатов в группах. Для оценки достоверности различий между группами использовали непараметрические методы статистического анализа: критерий Пирсона (χ^2) и точный двусторонний критерий Фишера. Вычисления проводились с использованием таблиц сопряженности 2×2. Уровень статистической значимости считали достоверным при условии $p < 0,05$.

Результаты исследования. Среди 43 пациентов группы сравнения, оперированных из лапаротомного доступа в 31 человек (72,1%) была проведена срединная лапаротомия, у 8 больных (18,6%) верхняя срединная и у 4 (9,3%) – нижняя срединная лапаротомия. Резекция участка тонкой кишки в связи с некрозом выполнена у 4 (9,3%) пациентов, всем им были сформированы концевые энтеростомы. Интубация тонкой кишки выполнялась во всех случаях (в 9 (20,9%) случаях – трансназально по Вангенштину, в 34 (79,1%) случаях – трансцеллюльно по Шейду).

У больных основной группы конверсия после выполнения лапароскопии осуществлена у 8 (21,6%) пациентов из 37: в связи с тотальным распространением спаечного процесса – у 3 (37,5%) из 8 пациентов, из-за перфорации тонкой кишки при освоении методики в одном наблюдении (12,5%) и в 2 случаях (25,0%) из-за технических сложностей у пациентов с III типом распространенности спаечного процесса (при освоении методики). Лапаротомию с резекцией нежизнеспособных тканей выполнили по причине единичного «штранга», вызвавшего некроз петли подвздошной кишки у 2 (25,0%) больных. Восстановление непрерывности ЖКТ осуществлялось путем формирования анастомоза с обязательной интубацией тонкой кишки по разработанной методике. У всех этих пациентов удалось без расширения операционной раны легко провести зонд в тонкую кишку. Для придания упругости зонду использовали гибкий металлический проводник, в ка-

честве которого использовали биопсийные щипцы фиброгастродуоденоскопа. На проведение зонда до илеоцекального угла затрачивали от 10 до 30 минут. Вследствие такого подхода к лечению ОСНК, предоперационная эндоскопическая назоюнональная интубация позволила избежать необходимости расширения операционной раны для интраоперационной назоинтестинальной интубации и облегчить ее выполнение. Остальные 29 пациентов (78,4%) основной группы оперированы лапароскопически.

Динамическое наблюдение за пациентами, которым выполняли интубацию кишки показало, что на 3 сутки после операции, в среднем, соответствовали II степени тяжести синдрома энтеральной недостаточности (СЭН). На 5 сутки после операции суточное количество кишечного содержимого и диаметр приводящего отдела тонкой кишки продолжали уменьшаться и составили в среднем, соответственно, $280 \pm 30,0$ мл и $2,4 \pm 0,43$ см. Утолщение вследствие отёчности стенки кишки сохранялось у 12 (32,4%) больных. Восстановление перистальтики отмечено у 23 (62,2%) пациентов, что указывало на наличие признаков I степени тяжести СЭН.

Таким образом, назоинтестинальная интубация с проведением комплекса лечебных мероприятий способствовала быстрому купированию синдрома энтеральной недостаточности, восстановлению функции кишечника у большинства (29 пациентов – 78,4%) исследованных больных.

При оценке непосредственных результатов лечения пациентов обеих исследуемых групп установлено, что в группе сравнения восстановление перистальтики ЖКТ на фоне стимуляции наблюдалось в 5-и случаях (11,6%) в течение 1-х суток, у 20 больных (46,5%) – на 2 сутки, у 10 больных (23,3%) – на 3-и, у 5 больных (11,6%) – на 4-е, у 2 пациентов на 5-е (4,7%) и еще у одного – на 6-е (2,3%) после оперативного вмешательства.

На этом фоне лапароскопическая методика зарекомендовала себя с лучшей стороны: перистальтика у больных второй группы выслушивалась уже на первые сутки у 27 (73,0%) больных, причем у 16 (59,3%) из них не отмечалось снижения ее интен-

сивности. На вторые сутки после оперативного вмешательства перистальтика ЖКТ восстановилась у 6 (16,2%) прооперированных, у 3 (8,1%) пациентов – на третьи сутки. Задержка восстановления перистальтики до 5 суток после последнего оперативного вмешательства отмечена у 1 (2,7%) пациента, что связано с неоднократными программными лапаротомиями у этого больного в связи с развитием диффузного перитонита после перфорации кишки.

Отхождение газа и дефекация в первой группе исследуемых зафиксировано лишь со вторых суток после оперативного вмешательства у 4 (9,3%) больных, на третьи сутки стул получен у 17 (39,5%) больных, на четвертые – у 9 (20,9%), на пятые – у 8 (18,6%), на шестые – у 2 (4,7%), на седьмые – у 2 (4,7%) и на восьмые сутки еще у 1 (2,3%) пациента. Во второй группе стул в первые сутки получен у 20 пациентов (54,1%), на вторые сутки у 10 (27,0%) пациентов, на третьи – у 4 (10,8%), на четвертые – у 2 (5,4%), а у 1 (2,7%) – на шестые сутки послеоперационного периода.

Анализируя сроки восстановления перистальтики и пассажа по кишечнику в сравниваемых группах пациентов установлено, что разработанная методика хирургического лечения ОСНК позволяет восстановить деятельность ЖКТ в ранние сроки. Позднее восстановление перистальтики у больных второй группы, связано с удлинением времени оперативного вмешательства в связи с попытками лапароскопического адгезиолизиса у пациентов с распространенностью спаечного процесса III типа и осложнения после операции.

Немаловажным следует считать и такой критерий, как сроки пребывания в отделении реанимации и интенсивной терапии (ОРИТ). В первой группе большинство пациентов (20 человека – 46,5%) находилось в реанимации 1 сутки, 13 (30,2%) больных – 2 суток, на третьи сутки переведены в хирургическое отделение 6 (14,0%) пациентов, а на 4-е сутки – 4 (9,3%). Длительность пребывания оперированных в ОРИТ, обусловлена поздним восстановлением моторики кишечника связанным с операционной травматичностью и вследствие этого выраженным интоксикационным синдромом. Сред-

ний койко-день пребывания в ОРИТ составил 1,86 суток. Во второй группе больных: до суток в отделении интенсивной терапии пребывали 28 пациентов (75,7%), еще 8,1% (3 человека) переведены в отделение хирургии на 2 сутки. Более 2 суток в ОРИТ находились пациенты, которым произведена конверсия: 4 (10,8%) человека переведены на третьи сутки и 2 (5,4%) пациента - на 4-е.

У больных группы сравнения, ЛИИ при поступлении указывал на легкую степень интоксикации ($2,02 \pm 0,7$), после проведения предоперационной подготовки показатель изменялся незначительно ($2,06 \pm 0,6$). В послеоперационном периоде ЛИИ постепенно снижался с $2,67 \pm 0,9$ (в первые сутки) и $1,69 \pm 0,5$ (на третьи сутки), до нормы $1,43 \pm 0,7$ и $1,14 \pm 0,6$ на пятые и десятые сутки послеоперационного периода соответственно. При выписке ЛИИ составил $0,85 \pm 0,3$, что являлось нормальным показателем и подтверждало, наряду с общепринятыми методами оценки состояния, выздоровление пациента.

У больных, основной группы ЛИИ был при поступлении в пределах нормы ($1,46 \pm 0,6$), но возрастал до $2,21 \pm 0,8$ после проведения предоперационной консервативной терапии. В данной группе пациентов ЛИИ оставался относительно высоким в

первые сутки после операции ($2,27 \pm 0,8$), а затем резко снижался на 3 сутки до $1,56 \pm 0,6$, на 5 сутки до $0,5 \pm 0,1$ и до $0,8 \pm 0,1$ на 10 сутки, что указывало на отсутствие воспалительного процесса в области оперативного вмешательства и нормальное заживление тканей. При выписке у этих пациентов ЛИИ, как и у всех, был в пределах нормы ($0,66 \pm 0,2$).

Исследование в динамике уровня СРБ (рисунок) у больных первой группы показало его ($213,6$ мг/л) незначительное снижение к 3-5 суткам лечения до $192,6$ мг/л ($p > 0,05$), к 7-10-м суткам от начала лечения отмечено снижение данного показателя в 1,8 раза (до $112,6$ мг/л, $p < 0,01$). Более выраженная тенденция к снижению исследуемого показателя ($194,6$ мг/л) отмечена у больных основной группы: к 3-5 суткам СРБ снижался в 1,8 раза (до $110,3$ мг/л, $p < 0,01$), а к 7-10 суткам, по сравнению с исходными данными, снижался в 3,5 раза (до $56,4$ мг/л, $p < 0,01$).

Полученные данные свидетельствуют о том, что проведение предлагаемого комплексного лечебного подхода способствует более быстрому снижению проявлений синдрома системной воспалительной реакции и значительному снижению уровня

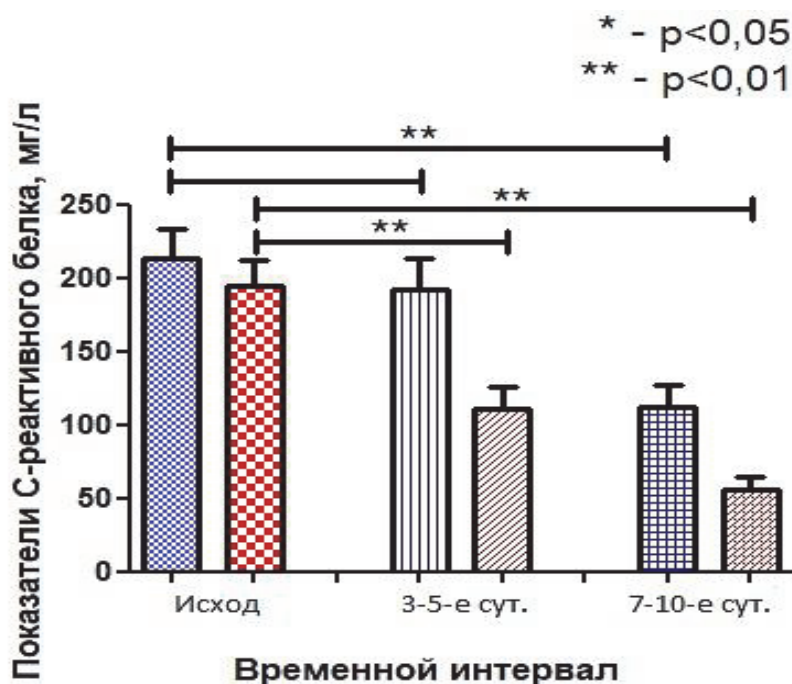


Рисунок. Динамика сывороточной концентрации С-реактивного белка у больных с острой спаечной непроходимостью кишечника в исследуемых группах

эндогенной интоксикации.

Анализ количества рецидивов спаечной болезни брюшины в обеих группах на протяжении двух лет после операций, выявил достоверное снижение их с 35,3%, при устранении ОСНК через лапаротомный доступ, до 5,4% после проведенного лапароскопического разделения спаек.

При дальнейшем сравнении методов лечения обращает внимание достаточно высокая цифра послеоперационных осложнений – 15 (34,9%) у больных первой группы.

У пациентов основной группы возникло 5 (13,5%) осложнений и все они связаны с манипуляциями вовремя операции, которые привели к перфорации тонкой кишки в 3 (8,1%) случаях во время отделения конгломерата тонкой кишки от послеоперационного рубца при спаечном процессе III типа. Ранняя спаечная кишечная непроходимость возникла у 1 пациента (2,7%) в связи с недиагностированным, во время первичного лапароскопического адгезиолизиса, рубцовым изменением участка тонкой кишки.

В группе сравнения умерло 3 (7,0%) пациента, в основной группе умер один пациент, летальность составила 2,7%.

При оценке качества жизни пациентов в позднем послеоперационном периоде для анализа отдаленных результатов использовался опросник SF-36. Согласно ему при применении широкой лапаротомии для устранения ОСНК «плохой» результат наблюдался в 37,2% случаев, «удовлетворительный» – в 32,6% и «хороший» итог признан в 30,2% случаев.

Применение лапароскопического адгезиолизиса с этой же целью дает в отдаленном послеоперационном периоде иные результаты: «плохим» признано 8,1% случаев, «удовлетворительным» – 21,6% и «хорошим» – 70,3%.

Обсуждение результатов исследования. Метод лапароскопического адгезиолизиса стремительно распространяется в клиниках для лечения острой спаечной непроходимости кишечника [1, 6, 8-11, 12]. По мнению некоторых авторов наличие у пациента патогномичных симптомов рассматривалось как абсолютное противо-

показание к лапароскопическим вмешательствам [1,2,5]. Как показало данное исследование, пациентам с острой спаечной непроходимостью кишечника нужно проводить диагностическую лапароскопию. У пациентов с I-III типом распространения спаечного процесса проводится лапароскопический адгезиолизис с эндоскопической назоюнальной интубацией. Из-за ряда причин конверсию провели у 8 (21,6%) больных основной группы, в литературе частота конверсий, по данным разных авторов колеблется от 7% до 73%.

У пациентов которым проводили лапаротомию, восстановление работы ЖКТ, в первые двое суток послеоперационного периода, отмечалось в 58,1% больных, а после лапароскопического адгезиолизиса – 33-х (89,2%). Послеоперационные осложнения и уровень летальности больше чем в 2,5 раза выше в группе сравнения по отношению с пациентами которым проводился лапароскопический висцеролиз. Рецидив спаечной болезни брюшины на протяжении двух лет после операций, возник у пациентов группы сравнения у 35,3%, и только в 5,4% – после проведенного лапароскопического разделения спаек. Качество жизни пациентов основной группы в позднем послеоперационном периоде почти у 1,5 раза выше по сравнению с больными группы сравнения.

Таким образом, применение мини-инвазивных технологий позволяет свести к минимуму хирургическую агрессию при оперативном лечении острой спаечной непроходимости кишечника. Щадящее устранение причины заболевания, радикальное уменьшение площади оперативного доступа значительно снижает риск образования новых сращений, сокращает сроки восстановления пассажа по желудочно-кишечному тракту.

Анализируя полученный материал можно утверждать, что наличие клинических синдромов, или подозрение на непроходимость кишечника, является показанием к проведению диагностической лапароскопии с определением типа распространенности спаечного процесса. Лапароскопическое рассечение спаек абсолютно показано при I-II типе распространенности

спаек в брюшной полости. При спаечной болезни III и IV типа после диагностической лапароскопии необходимо выполнять конверсию.

Показанием для перехода на лапаротомию также служит: 1) невозможность детальной ревизии брюшной полости вследствие спаечного процесса с вовлечением в него паренхиматозных органов; 2) угроза кровотечения при разделении конгломерата; 3) сомнения при оценке

жизнеспособности петель кишок; 4) при возникновении или угрозе десерозации и перфорации полого органа во время проведения адгезиолизиса.

Одобрение комитета по этике. Исследование одобрено комиссией по вопросам соблюдения биоэтики и проведения экспериментальных и клинических исследований Медицинского института Сумского государственного университета № 134 от 22.05.2014 г.

REFERENCES

1. Kolosovych A. Improvement of technologies of diagnostics and treatment of intra-abdominal hypertension in acute surgical pathology of abdominal cavity // *Medical Science of Ukraine*, 2018, v. 14(3-4), pp. 80-89. DOI: org/10.32345/2664-4738.3-4.2018.11
2. Borysenko V.B., Bardiuk A.Y., Kovalov A.N. Complex diagnosis of an acute ileus // *Klinichna khirurgiia*, 2016, v. 11, pp. 17-20.
3. Di Zerega G.S. Peritoneal repair and post-surgical adhesion formation // *Hum. Reprod.*, 2001, v. 7(6), pp. 547-555. DOI: org/10.1093/humupd/7.6.547
4. Di Saverio S., Coccolini F., Galati M. et al. Bologna guidelines for diagnosis and management of adhesive small bowel obstruction (ASBO): 2013 update of the evidence-based guidelines from the world society of emergency surgery ASBO working group // *World J. Emerg. Surg.*, 2013, v. 8(42). DOI: org/10.1186/1749-7922-8-42
5. Duzhiy I., Popadynets V., Nikolaienko A., Lyndin M., Sikora V. Hypertensive ulcer of lower extremity (Martorell's syndrome): clinical case with the treatment improvement // *Bangladesh Journal of Medical Science*, 2017, v. 16(2), pp. 325-328. DOI: org/10.3329/bjms.v16i2.31212
6. Molegraaf M.J., Torensma B., Lange C.P., Lange J.F., Jeekel J., Swank D.J. Twelve-year outcomes of laparoscopic adhesiolysis in patients with chronic abdominal pain: A randomized clinical trial // *Surgery*, 2017, v. 161(2), pp. 415-421. DOI: 10.1016/j.surg.2016.08.014.
7. Ellis H. Intraabdominal and postoperative peritoneal adhesions // *J. Am. Coll. Surg.*, 2005, v. 200(5), pp. 641-644. DOI: org/10.1016/j.jamcollsurg.2004.10.023
8. Kirshtein B., Roy-Shapira A., Lantsberg L., Avinoach E., Mizrahi S. Laparoscopic management of acute small bowel obstruction // *Surg. Endosc.*, 2005, v. 19(4), pp. 464-467. DOI: 10.1007/s00464-004-9038-z
9. Cirocchi R., Abraha I., Farinella E., Montedori A., Sciannameo F. Laparoscopic versus open surgery in small bowel obstruction // *Cochrane Database Syst Rev.*, 2010, v. 17(2), CD007511. DOI: 10.1002/14651858.CD007511.pub2.
10. Gungor B., Malazgirt Z., Topgül K., Gök A., Bilgin M., Yürüker S. Comparative evaluation of adhesions to intraperitoneally placed fixation materials: a laparoscopic study in rats: adhesions to fixation materials // *Indian J. Surg.*, 2010, v. 72(6), pp. 475-480. DOI: 10.1007/s12262-010-0168-3.
11. Li M.Z., Lian L., Xiao L.B., Wu W.H., He Y.L., Song X.M. Laparoscopic versus open adhesiolysis in patients with adhesive small bowel obstruction: a systematic review and meta-analysis // *Am. J. Surg.*, 2012, v. 204(5), pp. 779-786. DOI: 10.1016/j.amjsurg.2012.03.005.
12. Hackenberg T., Mentula P., Leppäniemi A., Sallinen V. Laparoscopic versus open surgery for acute adhesive small-bowel obstruction: propensity score-matched analysis // *Scandinavian Journal of Surgery*, 2017, v. 106(1), pp. 28-33. DOI: org/10.1177/1457496916641341

Boyko V.V.¹, Mykytyn V.Z.², Pak V.Y.², Pyndzyn D.M.², Sikora V.V.², Lyndin N.S.²

DIFFERENTIATED APPROACH TO THE TREATMENT OF THE ADHESIVE OBSTRUCTION

¹*Institute of General and Emergency Surgery V.T. Zaitseva,
National Academy of Medical Sciences of Ukraine, Kharkiv, Ukraine*
²*Sumy State University, Medical institute, Sumy, Ukraine*

Summary. The study was conducted to develop an individualized treatment tactics and clarify the place of the endovideolaparoscopic method in the treatment of acute adhesive intestinal obstruction.

The results of treatment of 80 patients operated on for acute intestinal adhesive obstruction, divided into two groups, were analyzed: - Comparisons included 43 patients operated on from laparotomy access; - the

main – 37, which used the proposed therapeutic and diagnostic approach. All patients underwent the small intestine intubation, followed by decompression, intractant lavage, selective decontamination, enterosorption, enteral tube feeding.

When evaluating the results of treatment of patients of both groups studied, laparoscopic technique was established as a priority. Peristalsis in patients of the second group was restored almost 2 times faster. The leukocyte index of intoxication and C-reactive blood protein returned to normal on the fifth day to 0.5 and 110.3 mg / ml, respectively. Postoperative complications in patients of the first group were 15, in the second 5, and mortality was 7.0% and 2.7%, respectively. For two years after surgery, recurrence of peritoneal adhesive disease in the first group was 35.3%, in the second 5.4%.

Авторы для корреспонденции:

Бойко Валерий Владимирович – член-корреспондент Национальной академии медицинских наук Украины, доктор медицинских наук, профессор, директор ГУ «Институт общей и неотложной хирургии им. В.А. Зайцева НАМН Украины», заведующий кафедрой хирургии №1 Харьковского национального медицинского университета, г. Харьков, Украина

E-mail: ionh.info@gmail.com

ORCID: 0000-0003-4771-9699

Сикора Владислав Владимирович – кандидат медицинских наук, ассистент кафедры патологической анатомии Сумского государственного университета, г. Сумы, Украина

E-mail: v.sikora@med.sumdu.edu.ua

ORCID: 0000-0002-4147-6879

Rəyçi: tibb e.d., prof. R.Ə.Məmmədov