

СТРУКТУРНАЯ ОРГАНИЗАЦИЯ ГИПОФИЗА КРЫС НА РАЗНЫХ ЭТАПАХ ПОСТНАТАЛЬНОГО ОНТОГЕНЕЗА

К. А. Фомина, канд. мед. наук;

В. В. Сикора¹, канд. мед. наук, доцент,

Государственное заведение «Луганский государственный медицинский университет», г. Луганск;

¹Медицинский институт Сумского государственного университета,

г. Сумы,

E-mail: Anatom.kf@mail.ru (Фомина К. А.)

На основании анатомо-экспериментального исследования 360 нативных препаратов гипофиза крыс-самцов установлено, что активный прирост его весовых параметров происходит от 3 до 22 месяцев, рост линейных параметров – в возрасте от 3 до 7 месяцев, вследствие чего гипофизы увеличиваются в объеме и становятся менее плотными. В позднем периоде онтогенеза – от 22 до 24 месяцев - происходит инволюция морфометрических показателей и соответственно увеличение удельного веса гипофиза. Выявленные возрастные закономерности структурной организации центрального органа эндокринной системы углубляют известные данные и имеют прикладное значение в экспериментальной медицине.

Ключевые слова: гипофиз, структура, крысы, возраст.

ВВЕДЕНИЕ

Эндокринная система человека и позвоночных животных совместно с иммунной и нервной образуют единую регуляторную систему организма. Гипофиз как центральное звено даже в обычных условиях окружающей среды очень чувствительно реагирует на изменения гормонального равновесия [1] и обеспечивает постоянство эндокринного статуса. Исследование его структурной организации у лабораторных грызунов представляет большой интерес в теоретической и практической медицине [2]. Знания об идентификации и правильное выделение гипофиза из черепной коробки позволяют в дальнейшем избежать погрешности в измерениях линейно-весовых параметров и точно интерпретировать результаты органомерического анализа [3]. Кроме того, в настоящее время уделяется внимание изучению возрастной анатомии данного органа [4], что и обуславливает актуальность настоящего исследования.

ЦЕЛЬ РАБОТЫ

Изучить особенности структурной организации гипофиза крыс-самцов на разных этапах постнатального онтогенеза и установить возможность использования в качестве контроля интактных животных в условиях многофакторного эксперимента. Работа выполнена в соответствии с планом научных исследований ГЗ «Луганский государственный медицинский университет» и является частью научных тем кафедры анатомии человека: «Особенности морфогенеза костной, иммунной и эндокринной систем под влиянием экологических факторов» (№ гос. регистрации 0110U005043); «Морфогенез органов эндокринной, иммунной и костной систем под хроническим влиянием летучих компонентов эпоксидных смол» (№ гос. регистрации 0109U004615).

МАТЕРИАЛ И МЕТОДЫ ИССЛЕДОВАНИЯ

Проведено анатомо-экспериментальное исследование 360 нативных препаратов гипофиза лабораторных белых крыс-самцов трех возрастных

серий: I – неполовозрелых (с исходной массой 30–50 г и возрастом 4 нед. от рождения); II – репродуктивного возраста (130–150 г и 3 мес.); III – периода выраженных старческих изменений (300–330 г и 20 мес.), по 120 животных в каждой серии. Животные были отобраны из вивария ГЗ «Луганский государственный медицинский университет» и разделены на 4 группы. Содержание и манипуляции над животными выполнялись в соответствии с положением «Общих этических принципов экспериментов на животных», утвержденных первым национальным конгрессом по биоэтике (Киев, 2001 г.). Первую и вторую группы составили интактные крысы, находившиеся в стандартных условиях вивария в течение двух месяцев в различные сезоны года – осенний и зимний. Третью и четвертую группы составили крысы, получавшие в течение двух месяцев физиологический раствор хлорида натрия с использованием различных путей его введения – внутрибрюшинный и внутривентрикулярный. Через 2 месяца животных выводили из эксперимента путем декапитации под эфирным наркозом на 1-е, 7-е, 15-е, 30-е и 60-е сутки с целью детального изучения возрастной динамики роста гипофиза. Забой животных проводили в одно и то же время суток. Морфометрическое исследование включало следующие параметры:

- 1) абсолютная масса (мг) – путем взвешивания на торсионных весах;
- 2) относительная масса (%) – по отношению к массе тела;
- 3) гипофизарно-мозговой индекс (%) – по отношению к массе головного мозга;
- 4) линейные показатели (длина, ширина, толщина, мм) – путем измерения штангенциркулем;
- 5) объем (мм³) – по формуле $V = ABC/6$, где А, В, С – линейные размеры;
- 6) плотность (мг/мм³) – отношение массы к объему.

Использовали статистические методы, достоверность отличий определяли на основании t-критерия Стьюдента – 2,23; 3,17 и 4,59, значимыми считали результаты при статистической ошибке меньше 5 % ($p < 0,05$), 1 % ($p < 0,01$) и 0,1 % ($p < 0,001$) при условии, что в одной выборке исследуется не менее 6 объектов.

РЕЗУЛЬТАТЫ ИССЛЕДОВАНИЯ И ИХ ОБСУЖДЕНИЕ

Гипофиз, hypophysis, располагается в гипофизарной ямке турецкого седла клиновидной кости, в окружности которой твердая мозговая оболочка плотно срастается с основанием черепа, а непосредственно над гипофизарной ямкой ее свободная часть образует отросток – диафрагму турецкого седла [5]. При визуальном осмотре было установлено, что гипофиз крыс контрольных групп имеет яйцевидную форму, покрыт соединительнотканной блестящей капсулой и несколько уплощен во фронтальной плоскости. Его максимальный (поперечный) размер расположен в горизонтальной плоскости, что соответствует длине гипофиза как физического тела, средний (передне-задний) размер – в сагиттальной плоскости, что соответствует ширине и меньший (высота) – во фронтальной плоскости, что соответствует толщине изучаемого органа. Консистенция и насыщенность цвета гипофиза неоднородны – более плотный серовато-желтого цвета участок расположен в центре, что соответствует нейрогофизу, а более мягкий розоватого цвета участок расположен по периферии, что соответствует аденогипофизу. Аденогипофиз значительно преобладает по размерам над нейрогофизом и покрывает его с трех сторон. Обе доли связаны друг с другом промежуточной частью гипофиза, которая у крыс анатомически слабо выражена. Динамика весовых показателей гипофиза (рис. 1) – абсолютной и относительной масс, гипофизарно-мозгового индекса (ГМИ), а также линейно-плоскостных параметров – длины, ширины, толщины

(рис. 2), объема (табл. 1) и плотности гипофиза зависят от возраста животных и периодов наблюдений.

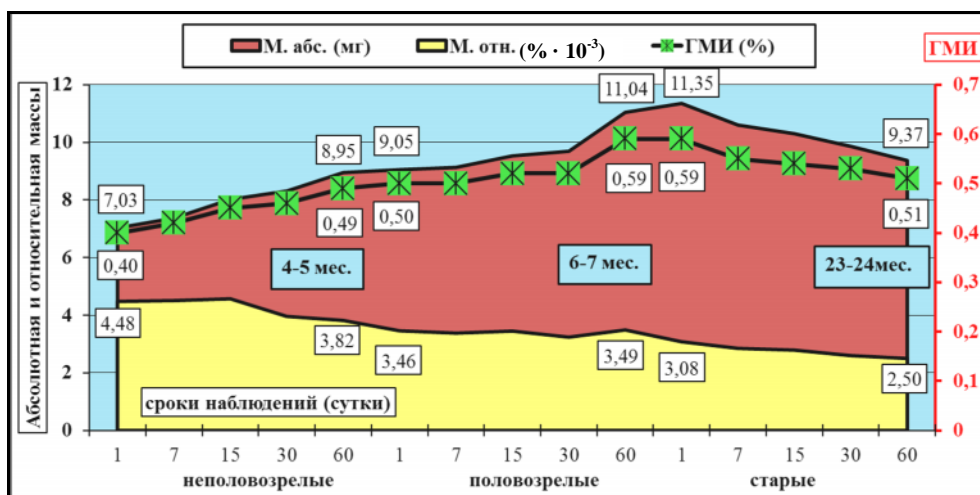


Рисунок 1 – Возрастная динамика средних значений весовых параметров гипофиза крыс-самцов в течение всех сроков наблюдений

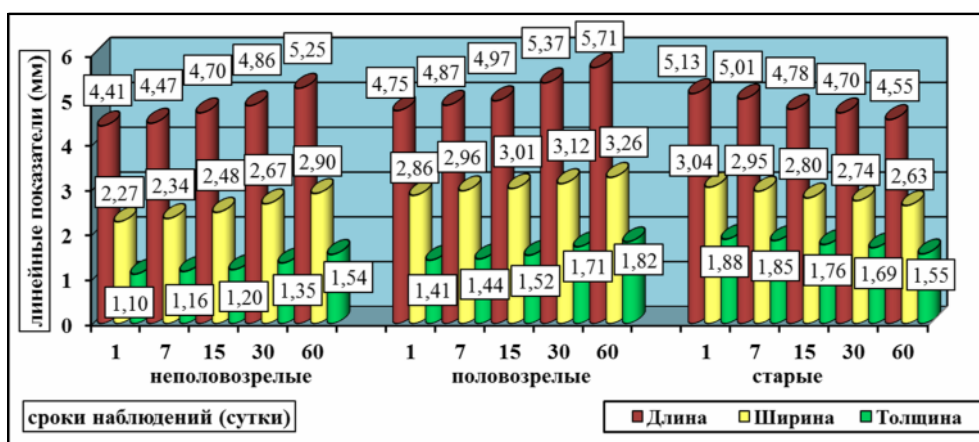


Рисунок 2 – Возрастная динамика средних значений линейных параметров гипофиза крыс-самцов в течение всех сроков наблюдений

Так, средний показатель абсолютной массы гипофиза у крыс в возрастном периоде от 3 до 22 месяцев увеличивается от 7,03 до 11,35 мг, а за следующие 2 месяца уменьшается до 9,37 мг (возраст крыс 24 месяца). Причем у крыс I серии динамика абсолютной массы гипофиза линейная, а прирост плавный и равномерный – 27,33 % (1,99 мг ($p < 0,001$)) за два месяца. У крыс II серии 60-дневный прирост данного показателя составляет 22,02 % (1,99 мг ($p < 0,001$)), причем максимально в возрасте 7 месяцев – на 13,99 % ($p < 0,001$) за период с 30-х по 60-е сутки наблюдений. У крыс III серии происходит равномерное снижение абсолютной массы гипофиза, что в процентном эквиваленте составляет 17,51 % (-1,99 мг ($p < 0,01$)) за период 1–60-е сутки наблюдений.

Таблица 1 – Возрастные изменения объема гипофиза крыс в различных контрольных группах ($M \pm m$, $n=360$)

Серия	Сроки наблюдений (сутки)	Объем гипофиза (мм ³)				Средний показатель объема гипофиза в контроле (мм ³) ($M \pm m$, $n=120$)
		Контроль № 1 ($M \pm m$, $n=90$)	Контроль № 3 ($M \pm m$, $n=90$)	Контроль № 4 ($M \pm m$, $n=90$)	Контроль № 2 ($M \pm m$, $n=90$)	
общий прирост		6,62±0,36	6,68±0,37	6,22±0,36	6,36±0,17	6,48±0,10
I ($M \pm m$, $n=120$)	1	5,68±0,15	5,75±0,19	5,83±0,23	5,49±0,06	5,73±0,06
	7	6,48±0,24	6,12±0,18	6,43±0,25	6,26±0,29	6,35±0,07
	15	7,34±0,29	7,46±0,13	7,30±0,23	7,24±0,28	7,34±0,05
	30	9,01±0,20	9,04±0,27	9,01±0,35	9,19±0,29	9,11±0,03
	60	12,31±0,43	12,43±0,46	12,05±0,49	11,85±0,17	12,20±0,10
общий прирост		7,07±0,84	7,73±0,68	7,82±0,42	8,26±0,34	7,74±0,22
II ($M \pm m$, $n=120$)	1	9,92±0,30	10,39±0,39	9,60±0,34	9,94±0,29	10,00±0,14
	7	10,75±0,31	10,67±0,52	10,14±0,48	11,37±0,41	10,79±0,21
	15	11,06±0,50	11,46±0,26	12,39±0,45	12,49±0,38	11,88±0,32
	30	14,94±0,68	15,12±0,36	14,59±0,54	15,04±0,55	14,96±0,10
	60	16,99±0,71	18,12±0,47	17,42±0,52	18,19±0,47	17,74±0,26
общий прирост		4,59±0,52	-5,74±0,47	-6,42±0,31	-5,47±0,47	-5,59±0,32
III ($M \pm m$, $n=120$)	1	14,54±0,55	15,81±0,22	15,86±0,48	14,73±0,12	15,31±0,31
	7	14,16±0,40	14,60±0,36	14,91±0,55	13,35±0,41	14,29±0,30
	15	12,59±0,28	12,35±0,48	13,04±0,53	11,25±0,44	12,35±0,34
	30	11,57±0,27	11,66±0,46	11,41±0,28	10,70±0,41	11,39±0,19
	60	9,95±0,43	10,07±0,50	9,43±0,37	9,26±0,46	9,72±0,17

Примечание: 1) показатели: М – средняя величина показателя; m – ошибка средней; n – количество исследуемых показателей в выборке. 2) статистически значимые отличия: – прироста за весь период исследования, а средних величин в сравнении с предыдущим сроком наблюдения. Один символ – вероятность ошибки $p < 0,05$; два – $p < 0,01$; три – $p < 0,001$

Относительная масса гипофиза вследствие увеличения массы тела животных с возрастом уменьшается от 0,0045 % (возраст 3 месяца) до 0,0025 % (возраст 24 месяца). Так, у крыс I серии данный показатель за два месяца снизился на 14,72 % (-0,66 % ($p < 0,05$)), причем максимально в возрасте 4 месяцев, а именно на 13,29 % ($p < 0,05$) за две недели, что связано со значительным приростом массы тела крыс в данный период жизненного цикла (30-е сутки наблюдения). У крыс II серии относительная масса гипофиза колеблется практически на одном уровне – 0,0035 %, и 60-дневный ее прирост составляет 0,65 % (0,02 %). При этом, зафиксировано статистически значимое повышение данного показателя в возрасте крыс 7 месяцев – на 7,64 % ($p < 0,05$) за период с 30-х по 60-е сутки наблюдений. У крыс III серии отмечается плавное снижение относительной массы гипофиза, что за 60 дней составляет 19,06 % (-0,59 % ($p < 0,01$)).

ГМИ у животных в возрасте от 3 до 22 месяцев возрастает от 0,40 до 0,59 %, что свидетельствует о приросте тканей гипофиза. Так, у крыс I и II серий зафиксировано равнозначное значительное увеличение данного показателя – за два месяца в 0,09 % ($p < 0,001$), что составляет 22,78 % и 18,69 % за 60 дней исследования. Однако необходимо отметить, что у

неполовозрелых крыс наблюдается плавный прирост, а у половозрелых вследствие статистически значимого повышения за период с 30-х по 60-е сутки – на 12,44 % ($p < 0,001$), что равнозначно усилению прироста абсолютной массы гипофиза в возрасте 7 месяцев. У крыс III серии в возрастном периоде 22–24 месяца зафиксировано уменьшение ГМИ от 0,59 % до 0,51 %, что за 60 дней составляет 12,39 % ($-0,08$ %).

Динамика длины (поперечного размера) гипофиза на всех этапах постнатального онтогенеза прямолинейная, причем у крыс в возрастном периоде от 3 до 7 месяцев данный показатель увеличивается от 4,41 мм до 5,71 мм, а к 24 месяцам – уменьшается до 4,55 мм. При этом у крыс I серии 60-дневный прирост длины гипофиза составляет 19,06 % (0,84 мм ($p < 0,001$)), причем статистически значимо во все периоды наблюдений – за первую неделю (7-е сутки) на 1,47 % ($p < 0,05$), за вторую (15-е сутки) – на 5,09 % ($p < 0,001$), за следующие две (30-е сутки) – на 3,35 % ($p < 0,05$) и за второй месяц исследования (60-е сутки) – на 8,03 % ($p < 0,001$). У крыс II серии прирост данного показателя составляет 20,22 % (0,96 мм ($p < 0,001$)) за два месяца, причем также, как и у молодых особей, интенсивность прироста выражена на протяжении всего наблюдаемого возрастного периода (5-7 месяцев) – на 2,47 % ($p < 0,05$) с 1-х по 7-е сутки, на 2,06 % ($p < 0,05$) с 7-х по 15-е сутки, на 8,16 % ($p < 0,001$) с 15-х по 30-е сутки и на 6,28 % ($p < 0,001$) с 30-х по 60-е сутки наблюдений. У крыс III серии происходит снижение длины гипофиза – на 11,21 % ($-0,58$ мм ($p < 0,001$)) за два месяца, причем статистически значимые сдвиги зафиксированы на 15-е сутки наблюдения на 4,50 % ($p < 0,05$) и на 60-е сутки – на 3,19 % ($p < 0,01$).

Ширина (передне-задний размер) гипофиза с возрастом увеличивается от 2,27 мм (3 месяца) до 3,26 мм (7 месяцев) и к 24 месяцам уменьшается до 2,63 мм. Так, у крыс I серии отмечается наиболее интенсивный рост данного показателя – на 27,67 % (0,63 мм ($p < 0,001$)) за два месяца, причем статистически значимые изменения установлены на 15-е, 30-е и 60-е сутки наблюдений – на 5,98 % ($p < 0,01$), 7,35 % ($p < 0,001$) и 8,63 % ($p < 0,001$) в сравнении с предыдущими сроками наблюдений (7-ми, 15-ми и 30-ми сутками соответственно). У крыс II серии 60-дневный прирост ширины гипофиза составляет 14,17 % (0,41 мм ($p < 0,001$)). При этом зафиксировано статистически значимое повышение данного показателя в возрасте крыс 7 месяцев – на 4,48 % ($p < 0,001$) за период с 30-х по 60-е сутки наблюдений. У крыс III серии отмечается снижение данного показателя – на 13,43 % ($-0,41$ мм ($p < 0,01$)) за два месяца с максимумом изменений на 15-е и 60-е сутки наблюдений – на 4,92 % ($p < 0,05$) и 4,02 % ($p < 0,05$).

Толщина гипофиза у животных интенсивно увеличивается в возрасте от 3 до 22 месяцев от 1,10 до 1,88 мм, что свидетельствует об активном приросте тканей гипофиза. Так, у крыс I и II серий зафиксировано значительное увеличение данного показателя за два месяца – на 0,44 ($p < 0,001$) и 0,41 мм ($p < 0,001$) соответственно. При этом у неполовозрелых крыс интенсивность прироста толщины гипофиза выражена в течение всех сроков наблюдений с максимумом в возрастном периоде 4-5 месяцев, что в процентном соотношении составляет на 7-е сутки 5,71 % ($p < 0,01$), на 15-е сутки – 3,89 % ($p < 0,01$), на 30-е сутки – 11,85 % ($p < 0,001$) и на 60-е сутки – 14,13 % ($p < 0,001$). У половозрелых крыс статистически значимое повышение данного показателя зафиксировано на 15-е, 30-е и 60-е сутки наблюдений с максимумом в возрасте 6 месяцев и составляет 5,92 % ($p < 0,05$), 12,17 % ($p < 0,001$) и 6,74 % ($p < 0,001$) в сравнении с предыдущими сроками наблюдений. У крыс III серии в возрастном периоде от 22 до 24 месяцев зафиксировано уменьшение толщины гипофиза от 1,88 до 1,55 мм, что составляет 17,42 % ($-0,33$ мм ($p < 0,001$)). Статистически

значимые сдвиги выявлены также, как и в предыдущей возрастной серии, на 15-е, 30-е и 60-е сутки наблюдений – на 4,86 % ($p < 0,01$), 4,11 % ($p < 0,05$) и 8,14 % ($p < 0,001$).

В связи с активным ростом линейных параметров гипофиза в течение жизненного цикла животных наиболее выраженные изменения выявлены в динамике такого показателя, как объем изучаемого органа. У крыс I серии гипофизы увеличиваются в объеме в 2,1 раза (6,48 мм³ ($p < 0,001$)) за два месяца. При этом отмечается прямолинейное усиление прироста с течением времени наблюдения, что составляет за первую неделю (7-е сутки) 10,85 % ($p < 0,001$), за вторую (15-е сутки) – 15,67 % ($p < 0,001$), к 30-е суткам – 24,08 % ($p < 0,001$) и максимально в возрасте 5 месяцев (60 суток) – 33,96 % ($p < 0,001$). У крыс II серии данный показатель увеличивается в 1,8 раз (7,74 мм³ ($p < 0,001$)) за два месяца с пиком прироста в возрасте 6 месяцев, что в процентном соотношении составляет 7,96 % ($p < 0,05$) с 1-х по 7-е сутки, 10,11 % ($p < 0,05$) - с 7-х по 15-е сутки, 25,89 % ($p < 0,001$) с 15-х по 30-е сутки и 18,58 % ($p < 0,001$) - с 30-х по 60-е сутки наблюдений. У крыс III серии происходит уменьшение объема гипофиза – на 36,52 % (-5,59 мм³ ($p < 0,001$)) за два месяца, причем статистически значимые сдвиги также зафиксированы в течение всех сроков наблюдений – на 7-е сутки на 6,66 % ($p < 0,05$), на 15-е сутки – на 13,57 % ($p < 0,01$), на 30-е сутки – на 7,82 % ($p < 0,05$) и на 60-е сутки – на 14,65 % ($p < 0,001$).

Плотность (удельный вес) гипофиза у крыс в отличие от предыдущих параметров уменьшается от 1,23 до 0,62 мг/мм³ в возрасте от 3 до 7 месяцев, а в дальнейшем увеличивается и составляет 0,96 мг/мм³ к 24 месяцам. У крыс I серии отмечается наиболее интенсивное снижение данного показателя на 40,28 % (-0,49 мг/мм³ ($p < 0,001$)) за два месяца, причем максимально на 30-е и 60-е сутки наблюдений – на 16,48 ($p < 0,01$) и 19,71 % ($p < 0,001$) в возрасте 4 и 5 месяцев соответственно. У крыс II серии 60-дневное снижение плотности гипофиза составляет 31,18 % (-0,28 мг/мм³ ($p < 0,001$)). При этом статистически значимые сдвиги зафиксированы на 7-е и 30-е сутки наблюдений – на 6,54 ($p < 0,05$) и 19,47 % ($p < 0,001$). У крыс III серии отмечается прирост данного показателя на 29,58 % (0,22 мг/мм³ ($p < 0,01$)) за два месяца с максимумом изменений на 15-е и 60-е сутки – на 12,41 ($p < 0,05$) и 11,40 % ($p < 0,05$).

ВЫВОДЫ

1. Интенсивность прироста органометрических параметров гипофиза имеет линейный фазный характер и уменьшается с возрастом. Это связано у неполовозрелых крыс со становлением, у половозрелых – с относительной стабильностью, а у крыс периода выраженных старческих изменений – с истощением регуляторных систем организма.

2. Динамика весовых параметров гипофиза свидетельствует об активном приросте его тканей с возрастом, а именно с 3 до 22 месяцев, и уменьшении изучаемых показателей в позднем периоде онтогенеза (24 месяца).

3. Рост линейных параметров гипофиза преимущественно происходит в возрасте 3–7 месяцев, вследствие чего изучаемый орган увеличивается в объеме и становится менее плотным. В позднем периоде онтогенеза (24 месяца) отмечаются уменьшение длины, ширины, толщины и объема и соответственно увеличение удельного веса гипофиза.

4. Структурная организация гипофиза крыс на всех этапах постнатального онтогенеза не зависит от сезонов года и одинакова у интактных животных и после длительного применения физиологического раствора независимо от пути его введения.

ПЕРСПЕКТИВЫ ДАЛЬНЕЙШИХ ИССЛЕДОВАНИЙ В ДАННОМ НАПРАВЛЕНИИ

Перспективным является анатомо-экспериментальное исследование морфогенеза гипофиза при экзогенном воздействии на организм экологически неблагоприятных летучих компонентов эпоксидных смол в различные возрастные периоды.

СТРУКТУРНА ОРГАНІЗАЦІЯ ГІПОФІЗА ЩУРІВ НА РІЗНИХ ЕТАПАХ ПОСТНАТАЛЬНОГО ОНТОГЕНЕЗУ

К. О. Фомина, В. В. Сикора¹,

Державний заклад «Луганський державний медичний університет», м. Луганськ;

¹Медичний інститут Сумського державного університету, м. Суми

На підставі анатомо-експериментального дослідження 360 нативних препаратів гіпофіза щурів-самців встановлено, що активний приріст його вагових параметрів відбувається від 3 до 22 місяців, зростання лінійних параметрів – у віці від 3 до 7 місяців, внаслідок чого гіпофізи збільшуються в об'ємі і стають менш щільними. У пізньому періоді онтогенезу – від 22 до 24 місяців - відбувається інволюція морфометричних показників і відповідно збільшення питомої ваги гіпофіза. Виявлені вікові закономірності структурної організації центрального органа ендокринної системи поглиблюють відомі дані та мають прикладне значення в експериментальній медицині.

Ключові слова: гіпофіз, структура, щури, вік.

STRUCTURAL ORGANIZATION OF THE PITUITARY GLAND OF RATS AT DIFFERENT STAGES OF POSTNATAL ONTOGENESIS

K. A. Fomina, V. V. Sikora¹,

SI "Lugansk State Medical University", Lugansk;

¹Sumy State University, Sumy

Anatomic-experimental study of 360 native pituitary gland preparations of rats-males revealed that the active growth of its weight parameters were between the ages of 3 to 22 months, the growth of linear parameters – from 3 to 7 months, resulting in hypophysis increased in volume and became less dense. In the later period of ontogenesis – from 22 to 24 months, there was an involution of morphometric parameters and, consequently, increase the density of the pituitary gland. Identified patterns of age-related structural organization of the central organ of the endocrine system deepen the known data and have practical value in experimental medicine.

Key words: pituitary, structure, rats, age.

СПИСОК ЛІТЕРАТУРИ

1. Фомина К. А. Эндокринный статус белых крыс различного возраста в обычных условиях окружающей среды / К. А. Фомина // Вісник проблем біології і медицини. – 2011. – Вип. 2, Том 1. – С. 175–177.
2. Пикалюк В. С. Возможности макро-микро-анатомических методов в исследовании гипофизов белых крыс / В. С. Пикалюк, Е. Ю. Бессалова // Український морфологічний альманах. – 2011. – Том 9, № 3. – С. 200–202.
3. Фомина К. А. Анатомические особенности идентификации и выделения органов нейроэндокринной системы у белых лабораторных крыс в условиях эксперимента / К. А. Фомина, В. В. Сикора, А. С. Стрига и др. // Український медичний альманах. – 2012. – Том 15, № 2 (додаток). – С. 104–105.
4. Бессалова Е. Ю. Возрастная макро-микро-анатомия гипофизов белых крыс / Е. Ю. Бессалова // Морфология. – 2011. – Том 5, № 3. – С. 41–45.
5. Ноздрачев А. Д. Анатомия крысы (лабораторные животные) / А. Д. Ноздрачев, Е. Л. Поляков. – СПб. : Лань, 2001. – 464 с. (С. 159).

Поступила в редакцию 11 июня 2012 г.