

УДК 611.018.4:612.75:504.054:615.036.8

ДИНАМІКА МОРФОМЕТРИЧНИХ ЗМІН КІСТКОВОЇ ТКАНИНИ ЩУРІВ ЗА ДІЇ НИЗЬКИХ ДОЗ ОПРОМІНЕННЯ ТА ПРОВЕДЕННЯМ КОРЕКЦІЇ ПРЕПАРАТОМ «КАЛЬЦІЙ – ГЛЮКОНАТ»

Маркевич О. В.*

Сумський державний університет
вул. Римського-Корсакова, 2, 40007, Суми, Україна
(отримано 28.03.2013, надруковано 02.07.2013)

У роботі вивчено зміни кісткової тканини тварин різних вікових груп в умовах опромінення малими дозами радіації. Встановлено, що при застосуванні коректору «кальцію – глюконат» помітне зменшення явищ остеопорозу особливо в молодому віці, а у старечих щурів відмічається сповільнення прогресування явищ остеопорозу.

Ключові слова: низькі дози радіації, кістки скелету: плечова, кульшова, хребці, остеопороз.

* elena--14@list.ru

Вступ.

На даний час актуальним є вивчення етіології, патогенезу, клінічного перебігу, лікування та ускладнення багатьох соматичних захворювань, які мають велику кількість відомих та невідомих етіологічних факторів, зокрема, остеопорозу. Проблема біологічного впливу іонізуючого опромінення пов'язана з появою недоброякісних пухлин, ростом, розвитком, старінням та спадковістю організму [4,5].

Зростаюче використання випромінювання в різних галузях промисловості, медицини та біології, небезпека аварій на АЕС – все це постійно посилює негативний вплив іонізуючої радіації на різноманітні компоненти біосфери, зокрема людину. Яскравим прикладом є аварія на Чорнобильській АЕС в 1986 році, внаслідок якої спостерігається підвищення радіаційного фону в деяких регіонах України, що згубно впливає на здоров'я усіх вікових груп населення. А також занепокоєння в світі після техногенної катастрофи в Японії на АЕС «Токаїмура» в 1999 році та АЕС «Фукусімі – 1» в 2011 році. В літературних джерелах достатньо широко висвітлюється вплив малих доз радіації, однак майже відсутні відомості про вплив цих факторів на кісткову тканину [1,4,5,6]. З'явилися повідомлення з даними про променево ураження кісток (остеопороз, некроз, остеоліз, остит, остеомієліт) [2].

Метою даного дослідження стало вивчення ефективності дії препарату «Кальцій - Глюконат» для зменшення проявів остеопорозу в умовах впливу малих доз іонізуючого випромінювання.

Матеріали і методи.

Дослідження проведено на 58 білих безпородних щурах – самцях різного віку. Вік кожної тварини визначався двома умовами: кількістю днів від народження та масою. До молодих тварин були віднесені щури у віці 3-х місяців з масою 90 - 100 г; до зрілих – у віці 8 місяців, з масою 150 - 170 г; до щурів виражених інволютивних змін – 22 міс. і масою 200 - 220 г. Які перебували в стаціонарних умовах віварію. Досліди проводили згідно з «Правилами проведення робіт з використанням експериментальних тварин» [3] та дотриманням міжнародних принципів Європейської конвенції про захист хребетних тварин (Страсбург, 1986).

Всіх щурів опромінювали дозою 0,3Гр та розподілено на дві групи: контрольну та експериментальну. Експериментальна група щурів отримувала «Кальцій - глюконат». Опромінення проводилося в Сумському онкодиспансері на установці "Rocus" (енергія квантів 1,25 MeV, потужність дози 60 Р/хв) одноразово. Всі тварини з експерименту виводились одномоментно через місяць після опромінення. Тваринам експериментальної серії із проведенням корекції кальцій – глюконат – вводився розчин для ін'єкцій внутрішньо м'язево по 58мг – 1раз на добу. Дозу для

досліджуваних тварин розраховували за формулою розрахунку за рекомендацією Р.С. та Ю.Р. Риболовлевих:

$$\text{Доза для щура} = \frac{\text{Доза для людини} \times r}{R},$$

де r – коефіцієнт видової витривалості для щурів = 3,62

R – коефіцієнт видової витривалості = 0,57

Через один місяць тварин забивали методом декапітації під ефірним наркозом.

У декапітованих тварин скелетували плечову (трубчатую) кістку, II - III й поперековий хребець (губчата) та кульшові кістки (плоска), після чого кістки промивались дистильованою водою, просушувалися між листками фільтрувального паперу, зважувалися на аналітичних вагах ВЛР-200 з точністю до 0,01 мг. Готували гістологічні препарати товщиною 5-7 мкм та забарвлювали гематоксилін-еозином та за Ван-Гізеном. Проводили остеометрію, морфометрію, гістологічне дослідження та визначали хімічний склад. Морфометричні дослідження проводили на світловому мікроскопі «Olimpus» за допомогою комп'ютерних програм «Відео Тест 5,0» та «Відео розмір 5,0».

Статистична обробка отриманих даних проводилась із визначенням середньої арифметичної (M), похибки середньої арифметичної (m), із достовірності різниць величин (P) з використанням критерію Ст'юдента (t). Достатньою вважали ймовірність помилки менше 5% ($p < 0,05$). Обробка результатів досліджень проводилась з використанням пакету програм Excel.

Результати дослідження.

На гістологічних препаратах діафіза плечової кістки щурів у яких проводилась корекція, бачимо уповільнення перебудови грубоволокнистої кісткової тканини в пластинчасту. Зменшується діаметр остенів на 2,89% ($p > 0,05$), високодиференційовані клітини перетворюються в архиостеони та протеостеони, діаметр яких менший, ніж в контрольній групі на 1,95% ($p > 0,05$). Площа компактної речовини знизилась на 1,73% ($p > 0,05$). Ширина остеонного шару плечової кістки менша в порівнянні із контрольною групою у молодих щурів на 5,13% ($p < 0,05$), із вираженими інволютивними змінами на 7,53% ($p < 0,05$) та у старечих на 4,98% ($p < 0,05$). Діаметр остеонів теж менший за показники в порівнянні із контрольними тваринами на 5,11% ($p < 0,05$), 4,76% ($p < 0,05$) та

5,47% ($p < 0,05$). Збільшується ширина внутрішніх крайових пластин на 1,96% ($p > 0,05$). Остеонний шар звужений на 1,27% ($p > 0,05$) та зміщений в сторону переосту. Епіфізарний хрящ звужується на 5,12% у порівнянні із контролем. Цей процес здійснюється за рахунок зони проліферуючого хряща, яка зменшена на 6,42%. Індиферентний хрящ майже не змінений у молодих щурів. Спостерігається значне розширення шару деструктивних клітин у зрілих щурів, який має ділянки неправильної форми та тяжкі кальцифікації, що оточені вузькою зоною енхондральної кістки. У старечих щурів помітне зменшення ділянок деструктивних клітин та кальцифікації.

Вентральна та дорзальна довжина тіла хребця, також довжина тазової кістки менша у молодих щурів на 8,52% та 9,17% ($p < 0,05$), і 2,15% ($p < 0,05$), у статевозрілих щурів 9,17% та 10,20% ($p < 0,05$), 4,92% ($p < 0,05$), у старечих тварин 10,22% та 13,64% ($p < 0,05$), та 8,21% ($p < 0,05$). Різниця товщини тіла хребця із показниками експериментальної групи щурів відповідно склала 7,45% ($p < 0,05$), 8,72% ($p < 0,05$) та 11,58% ($p < 0,05$). При гістологічному дослідженні кісткової тканини поперекового хребця та кульшової кістки в даній групі помітне витончення балок спонгіози та зменшення кількості остеобластів переважно на периферії кістки.

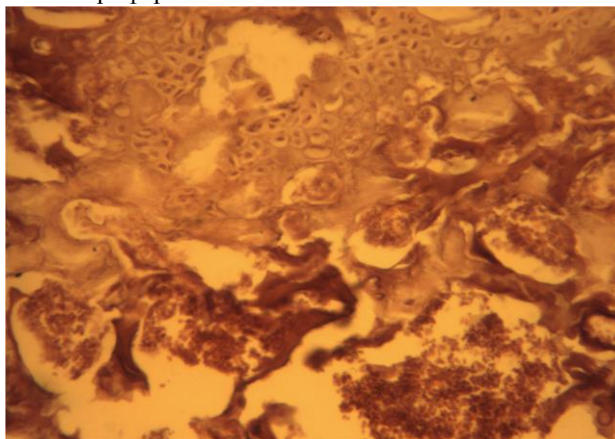


Рисунок 1. – Поперековий хребець щура з вираженими інволютивними змінами після опромінення дозою в 0,3 Гр. Фарбування за Ван-Гізеном. Zoom X300.

Зі сторони хімічного складу зміни теж помітні, вміст води в експериментальній групі відповідно до віку тварин склав в плечовій кістці 6,11% ($p > 0,05$) у молодих щурів, 7,72% ($p > 0,05$) у зрілих щурів та у старечих – 5,84%

($p > 0,05$). В тазовій кістці та поперековому хребці також помітне зменшення вмісту вологи у молодих щурів – 4,31% та 5,78% ($p > 0,05$), у зрілих щурів змінами 3,84% та 8,03% ($p > 0,05$) та відповідно у старечих щурів на 5,74% та 4,46% ($p > 0,05$).

Незначне зменшення різниці рівня мінеральних речовин, відповідно у молодих щурів в плечовій кістці 3,21% ($p > 0,05$), тазовій кістці на 4,85 ($p > 0,05$) та поперековому хребці на 3,64 ($p > 0,05$), у зрілих щурів в плечовій кістці на 5,37% ($p > 0,05$), тазовій кістці на 6,12 ($p > 0,05$) та поперековому хребці на 5,28 ($p > 0,05$), відповідно у старечих щурів показники теж зменшились в плечовій кістці на 5,78% ($p > 0,05$), тазовій кістці на 4,93 ($p > 0,05$) та поперековому хребці на 5,28 ($p > 0,05$).

Рівень вмісту кальцію у молодих щурів в поперекову хребці склав 9,68% ($p > 0,05$), в плечовій та тазовій на 7,39% ($p > 0,05$), 6,16% ($p > 0,05$).

А різниця вмісту магнію, міді та марганцю найбільше помітні в поперекових хребцях, хоч і помітні зміни в плечовій та тазовій кістках.

Висновки.

Таким чином, опромінення в дозі 0,3 г викликає взаємозв'язані перетворення в кістковій тканині, що відмічається деструктивним ураженням досліджуваної тканини та кальцифікацією, а при застосуванні коректору «кальцію – глюконат» помітне зменшення явищ остеопорозу особливо в молодому віці, а у старечих щурів відмічається сповільнення прогресування явищ остеопорозу.

Перспективи подальших досліджень.

Перспективним є, подальше дослідження кісткової системи в умовах впливу низьких доз радіації на ультрамікроскопічному рівні з метою розроблення рекомендацій для клінічних досліджень. Отримані експериментальні дані можуть бути використані для наукового обґрунтування патогенетичного лікування та шляхів корекції виявлених змін.

ДИНАМИКА МОРФОМЕТРИЧЕСКИХ ИЗМЕНЕНИЙ КОСТНОЙ ТКАНИ КРЫС ПОД ДЕЙСТВИЕМ НИЗКИХ ДОЗ ОБЛУЧЕНИЯ И КОРРЕКЦИИ ПРЕПАРАТОМ «КАЛЬЦИЙ - ГЛЮКОНАТ»

Маркевич Е. В.

*Сумский государственный университет
ул. Римского-Корсакова, 2, 40007, Сумы, Украина*

В работе изучены изменения костной системы животных разных возрастных групп в условиях облучения малыми дозами радиации. Выявлено, что при использовании корректора «Кальций -

Список опрацьованої літератури:

1. Бурлакова Е.Б. Новые аспекты закономерностей действия низкоинтенсивного облучения в малых дозах / Е.Б. Бурлакова, А.Н. Голощанов, Г.П. Жажина // Радиацион. биол. Радиоэкол. – 1999. – Т. 39, № 1. – С. 26-34.
2. Родіонова Н.В. Остеопороз та інкорпоровані радіонукліди / Н.В. Родіонова, О.С. Музиченко, Є.І. Домашевська // Український медичний альманах. – 2000. – № 1. – С. 49.
3. Закон України “Про захист тварин від жорстокого поводження” від 21.02.2006 р., № 3447.
4. Коршун М.М. Закономірності вільно радикального окислення та енергетичного обміну в життєво важливих органах експериментальних тварин при тривалій дії малих доз іонізуючої радіації та хімічних забруднювачів ґрунту / М.М. Коршун, Н.А. Колесова, І.І. Ткаченко // Современные проблемы токсикологии. – 2001. – № 1. – С. 32-38.
5. Серебряный А.М. О реакции клеточной популяции на облучение в малых дозах / А.М. Серебряный, А.В. Алещенко, В.Я. Готлиб // Радиацион. Биол. Радиоэкол. – 2007. – № 1. – С. 93-99.
6. Сикора В.З. Ультраструктурные изменения длинных трубчатых костей под воздействием ионизирующей радиации в малых дозах / В.З. Сикора, В.И. Каваре, Г.Ф. Ткач // Вісник Сумського державного університету. – 2002. – № 8 (41). – С. 28-33.

глюконат» наблюдаются уменьшения явлений остеопороза особенно у молодых животных, а у старых животных – уменьшение прогрессирования остеопороза.

Ключевые слова: низкие дозы радиации, плечевая кость, тазовая кость, поясничные позвонки, остеопороз.

**DYNAMICS OF RAT'S BONE TISSUE MORPHOMETRIC CHANGES
INFLUENCED BY THE LOW DOSES OF RADIATION
AND THEIR FURTHER CORRECTION BY THE «CALCIUM - GLUCONATE» MEDICATION**

Markevych O. V.

Sumy State University

2, Rymaskogo-Korsakova St., Sumy, Ukraine

This article is devoted to study the changes of the rat's bone tissue of different age groups influenced by the radiation low doses. It is proved that application of «calcium - gluconate» provides significant decrease of osteoporosis especially at a young age, while the progression of osteoporosis is slowed down in the old rats.

Key words: low radiation doses, the bones of skeleton: shoulder, vertebrae, osteoporosis.