



УКРАЇНА

(19) **UA** (11) **111522** (13) **U**
(51) МПК

A61B 18/20 (2006.01)

A61N 5/067 (2006.01)

ДЕРЖАВНА СЛУЖБА
ІНТЕЛЕКТУАЛЬНОЇ
ВЛАСНОСТІ
УКРАЇНИ

(12) ОПИС ДО ПАТЕНТУ НА КОРИСНУ МОДЕЛЬ

(21) Номер заявки: u 2016 05526	(72) Винахідник(и): Мелеховець Юрій Володимирович (UA), Леонов Василь Васильович (UA), Мелеховець Оксана Костянтинівна (UA)
(22) Дата подання заявки: 23.05.2016	(73) Власник(и): СУМСЬКИЙ ДЕРЖАВНИЙ УНІВЕРСИТЕТ, вул. Римського-Корсакова, 2, м. Суми, 40007 (UA)
(24) Дата, з якої є чинними права на корисну модель: 10.11.2016	
(46) Публікація відомостей про видачу патенту: 10.11.2016, Бюл.№ 21	

(54) СПОСІБ ЛІКУВАННЯ ВАРИКОЗНОЇ ХВОРОБИ ВЕН НИЖНІХ КІНЦІВОК

(57) Реферат:

Спосіб лікування варикозної хвороби вен нижніх кінцівок включає проведення малоінвазивної лазерної коагуляції варикозно змінених вен шляхом введення лазерного світловоду під контролем ультразвукової навігації. Лазерну коагуляцію здійснюють із застосуванням низькоенергетичного режиму лазерного випромінювання з довжиною хвилі 1470 нм, потужністю 10 Вт з середньою лінійною щільністю енергетичної дози 30 Дж/см, при цьому швидкість тракції світловоду при проведенні лазерної коагуляції становить від 3 мм/с, створюють щільну компресію судини завдяки виконанню кросектомії, формуванню паравенозної подушки та компресії оперованих кінцівок еластичним бинтуванням.

UA 111522 U

Корисна модель належить до медицини, а саме до хірургії, і може бути використана для лікування варикозної хвороби вен нижніх кінцівок з використанням ендовазальної лазерної коагуляції.

5 Енденозна лазерна коагуляція (ЕВЛК) судин належить до малоінвазивних черезшкірних втручань та є одним з домінуючих методів хірургічного лікування варикозної хвороби нижніх кінцівок (ВХНК). Дискусії останніх років в галузі світлової флебології щодо удосконалення методів термічної абляції судин мають мету досягнення незворотної оклюзії варикознозмінених вен за умов максимального зниження травматичності даних процедур. Дослідження останнього десятиріччя свідчать про 95 % успішність ЕВЛК при застосуванні високої потужності - 60-100 Вт та лінійної щільності енергії 60-80 Дж/см. Але високоенергетичні режими мають дуже високий відсоток ускладнень - тромбози глибоких вен - до 16 %, пошкодження феморального нерва - до 36,5 %, флебіти - до 12 % (С.М. Johnson, R.V. McLafferty, 2007 р.)

10 Як найближчий аналог цього методу вибрано спосіб ендовазальної лазерної коагуляції великої підшкірної вени нижньої кінцівки (Чернуха Л.М., Гуч А.О., Артеменко М.О, Влайков Г.Г., патент 24657 U, МПКА61В17/00, 2007 р.). Спосіб, вибраний за прототип, включає проведення кросектомії, введення ретроградно лазерного катетера під ультразвуковим контролем в велику підшкірну вену (ВПВ) нижньої кінцівки з наступним антеградним видаленням лазерного катетера з одночасною коагуляцією. При цьому використовується неодимовий ітрій-алюмінієвий лазер (Nd-YAG) потужністю 70 Вт.

20 Недоліком цього методу є використання високоенергетичного режиму випромінювання, що має високий ризик термічних пошкоджень паравенозних тканин.

В основу корисної моделі, що заявляється, поставлена задача удосконалення способу ЕВЛК шляхом мінімізації термального впливу лазерного випромінювання на судинну стінку та запобігання таким ускладненням, як перфорації, тромбози, порушення іннервації, флебіти, післяопераційна гіперпігментація, екхімози, больові тяжі, відчуття дискомфорту та "локальної напруги" вздовж фіброзного стовбура, що сприятиме покращенню життя хворих на ВХНК.

Поставлена задача вирішується тим, що у відомому способі лікування варикозної хвороби вен нижніх кінцівок шляхом проведення малоінвазивної лазерної коагуляції варикозно змінених вен із використанням лазерного світловоду під контролем ультразвукової навігації, згідно із корисною моделлю, лазерну коагуляцію проводять при низькоенергетичному режимі лазерного випромінювання з довжиною хвилі 1470 нм, потужністю 10 Вт з середньою лінійною щільністю енергетичної дози 30 Дж/см, швидкістю тракції світловоду від 3 мм/с, створюють компресію судини завдяки виконанню кросектомії, формуванню паравазальної подушки та компресії оперованої кінцівки еластичним бинтуванням.

35 Використання заявлюваного способу з усіма суттєвими ознаками, включаючи відмінні, дозволяє мінімізувати термальний вплив лазерного випромінювання на судинну стінку, що запобігає термічним пошкодженням паравенозних тканин та повністю вирішує поставлену задачу, яка направлена на покращення якості життя хворих на варикозну хворобу нижніх кінцівок. Пояснюється це наступним.

40 При плануванні ЕВЛК головним завданням є підбір оптимальної щільності енергії випромінювання, що спричиняє мінімальне пошкодженням судинної стінки, та водночас є достатньою для розвитку незворотної судинної оклюзії варикозно зміненої вени.

За даними лазерної фізики вплив світлової енергії на тканини при використанні різних лінійних щільностей значно відрізняється, при цьому межовим рівнем є 30 Дж/см (Жилін К.М). 45 Механізм дії водопоглинаючого лазера на кров та венозну стінку при лінійній щільності менш за 30 Дж/см складається з механізму "бульбочок пару, безпосередньої дії лазерного випромінювання на судинну стінку, дифузії тепла від перегрітого торця світловоду та можливості його безпосереднього контакту зі стінкою" Домінуючими механізмами в даному діапазоні енергетичних навантажень є поєднання механізму "теплової труби", тобто бульбочок пари, та безпосередньої дії лазерного випромінювання на венозну стінку. При застосуванні 50 більших енергій діапазону 30-80 Дж/см додається механізм, пов'язаний з суттєвим вигоранням крові, випадінням нагару на внутрішні стінки вени (карбонізація), що посилює пошкодження стінки безпосередньо лазерним випромінюванням. Тому для виконання поставленого нами завдання нами було вибрано лінійну щільність 30 Дж/см. Але для забезпечення проникнення 55 лазерної енергії низької лінійної щільності на всі шари венозної стінки потрібно збільшити час впливу та забезпечити максимально щільний контакт джерела випромінювання з венозною стінкою. Останнє можливо за умов зниження внутрішньосудинного градієнта тиску за рахунок видавлювання крові з ВПВ при кросектомії та створення паравазальної компресії введенням додаткової рідини в міжфасціальний простір на довжину фрагмента вени, що буде 60 коагулюватися.

Запропоновані енергетичні параметри коагуляції, такі як довжина хвилі лазерного випромінювання 1470 нм, потужність 10 Вт і швидкість тракції світловоду 3 мм/с у сукупності дозволяють забезпечити досягнення цільової лінійної щільності енергії 30 Дж/с, що в цілому сприятиме вирішенню задачі по удосконаленню способу ЕВЛК.

5 Суть корисної моделі пояснюється кресленням, де на Фіг. 1 зображена ультрасонограма ВПВ до операції у подовжній площині в кольоровому режимі; на Фіг. 2 - ультрасонограма ВПВ через один тиждень після операції у подовжній площині в кольоровому режимі, на Фіг. 3 - ультрасонограма ВПВ через один тиждень після операції у подовжній площині в сірошкальному режимі, на Фіг. 4 - ультрасонограма ВПВ через 1,5 місяці після операції у подовжній площині в сірошкальному режимі.

10 Спосіб здійснюється наступним чином. Через підпахвинний доступ виконується кросектомія ВПВ та/або через підколінний доступ для малої підшкірної вени (МПВ). Паралельно пахвинній складці у косоперековому напрямку виконується розтинання тканин в проекції сафено-феморального сполучення, виділяється та лігується гирло ВПВ та впадаючі в неї притоки (за необхідністю). Ствол ВПВ перетинається та прошивається на відстані 0,5 см від місця впадіння в стегову вену. Кросектомія МПВ виконується на відстані 5-10 мм від її впадіння у підколінну вену, проксимальний кінець легується. Прошивається та перев'язується. Виконується пункція ВПВ або МПВ голкою G14 на рівні або дистальніше нижньої границі рефлюкса, що визначається УЗ-дослідженням, в просвіт вени вводиться торцеве світлооптичне волокно з діаметром 600 мкм в проксимальному напрямку до вени більшого порядку (стегової вени при втручанні на ВПВ, підколінної вени при втручанні на МПВ або до ВПВ при коагуляції її припливів) Для забезпечення зовнішньої компресії вени та видавлювання крові з необхідного сегмента використовується положення Тренделенбурга та формується паравазальна подушка. У разі локального обезболювання проводиться тумесцентна анестезія охолодженим розчином Клейна (розрахункова доза - 0,1 % розчин лідокаїну з натрієм бікарбонатом в дозі 5-10 мл на 1 см довжини вени), у разі перидуральної анестезії використовується охолоджений фізіологічний розчин NaCl 0.9 %. Швидкість тракції світловоду при проведенні лазерної коагуляції складає 3 мм/с. Заключним етапом операції є компресія оперованих кінцівок еластичним бинтуванням Дозована хода у компресійному трикотажі другого класу виконується протягом 1 години. Час післяопераційного нагляду за хворими в середньому складає 2 години.

20 Для оцінки енергетичного впливу на судинну стінку застосовуються наступні показники: потужність (Вт; Дж/с), сумарна потужність (Дж), лінійна щільність енергії (Дж/см), ендовазальний флюенс (Дж/см²). Лазерна енергія вимірюється в Дж, та може бути представлена у вигляді щільності енергії, що за визначенням є відношенням кількості енергії до відповідної площі поглинання (Дж/см²), або у вигляді лінійної щільності енергії - кількість енергії з розрахунку на кожний міліметр стріпінгу без урахування діаметра вени (Дж/см). Останній показник нівелює похибку в використанні нерівномірних розмірів діаметра деформованих вен при розрахунку площі судини. Для досягнення лінійної щільності енергії 30 Дж на 1 см стріпінгу вени при потужності лазерного випромінювання 10 Вт необхідною швидкістю тракції світловоду є 3 мм/с.

40 Спосіб низькоенергетичного ЕВЛК опрацьовано нами у 102 хворих (108 кінцівок). Отримані результати лікування свідчать про повну незворотну облітерацію судин протягом 6 місяців після операції, значно меншу за статистичну кількість ускладнень, та відсутність реканалізації в жодному випадку протягом 3 років.

45 Приклад. Хвора Ю, 50 р., була прийнята 06.01.2016 р. на амбулаторне лікування в ТОВ "Сумська клініка лазерної медицини", м. Суми (медична карта амбулаторного хворого № 3). Скарги на множинні розширені вени правої нижньої кінцівки, набряки на рівні нижньої третини кінцівки, відчуття втомленості м'язів, нічні судоми правої нижньої кінцівки Об'єктивно: множинні варикозно розширені вени по передне-медіальній та задній поверхні стегна та гомілки, набряки та гіперпігментація в нижній третині гомілки, болісність даного регіону при пальпації. 50 Сонографічно: глибокі вени нижньої кінцівки прохідні, при виконанні проксимальної компресійної проби Сігала патологічний рефлюкс не реєструється. ВПВ: остіальний та преостіальний клапани неспроможні, патологічний рефлюкс більший за 2 с, діаметр ВПВ у лежачому стані в точці виміру на 3 см дистальніше від сафено-феморального сполучення складав 10,6 мм. При кольоровій доплерографії у просвіті ВПВ визначається турбулентний потік крові (Фіг. 1). Діагноз: 55 варикозне розширення підшкірних вен правої нижньої кінцівки. ХВН II. СЕАР: C4aSEpAsPr.

Лікування. Операція (протокол № 16 від 06.01.2016 р.) - енденозна лазерна коагуляція ВПВ проводилася апаратом "Ліка-хірург" (виробництво НВПП "Фотоніка плюс", м. Черкаси), що генерував безперервне випромінювання з довжиною хвилі 1470 нм та потужністю 10 Вт. Лінійна щільність енергії складала 30 Дж/см. В асептичних умовах під епідуральною анестезією 60 виконаний розріз шкіри в пахвинній ділянці. Виділений стовбур ВПВ на відстані 0,5 см від

сафенофеморального сполучення, виконана кросектомія. Проксимальний кінець прошитий та легований. Дистальний край ВПВ пунктований голкою Vasofix Braun 14 G. Антеградно заведений провідник з трубкою. Після виведення провідника заведений світловод. Виконана паравазальна подушка. Проведена коагуляція в антеградному напрямку зі швидкістю тракції 3 мм/с. Довжина стріпінга 70 см. Сумарна потужність 2100 Дж. Накладені шви на шкіру (пахвинна ділянка) в місцях розрізів, напівспиртові пов'язки, валики зі стерильної вати за ходом вени. Виконано еластичне бинтування. При проведенні сонографічного контролю через 1 тиждень відмічаються сонографічні ознаки повної оклюзії ВПВ відсутність рефлюксу та кровоплину (кольорових спайок при доплерівському дослідженні) (Фіг. 2), зменшення діаметра вени до 4,1 мм (на 62 %), неоднорідна гіпоехогенна ехокартина просвіту вени, гіперехогенність задньої стінки (Фіг. 3). Ці дані свідчать про формування тромботичних мас у ділянці лазерної абляції. Подальший моніторинг через 1,5 місяці демонстрував зменшення гетерогенності просвіту судини з підвищенням його ехогенності, зменшення діаметра судини на всьому протязі абляції до 2,4-3,9 мм, що пов'язане з процесами фіброзування тромботичних мас та формуванням сполучнотканинного тяжу (Фіг. 4)

Перевага даного методу у порівнянні з відомими є в покращенні якості життя хворих на ВХНК та мінімізації ускладнень ЕВЛК за рахунок використання безпечного низькоенергетичного режиму зі збільшеним часом внутрішньосудинної експозиції та створенням умов щільного контакту ендотелію та джерела випромінювання.

Джерела інформації:

1. С.М Johnson. R.B. McLafferty. Endovenous Laser Ablation of Varicose Veins: Review of Current Technologies and Clinical Outcome. J. Vascular, Vol. 15, No. 5, pp. 250-254, 2007.

2. Патент № 24657 У України, ⁽⁵¹⁾ МПК (2006) А61В 17/00. "Спосіб ендовазальної лазерної коагуляції великої підшкірної вени нижньої кінцівки" / Чернуха Л.М., Гуч А.О., Артеменко М.О., Влайков Г.Г.; заявник і патентовласник Інститут хірургії та трансплантології АМН України. - № u200701834; опубл. 0.07.2007, Бюл. № 10.

3. Жилин К.М. Влияние длины волны лазерного излучения ближнего ИК-диапазона на характер силового воздействия на биологические ткани (кровь, венозная стенка, слизистая оболочка и костная ткань): автореф. дис. на здобуття наук, ступеня канд. физмат, наук: спец. 01.04.21 "Лазерная физика" / К.М. Жилин. - Москва, 2013-22с.

ФОРМУЛА КОРИСНОЇ МОДЕЛІ

Спосіб лікування варикозної хвороби вен нижніх кінцівок, що включає проведення малоінвазивної лазерної коагуляції варикозно змінених вен шляхом введення лазерного світловоду під контролем ультразвукової навігації, який **відрізняється** тим, що лазерну коагуляцію здійснюють із застосуванням низькоенергетичного режиму лазерного випромінювання з довжиною хвилі 1470 нм, потужністю 10 Вт з середньою лінійною щільністю енергетичної дози 30 Дж/см, при цьому швидкість тракції світловоду при проведенні лазерної коагуляції становить від 3 мм/с, створюють щільну компресію судини завдяки виконанню кросектомії, формуванню паравенозної подушки та компресії оперованих кінцівок еластичним бинтуванням.

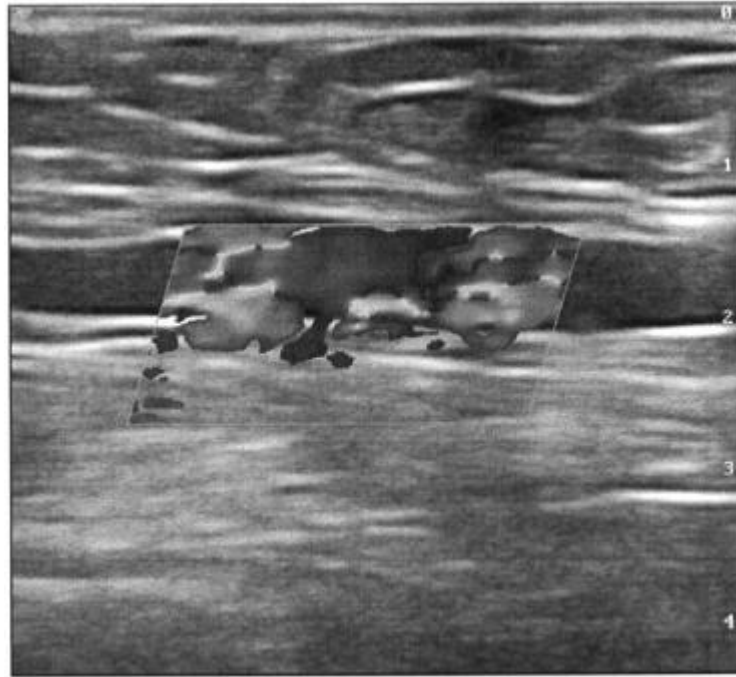


Fig. 1

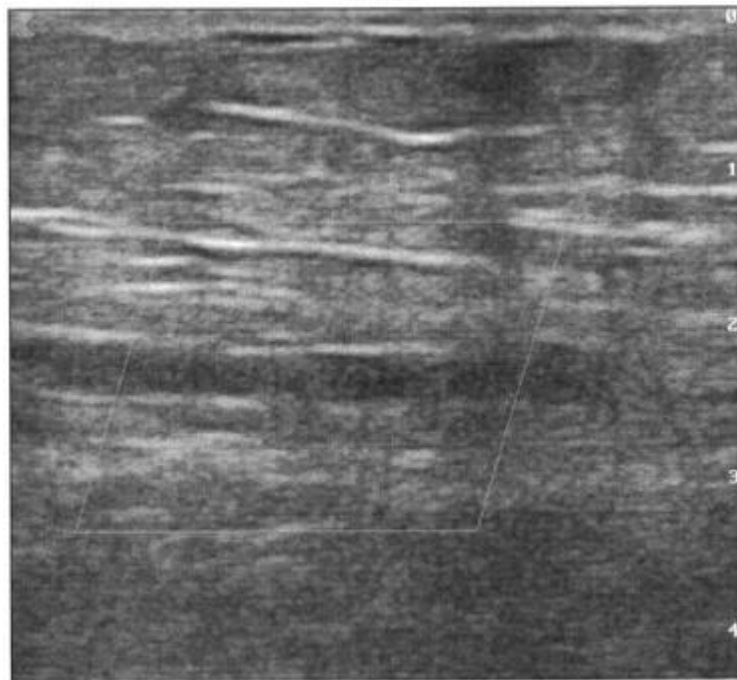
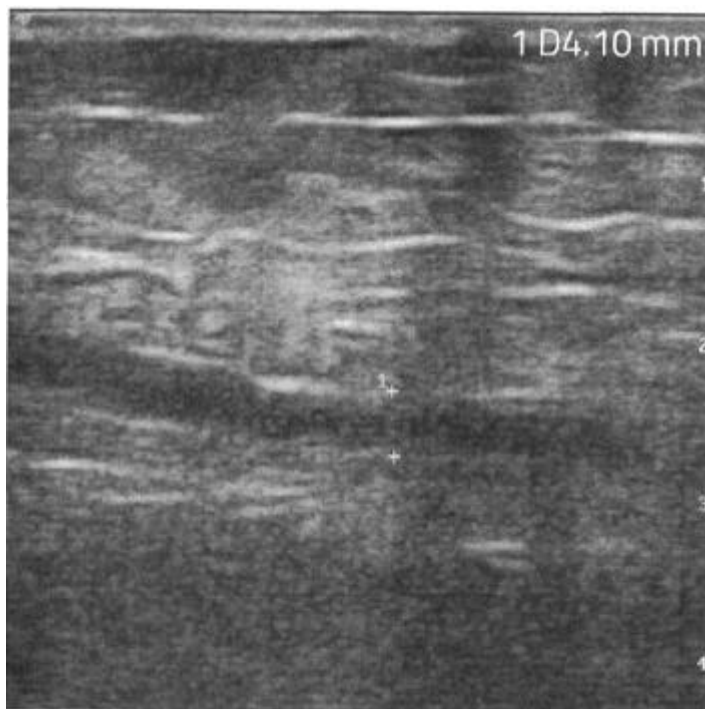
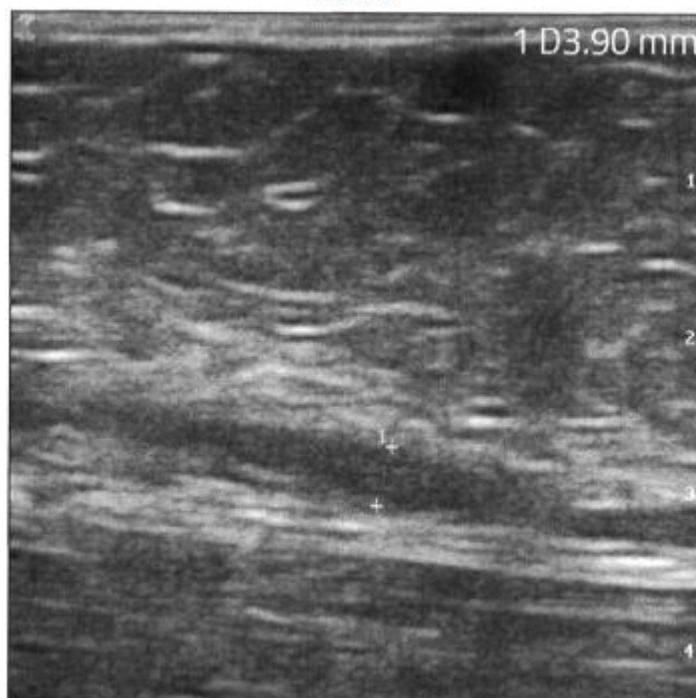


Fig. 2



Фиг. 3



Фиг. 4

Комп'ютерна верстка О. Рябко

Державна служба інтелектуальної власності України, вул. Василя Липківського, 45, м. Київ, МСП, 03680, Україна

ДП "Український інститут інтелектуальної власності", вул. Глазунова, 1, м. Київ – 42, 01601